This is a digital copy of a book that was preserved for generations on library shelves before it was carefully scanned by Google as part of a project to make the world's books discoverable online.

It has survived long enough for the copyright to expire and the book to enter the public domain. A public domain book is one that was never subject to copyright or whose legal copyright term has expired. Whether a book is in the public domain may vary country to country. Public domain books are our gateways to the past, representing a wealth of history, culture and knowledge that's often difficult to discover.

Marks, notations and other marginalia present in the original volume will appear in this file - a reminder of this book's long journey from the publisher to a library and finally to you.

Usage guidelines

Google is proud to partner with libraries to digitize public domain materials and make them widely accessible. Public domain books belong to the public and we are merely their custodians. Nevertheless, this work is expensive, so in order to keep providing this resource, we have taken steps to prevent abuse by commercial parties, including placing technical restrictions on automated querying.

We also ask that you:

+ *Make non-commercial use of the files* We designed Google Book Search for use by individuals, and we request that you use these files for personal, non-commercial purposes.
+ *Refrain from automated querying* Do not send automated queries of any sort to Google's system: If you are conducting research on machine translation, optical character recognition or other areas where access to a large amount of text is helpful, please contact us. We encourage the use of public domain materials for these purposes and may be able to help.
+ *Maintain attribution* The Google "watermark" you see on each file is essential for informing people about this project and helping them find additional materials through Google Book Search. Please do not remove it.
+ *Keep it legal* Whatever your use, remember that you are responsible for ensuring that what you are doing is legal. Do not assume that just because we believe a book is in the public domain for users in the United States, that the work is also in the public domain for users in other countries. Whether a book is still in copyright varies from country to country, and we can't offer guidance on whether any specific use of any specific book is allowed. Please do not assume that a book's appearance in Google Book Search means it can be used in any manner anywhere in the world. Copyright infringement liability can be quite severe.

About Google Book Search

Google's mission is to organize the world's information and to make it universally accessible and useful. Google Book Search helps readers discover the world's books while helping authors and publishers reach new audiences. You can search through the full text of this book on the web at `http://books.google.com/`

Digitized by Google

Digitized by Google

Digitized by Google

Digitized by Google

610,5
R3
O6

RECUEIL

D'OPHTALMOLOGIE

Digitized by Google

L.-Imprimeries réunies, B, rue Mignon, 2. — MAY et MOTTEROZ, directeurs.

Digitized by Google

RECUEIL
D'OPHTALMOLOGIE

PARAISSANT TOUS LES MOIS

SOUS LA DIRECTION DES DOCTEURS

GALEZOWSKI
Professeur libre d'ophtalmologie à Paris.

BOUCHER
Médecin-major en retraite, à Bourges.

AVEC LE CONCOURS DE MM.

CHAUVEL
Médecin principal de l'armée
Membre de l'Académie de Médecine de Paris.

F. LAGRANGE
Professeur agrégé à la Faculté de Médecine
Chirurgien des hôpitaux de Bordeaux.

ROLLAND
Médecin
oculiste à Toulouse.

ARMAIGNAC
Chirurgien oculiste
à Bordeaux.

VIGNES
Membre de la Société
d'Ophtalmologie de Paris.

COLLABORATEURS PRINCIPAUX

KOPFF, médecin-major à Paris.
DAGUENET, chirurgien oculiste à Besançon.
FOURNIER, professeur à la Faculté de Paris.
GARIEL, professeur à la Faculté de Paris.
L. LABBÉ, chirurgien de l'hôpital Beaujon.
CUSCO, membre de l'Académie de médecine.
GILLET DE GRANDMONT.
HUCHARD, médecin des hôpitaux.
O. PARISOTTI, de Rome.
Dr MORALES (de Porto-Rico).
WUILLOMENET, chef de clin. du Dr Galezowski.
HACHE, préparateur au Collège de France.
YVERT, médecin-major à Saumur.
MENGIN, à Caen.
PARENT, chirurgien oculiste, à Paris.
LATTEUX, chef de laboratoire de la Faculté.
FONTAN, professeur à Toulon.
SEDAN, médecin-major à Valence.
AGUILAR BLANCH, de Valencia (Espagne).
Dr DEHENNE, de Paris.

SECRÉTAIRE DE LA RÉDACTION : F. DESPAGNET

TROISIÈME SÉRIE. — QUATORZIÈME ANNÉE. — 1892

PARIS

ANCIENNE LIBRAIRIE GERMER BAILLIÈRE ET Cie

FÉLIX ALCAN, ÉDITEUR

108, BOULEVARD SAINT-GERMAIN, 108

Au coin de la rue Hautefeuille

1892

Digitized by Google

Digitized by Google

CATARACTE TRAUMATIQUE

DÉVELOPPÉE SOUDAINEMENT A LA SUITE D'UNE COMMOTION DU CRISTALLIN

PAR

Le docteur BARSANTI

TRADUIT DU MANUSCRIT ITALIEN PAR LE Dr J. MALGAT (de Nice)

La divergence d'opinions d'un grand nombre d'experts en médecine légale interrogés au sujet d'un cas de cataracte traumatique s'étant produite dans un temps exceptionnellement court à la suite de contusions à la tête m'a conduit à faire cette modeste publication.

Elle servira du moins à augmenter la statistique très limitée à ce sujet, et à rendre plus faciles les recherches bibliographiques aux experts qui, par manque de temps ou par éloignement des grandes bibliothèques scientifiques, ne peuvent se permettre des recherches minutieuses dans les nombreux ouvrages publiés à ce sujet.

En effet, les publications sur la cataracte sont si nombreuses qu'il faut longtemps pour les voir toutes. J'en sais quelque chose, moi, qui ai fini depuis peu ce patient travail de recherches, spécialement dans la bibliothèque de l'Ecole de médecine de Paris, cherchant çà et là des faits et des opinions ayant trait au cas qui fait l'objet de cette étude.

Quoiqu'on ait longuement écrit sur la cataracte, on ne peut cependant pas dire que les ophtalmologistes aient épuisé le sujet, surtout pour ce qui a trait à la cataracte traumatique par lésion indirecte.

Pourquoi, dans quelques cas, à la suite d'un traumatisme à la tête ou à une autre partie du corps, ou consécutivement à de violentes secousses convulsives, se forme-t-il dans un temps plus ou moins long une opacification du cristallin,

Digitized by Google

147556

tandis que d'autres fois elle ne se produit même pas après la pénétration d'un corps étranger dans son épaisseur ou au moins elle ne se produit pas d'une manière complète et permanente?

Pourquoi la cataracte dans l'un des cas se formera-t-elle dans un temps très bref, presque instantanément, et dans l'autre prendra-t-elle des mois et des années?

Les ophtalmologistes ne sont même pas d'accord sur les conditions essentielles qui sont l'origine de la cataracte traumatique. Les uns disent, comme nous le verrons plus loin, qu'il faut au moins lacération sur quelque point de la cristalloïde, ou luxation du cristallin; d'autres, au contraire, soutiennent qu'on peut la constater même sans l'intervention desdites conditions et lésions.

Il a été déjà fait remarquer comment quelquefois l'opacification de la lentille ne se produit pas, même après la pénétration d'un corps étranger dans le cristallin lui-même; et en effet Mackenzie cite un fait de piqûre qui fut suivi d'une simple marque blanche permanente. A. Norbert rapporte aussi un cas dans lequel l'opacité qui s'était promptement formée par la pénétration d'une épine de châtaignier dans le cristallin disparut dans l'espace de quarante-huit heures après l'extraction de l'épine. Desmarres raconte aussi le cas d'une couturière qui s'était blessée avec une aiguille. La trace d'un blanc bleuâtre qui s'était formée dans la lentille, autour de la piqûre, finit par disparaître, ne laissant qu'un petit point opaque à la surface de la cristalloïde. La vision redevint normale. Hoering cite un cas semblable.

De Walther cite le cas d'un jeune homme qui reçut un coup de couteau qui lui trancha le cristallin jusqu'au centre. Un an et demi après on apercevait une cicatrice à la cornée, un sillon à l'iris, mais le cristallin était sain.

Cependant, en présence des cas heureux de cette espèce dans lesquels la lentille a fait preuve de résistance et a été réfractaire à l'opacification, il en est d'autres, et ils sont nombreux, dans lesquels malheureusement la lentille s'opacifie très facilement et même quelquefois très promptement,

Digitized by Google

après un traumatisme direct ou indirect de l'œil, sans pénétration de corps étrangers dans le globe oculaire. Mais, même dans ces cas, comme il a été déjà dit ci-dessus, quelques ophtalmologistes prétendent qu'il s'est toujours produit une lésion de la cristalloïde, même quand il y a luxation du cristallin lui-même.

C'est ainsi que le professeur de Wecker, dans ses *Leçons de thérapeutique oculaire*, rédigées par M. le Dr Masselon, traduction de E. Martinez, page 250, écrit : « Si dans un œil qui a souffert une forte commotion avec ou sans luxation du cristallin il s'est formé une opacité qui s'est manifestée rapidement, alors on peut être certain qu'une rupture de la capsule, quelquefois placée à la surface postérieure du cristallin, est la cause de cette rapide formation de l'opacité. »

De Arlt et de Graefe lui-même mettent sérieusement en doute qu'une cataracte puisse avoir pour origine une simple commotion (ébranlement de l'œil) sans lacération de la cristalloïde.

W. Mackenzie, dans son classique *Traité pratique des maladies des yeux*, tout en discourant longuement sur les cataractes traumatiques qui suivent la lésion directe ou la luxation du cristallin, ne dit pas un mot de la cataracte causée par la simple commotion de l'œil, pas plus que si elle n'existait pas.

Mais un grand nombre d'autres auteurs ne sont pas de la même opinion. Warlomont (*Dictionnaire encyclopédique*) fait observer que la cataracte traumatique est la conséquence habituelle, *mais non constante*, de violences extérieures dans lesquelles la capsule du cristallin a été intéressée, et M. le Dr Galezowski, dans son très intéressant *Traité des maladies des yeux*, dit : « La cataracte traumatique résulte habituellement de violences ayant intéressé la capsule cristallinienne. Cependant un coup portant sur le globe oculaire ou même sur les régions voisines (tempe, orbite, etc.) peut déterminer l'apparition de cataracte *sans lésion* directe de la capsule. »

Follin ensuite, dans son *Traité de pathologie externe*, écrit

Digitized by Google

que : « Quelquefois la capsule n'est pas déchirée et l'ébranlement qu'a subi le cristallin suffit à le faire devenir opaque dans l'espace de quelques heures. » A ce propos, A. Yvert affirme que ce fait a été admis aussi par Stocler, de Strasbourg. Et de Wecker lui-même, qui, dans les leçons ci-dessus citées, niait qu'une cataracte du moins soudaine pouvait se former sans lacération de la capsule, plus tard en 1886, en dépit de sa première opinion publiée en 1878 dans son *Traité Complet d'ophtalmologie*, après s'être demandé si une cataracte traumatique peut résulter d'une simple commotion du cristallin, écrit : « Les essais de maturation qu'on a entrepris dans ces derniers temps plaident absolument en faveur de pareille production. De même les expériences exécutées par M. Berlin, qui ébranle avec une baguette élastique l'œil du lapin, ont montré qu'il pouvait se former un trouble de masses corticales extérieures. » Otto Becker cite une observation qui reproduit très bien cette expérience.

Ch. Abadie aussi admet que la commotion du globe oculaire sans lacération de la cristalloïde puisse être suivie de l'opacification de la lentille, spécialement des couches antérieures, *bien que la capsule soit intacte.*

On peut donc soutenir, appuyé sur l'autorité de très distingués ophtalmologistes, que la cataracte traumatique peut positivement se former sans lésion de la cristalloïde, soit que cela se produise sur des cristallins qui ont une spéciale prédisposition à devenir opaques, soit que cela se vérifie par une particulière altération des liquides ou des tissus endoculaires.

De quelque manière qu'il s'effectue, le fait est admissible sans aucun doute, d'autant plus qu'à son appui viennent encore s'adjoindre les conclusions auxquelles est arrivé le Dr Cuignet dans un article très étudié publié dans le *Recueil d'opht.* de 1885. Il affirme que la cataracte vient à la suite d'un choc et se manifeste dans toute la masse cristalline; qu'elle progresse plus ou moins rapidement, mais d'ordinaire avec lenteur; qu'elle gagne uniformément d'intensité et n'est pas accompagnée de phénomènes irritants et ne provoque ni gonflement ni difformité de la lentille; qu'elle ne se résorbe

Digitized by Google

pas ou n'arrive jamais à une résorption complète, comme le font quelquefois les cataractes traumatiques avec rupture de la capsule.

Maintenant que nous avons vu comment une cataracte peut se former sans lacération de la capsule et même sans lésion de la zone de Zinn, par simple commotion du cristallin, voyons s'il est possible d'établir dans quel espace de temps elle peut se produire. Nous savons déjà que les cataractes traumatiques en général, parmi les cataractes d'autres natures, sont celles qui se forment le plus promptement. Et peut-être les cataractes diabétiques sont les seules qui puissent leur disputer cette caractéristique. Mais, quand nous consultons les auteurs sur le terme réel pendant lequel elles se forment, nous trouvons qu'ils nous fournissent des données indéterminées. Ils parlent difficilement de minutes, d'heures et de jours. Ils traitent la question d'une manière vague, sans préciser exactement le temps. Cependant, nous y trouvons des citations d'exemples qui dans leur ensemble peuvent servir à nous donner des indices suffisamment exacts.

M. le Dr Galezowski affirme que « les cataractes qui reconnaissent pour cause un traumatisme se distinguent entre toutes par leur développement très rapide, à tel point qu'elles peuvent être complètes dans un intervalle de *quelques jours à quelques semaines* ».

Follin soutient que quelquefois, même sans rupture de la capsule, la secousse subite du cristallin est suffisante pour le faire devenir opaque dans l'espace de quelques heures. Le Dr Cuignet admet aussi qu'une cataracte puisse surgir rapidement à la suite d'un choc à l'œil. Et ce ne sont pas seulement les cataractes traumatiques qui, comme l'affirme l'illustre savant et l'éminent professeur Galezowski, se distinguent entre toutes « par leur développement très rapide », qui ont un aussi prompt développement, mais on cite de nombreux exemples de cataractes de diverses natures qui se sont formées dans un espace de temps excessivement court. C'est ainsi que M. Just constate l'apparition de la

Digitized by Google

cataracte prèsque instantanée dans un accès de convulsions. Les auteurs du *Traité complet d'ophtalmologie*, rapportent le cas d'un enfant de 8 mois, ayant des yeux parfaitement sains, qui, examiné *deux heures* après un accès de convulsions, fut trouvé atteint de cataracte complète à droite et commençante à gauche. A. Guépin narre le cas d'une dame qui, s'étant endormie avec une vision normale, se réveilla avec un œil manifestement cataracté. Il cite aussi le cas des enfants d'un de ses collègues qui subirent le même sort dans l'espace de huit jours seulement. Gleize rapporte le cas d'un négociant qui perdit la vue en lisant une prière à l'église. Faruel, au chapitre v, livre V, de sa *Pathologie* parle aussi d'une cataracte rapidement développée : « *Vidi omnino crassam atque consummatam suffusionem una die congeri.* » Richter assure avoir vu une cataracte se former en une minute. Mackenzie parle d'une dame qu'il vit le lundi sans constater aucune trace de cataracte; l'ayant revue le jeudi suivant, il trouva deux cataractes complètement formées et fendues en étoiles. Waldelstrom a observé une manifestation rapide de cataracte chez un paysan arthritique; celui-ci taillait un arbre quand tout à coup ses yeux s'obscurcirent à tel point qu'on fut obligé de le reconduire chez lui. Moi-même, il y a quelques années, j'opérai de la cataracte un paysan qui racontait avoir perdu la vue en une nuit.

Ces faits, qui pourraient encore être multipliés, me semblent prouver suffisamment qu'une cataracte peut réellement se former en un laps de temps très court; et j'ai voulu rapporter des exemples de diverses natures sur la pathogenèse de la rapide opacification du cristallin que je me propose de développer et de soutenir ci-après. En attendant, ils servent à mettre en relief qu'une cataracte spontanée peut aussi surgir très rapidement. Et si cela est vrai pour les cataractes spontanées, à plus forte raison il doit en être de même pour les traumatiques qui, d'après l'opinion des plus célèbres ophtalmologistes, se distinguent précisément par leur manière de se former très rapidement.

Nous ne voulons certainement pas avec cela soutenir que

Digitized by Google

la cataracte par commotion se forme toujours d'une manière rapide et instantanée. Au contraire, nous croyons avec Heifelder qu'elle se développe tantôt lentement, tantôt rapidement, et seulement, dans quelques cas, d'une manière instantanée.

Voulant déterminer exactement le temps qui est nécessaire à la formation de l'une de ces cataractes, nous pouvons le faire en nous appuyant sur les cas ci-dessus relatés et sur le très important travail que le Dr A. Yvert a publié dans le *Recueil d'ophtalmologie*, t. V, 1878. Certaines cataractes traumatiques se seraient produites en quelques instants, en un quart d'heure, en une demi-heure (Denonvilliers, Gosselin, Desmarres). Il faut reconnaître néanmoins qu'une telle rapidité est tout à fait exceptionnelle, et la moyenne de quatre ou cinq heures comme temps nécessaire à l'opacification traumatique du cristallin, acceptée par Pachaud dans son *Essai sur les cataractes traumatiques*, justement primé en 1877 par la Société de médecine et de chirurgie de Liège, nous semble comprendre la généralité des cas.

Maintenant que nous avons démontré comment il est rationnel d'admettre que l'opacification de la lentille puisse positivement se produire par simple commotion du cristallin et dans un très court espace de temps, même en quelques minutes, il reste à rechercher dans quelles conditions ce fait pourra se vérifier.

Pourquoi, dans certains cas, la cataracte se forme-t-elle aussi inopinément? Il n'est certainement pas facile de résoudre, dans l'état actuel de la science, une question aussi ardue: de toutes manières, en examinant les théories les plus accréditées de pathogenèse de la cataracte et tirant profit de mon expérience oculistique, et, par-dessus tout, en étudiant le cas important que je relate ci-dessous, j'essayerai de développer la théorie qui se prête le mieux à l'explication du phénomène.

En attendant, je ferai précéder la narration succincte du cas suivant:

C. N..., âgé de 40 ans, de Cofino (Garfagnana), recevait, dans la journée du 19 août 1889, des contusions à la tête et en

Digitized by Google

d'autres parties du corps assez graves pour produire une commotion cérébrale. Deux lésions d'environ 3 centimètres étaient situées dans la région pariétale à droite et à gauche, et une troisième à l'œil droit révélée par une légère suffusion sanguine sous-conjonctivale de forme ovale, avec un maximum de diamètre d'environ 4 millimètres, se dirigeant transversalement sur le segment extérieur du globe oculaire à partir d'environ 2 millimètres du bord extérieur de la cornée. Ces lésions, et d'autres de moindre importance pour nous dans les régions scapulaires et humérales, furent constatées par cinq médecins qui visitèrent le blessé sept ou huit heures après qu'il eut reçu ses blessures. Trois de ces médecins, soit par l'inspection directe, soit par le moyen de l'ophtalmoscope, constatèrent l'opacification du cristallin de l'œil droit. Néanmoins, ils ne disent pas s'il existait une injection périkératique, mais elle fut signalée par moi le 27 du même mois, c'est-à-dire huit jours après le fait, quand je visitai le patient pour la première fois.

A ce moment, toutes les lésions extérieures étaient guéries, il ne restait qu'une légère injection conjonctivale et périkératique et il apparaissait dans le champ pupillaire une opacification grisâtre. La pupille était dilatée, l'iris trouble, la lentille gonflée.

L'acuité visuelle de l'œil droit était beaucoup diminuée; à gauche elle était normale. On retrouve à OD.V = 1/15 et à OG.V = 1. Le malade accusait de légères douleurs au globe oculaire et au sourcil. On lui conseilla des frictions avec de la pommade mercurielle et l'extrait de belladone à la moitié droite du front et des instillations d'atropine dans l'œil.

N... habitait très loin de chez moi. Je ne le revis plus jusqu'au 19 octobre et à cette époque les douleurs sus-orbitaires et l'injection périkératique avaient complètement disparu.

L'opacification de la lentille persistait et elle avait pris une teinte un peu plus cendrée. Au contraire, dans le segment supéro-externe près de l'équateur, on remarquait deux taches claires, presque blanches, larges comme deux têtes d'épingle. Sur ces points, il semblait que la cataracte fût arrivée à un

Digitized by Google

point plus avancé de dégénérescence et qu'il y eût aussi opacification capsulaire. L'opacification s'étendait de ces points aux autres parties du cristallin; mais, en se dirigeant vers le segment opposé, elle perdait d'intensité, jusqu'à ce qu'à la périphérie inférieure interne de la lentille on observât une ligne semi-circulaire où le cristallin restait pour ainsi dire parfaitement transparent. Le malade s'aidait de cette partie pour la vision de l'œil droit, laquelle était désormais réduite à 1/35.

La cataracte ne présentait pas de noyau central : on voyait seulement des stries rayonnées et des lignes pointillées circulaires, faits qui ne furent pas observés dans la visite du 27 août.

L'iris réagissait à la lumière; mais, en instillant l'atropine pour les examens nécessaires, il fut observé qu'il se ressentait plus lentement de l'action du mydriatique dans le segment supéro-externe, comme s'il y avait eu des synéchies postérieures, au point qu'il y eut un moment où l'ouverture pupillaire, au lieu de rester ronde comme elle l'était normalement, prit la forme d'un D pour revenir ensuite à sa forme parfaitement ronde dans la plus grande mydriase. L'atropine avait donc vaincu les synéchies incomplètes.

Comme le patient et un grand nombre de témoins comparus devant la justice pénale avaient déclaré que l'œil droit était parfaitement sain et jouissait d'une bonne acuité visuelle jusqu'à la veille de la lésion; comme nous savons que ce même jour N... tua des oiseaux au vol en visant avec l'œil droit; comme il n'existait rien qui pût donner le plus petit pressentiment d'albuminurie ou de glycosurie; comme enfin il n'existait aucune donnée héréditaire de la cataracte, nous pouvons affirmer que dans le cas que nous relatons il ne s'agissait d'une cataracte ni albuminurique ni glycosurique et encore moins sénile, puisqu'il manquait la caractéristique et l'âge.

Par voix d'exclusion on arrive donc à admettre que la cataracte de N... fut une conséquence directe des lésions reçues le 19 août 1889.

Maintenant cette opacification s'était-elle produite par

Digitized by Google

simple commotion du cristallin, ou par lésion de la capsule?

Ces deux taches claires qui furent deux mois après le traumatisme observées près de la périphérie du cristallin servent à démontrer la possibilité sur ce point d'une lésion de la capsule, puisque nous savons d'après de Graefe, Abadie et plusieurs autres ophtalmologistes, que la capsule est sujette à se rompre de préférence près de la périphérie.

Il est vrai qu'à ma première visite je ne remarquai dans cette région aucune altération spéciale, et il en fut de même des autres médecins qui examinèrent le malade; mais des lésions de cette nature, très peu apparentes, recouvertes normalement par le cercle iridien, à peine visibles, la pupille étant très dilatée avec le mydriatique, sont très faciles à demeurer inobservées.

En admettant la rupture de la capsule, on pourrait croire, selon l'opinion du plus grand nombre, que l'humeur aqueuse en pénétrant dans le cristallin en ait amené promptement l'opacification. Mais, véritablement, pour comprendre ce fait, il faut supposer que le cristallin eût eu une disposition spéciale à se laisser imbiber et à en ressentir les effets malfaisants, disposition qui n'a pas été démontrée. Au contraire, étant données ces très limitées et je pourrais dire microscopiques ouvertures de la cristalloïde, il est probable qu'il n'y aurait eu d'influencées que les couches superficielles limitrophes, et qu'elles auraient pu se dissoudre en donnant lieu à la guérison spontanée de cette cataracte que nous pourrions dire *partielle*, ou tout au plus l'accident demeurant sans autre conséquence que deux taches blanches indiquant les points de la lésion.

Par conséquent la simple théorie physique de l'imbibition, ne me semble pas suffisante pour expliquer le phénomène. On ne comprend pas comment, dans l'espace de quelques heures, puisse s'opérer une opacification diffuse sous l'action de l'humeur aqueuse, quand nous savons que dans le procédé de maturation artificielle de la cataracte stationnaire cela ne s'obtient même pas après d'amples discisions de la capsule. Du reste, dans notre cas, il n'est même pas démontré que la

Digitized by Google

capsule fût lésée; il est possible que les deux taches plus opaques fussent le produit d'adhérences de l'iris qui, par suite du traumatisme, devint sujet à un léger processus inflammatoire, et cela est si vrai, que nous vîmes la pupille prendre la forme indiquée de la lettre D, lorsque nous en provoquâmes la dilatation avec le mydriatique précisément pour avoir été maintenue dans sa dilatation du côté où existaient les taches ci-dessus rappelées.

Et s'il n'y avait pas eu lacération, comment pouvait-il y avoir imbibition aqueuse d'une manière aussi instantanée? Dans ce dernier cas, au contraire, le phénomène est expliqué encore moins plausiblement par la théorie. Mais si cette théorie ne nous sert pas à donner la raison de la rapide génération de la cataracte, cherchons quelle autre peut y suppléer en passant en revue les diverses théories qui ont été émises sur ce sujet.

Heifelder admet qu'une cataracte puisse se former : 1° soit par altération de la circulation de la choroïde ou du corps ciliaire; 2° soit d'une manière inaperçue et sans accidents particuliers; 3° soit par la rupture de la capsule.

Lohmeyer, depuis 1854, annonçait que la cataracte se forme lorsque les éléments nutritifs font défaut ou quand leur composition est altérée.

Humde produisait à volonté des cataractes chez les grenouilles en leur enlevant une certaine quantité d'humeur aqueuse.

De Graefe, en 1858, par la même raison, soutenait que la cataracte atteignait le quart des diabétiques chez lesquels, disait Lecorché, on peut considérer les pertes abondantes comme analogues à celles qui se produisent chez les batraciens, en leur enlevant les parties aqueuses du sang au moyen de purgatifs salins.

A. Yvert, après avoir posé la question de savoir si la cataracte dépend d'une simple action mécanique de l'humeur aqueuse ou d'une combinaison chimique, écrit : « Castaroni admet la première hypothèse et compare le cristallin imbibé par l'humeur aqueuse à l'albumine rendue neigeuse par l'in-

Digitized by Google

terposition de globules d'air. Quant à la théorie chimique, elle a été mise en avant, mais sans analyse à l'appui. Ce qui nous paraît plus probable, c'est qu'en raison de la pénétration de l'humeur aqueuse entre les cellules cristalliniennes, il résulte fatalement une gêne dans les échanges endosmo-exosmotiques, d'où altération de nutrition, laquelle se traduit immédiatement par un trouble de la transparence. »

La circulation de la choroïde ou du corps ciliaire n'a pas d'influence directe sur la transparence du cristallin, parce que nous savons qu'il y a des exemples de luxation du cristallin avec passage de la lentille de la chambre antérieure à la chambre postérieure (Fano), dans lesquels cas il n'y a pas eu de cataracte. De toute manière cette théorie ne servirait en rien à expliquer la formation de la cataracte rapide, parce que dans les maladies graves de la choroïde et du corps ciliaire, s'il se forme quelquefois, même une cataracte secondaire, le fait se produit après un long espace de temps, lorsque déjà les lésions nutritives de l'œil sont très importantes et qu'il peut très bien s'être produit une notable altération dans la composition de l'humeur aqueuse.

Donc la théorie de l'altération de la circulation de la choroïde et du corps ciliaire n'explique pas par elle-même la formation de l'opacification du cristallin en général et elle explique encore moins sa rapide opacification dans notre cas particulier.

Quant à la théorie que j'appellerai théorie de l'*épuisement*, qui ferait dépendre la formation de la cataracte de la soustraction de liquides de l'organisme, je ferai observer que, si ce fait suffisait à produire une cataracte spontanément, elle devrait s'observer fréquemment dans certains cas de diarrhée obstinée, et plus communément dans les cas de choléra. Cependant personne, que je sache, n'a signalé de cataractes rapides chez les diarrhétiques et les cholériques. Si la polyurie ou pour mieux dire la glycosurie prédispose à la cataracte, cela peut très bien dépendre d'une circonstance bien différente de celles enregistrées par de Graefe et Lecorché. Pourquoi ne pourrait-on pas admettre que dans la

Digitized by Google

glycosurie la composition de l'humeur aqueuse s'altère? De toute manière, cette théorie ne pourrait jamais s'appliquer à notre cas, dans lequel il n'y eut aucune perte anormale de liquide.

La théorie de l'imbibition que le Dr Yvert soutient avec tant de chaleur dans son excellent travail déjà cité, si elle peut servir à expliquer, dans quelques cas, la formation de la cataracte, ne peut être invoquée dans le nôtre, comme je l'ai déjà dit, et en général dans tous les cas de formation rapide de la cataracte sans lacération capsulaire ou avec lésion très limitée, parce que nous savons combien il est difficile, même par de grandes discisions, d'obtenir l'achèvement d'opacifications, commencées déjà depuis un certain temps. Et cependant dans ces cas le commencement de l'opacification nous révèle dans le sujet une disposition à la cataracte et le contact de l'humeur aqueuse est facile à travers la large ouverture de la capsule pratiquée exprès pour la maturation artificielle, et les conditions pour que l'imbibition du cristallin puisse se vérifier ne manquent pas.

Mais il y a plus, la cataracte stationnaire se mûrit plus facilement par le procédé Förster-Secondi qu'avec la discision de la capsule; et cette méthode consiste seulement à faire une iridectomie et un massage sur la cornée. Avec ce procédé de maturation artificielle, on a vu quelquefois une cataracte incomplète, restée stationnaire pendant plusieurs années, se mûrir en peu de jours (T. Niccolini).

Mais, avec ce procédé, on ne fait pas l'ouverture de la capsule, il ne se fait donc rien pour mettre en contact facile et prompt l'humeur aqueuse avec la lentille. Donc, l'opacification de la lentille n'est pas la conséquence de la simple action physique, mais on dit que d'autres raisons peuvent aussi y concourir.

Il me semble que ces raisons peuvent se trouver dans la théorie chimique que le Dr Yvert rejette si volontiers; il se comprend que l'humeur aqueuse, altérée dans sa composition, puisse exercer, dans un espace de temps plus ou moins long, une action préjudiciable sur la lentille, action d'autant

Digitized by Google

plus notable et instantanée que sa composition chimique est plus altérée.

En admettant que dans certains cas la crase des liquides oculaires puisse se modifier, il est très facile de comprendre comment ces liquides, venant en contact avec le cristallin par une ouverture de la cristalloïde ou même par les phénomènes osmiques à travers la cristalloïde, puissent y introduire, dans un délai indéterminé, cette altération qui se révèle par un trouble de transparence, cette modification des éléments constitutifs étudiée histologiquement par Ritter, et qui, d'après lui, consiste en une augmentation de volume des cellules, lesquelles perdent leur forme hexagonale, se gonflent, se désagrègent, et finalement prennent la forme d'une spirale.

Avec les crases altérées des liquides endoculaires, on comprend également bien comment les diabétiques peuvent être si facilement sujets à la cataracte, et comment cette cataracte, restée stationnaire pendant très longtemps et quelquefois plus de vingt ans, puisse devenir complète « en peu de jours, même dans une nuit » (A.-S. Demours), fait qui a été observé par de nombreux ophtamologistes.

Voulant toujours invoquer la théorie physique de l'imbibition, pour être logique on ne devrait pas admettre qu'une cataracte traumatique puisse se former en peu de temps sans rupture de la capsule, comme le fait le Dr Fano et comme inclinent à le croire de Arlt et de Graefe. Mais aujourd'hui les oculistes les plus distingués admettent la possibilité de ce fait.

Il semble donc résulter de là que, dans la production de cette maladie, la composition de l'humeur aqueuse ait la plus grande importance, pouvant porter ses effets nuisibles sur la lentille, soit à travers une rupture de la cristalloïde, soit à travers la cristalloïde intacte par les phénomènes physiques connus d'endosmose et d'exosmose.

Il me semble également que les expérimentations de production artificielle de la cataracte concordent avec cette théorie chimique.

Digitized by Google

En effet, le Dr S. von Stein, de Moscou, dit que la cataracte expérimentale a été produite :

1° Par traumatisme ;

2° Par une modification des conditions physiques (avec la glace — Michel — avec l'éther et avec une température élevée) ;

3° Par des réactifs agissant sur le cristallin (solution concentrée de chlorure de sodium et sucre) — Deutschmann — (injection de ces substances au 2.5 p. 100 et 5 p. 100 dans la chambre antérieure) ;

4° Par l'introduction dans le sang de substances chimiques (chlorure de sodium et sucre) ;

5° Par l'excitation des nerfs au moyen du diapason.

Dans toutes ces expériences, on fait tout ce qui est nécessaire pour altérer la crase des liquides oculaires. En introduisant dans la chambre antérieure ou dans le sang des substances chimiques, ou au moyen de traumatismes ou du froid ou de la chaleur, ou d'excitations nerveuses, on altère directement la composition de l'humeur aqueuse, ou bien il se produit des parésies ou paralysies vaso-motrices, ou des luxations dans l'œil capables de modifier puissamment avec la circulation sanguine la composition de l'humeur oculaire.

Peu importe que l'analyse chimique n'ait pas encore réussi à découvrir des différences, puisqu'elle ne réussit même pas à trouver une différence entre l'albumine du sang et l'albumine commune du blanc d'œuf! Et cependant la séro-albumine ne se coagule pas avec la chaleur, tandis que tout le monde sait que le blanc d'œuf se coagule promptement !

Chez notre malade, nous avons noté un fait que je ne veux pas laisser passer inobservé.

Immédiatement après le traumatisme, le trouble s'était étendu uniformément sur toute la lentille, comme si elle fût envahie par un liquide opaque et sanguinolent ; ensuite peu à peu se distinguèrent les deux taches blanchâtres, des lignes et des rayons plus opaques, dont la présence démontrait le travail lent de dégénération du cristallin et les altérations pathologiques qui formaient la vraie cataracte.

Digitized by Google

En conclusion, nous croyons pouvoir soutenir :

1° Qu'une cataracte traumatique peut, dans quelques cas, se produire très rapidement de quinze minutes à cinq ou six heures ;

2° Qu'elle peut se produire par simple commotion du cristallin, sans rupture de la capsule ;

3° Que cela s'effectue par l'imbibition de l'humeur aqueuse altérée chimiquement ;

4° Que dans ces cas il se produit tout d'abord un obscurcissement de la lentille, suivi lentement par les altérations dégénératives propres à la cataracte.

Ces conclusions, ou, pour mieux dire, la première fut prise en sérieuse considération par le tribunal correctionnel de Castelnuovo di Garfagnana, le 30 mai 1890, et par la cour d'appel de Gênes, dans l'été de l'année dernière, qui, malgré les opinions contraires de quelques experts de médecine légale, condamnèrent les accusés des lésions reçues par N... comme responsables de l'affection visuelle dont il est frappé.

A. Barsanti.

1. Fano, *Traité pratique des maladies des yeux*, t. II, p. 222.

2. Hoering, *Ann. d'oculist.*, t. VIII, p. 72.

3. De Valter, *Abhandlungen and dem Gabiete der Medicin*, p. 20.

4. De Arlt, *Des blessures de l'œil*, traduit de l'allemand, par le Dr Haltenoff, 1877.

5. De Graefe, *Leçons cliniques*, pp. 136-142.

6. A. Yvert, Du traumatisme, des blessures et des corps étrangers du globe de l'œil (*Recueil d'opht.*, t. V, 1878).

7. Otto Becker, *Graefe-Saemisch*, t. V, p. 275.

8. Ch. Abadie, *Traité des maladies des yeux*, t. I, p. 406.

9. Cuignet, Cataracte traumatique sans ouverture de la cristalloïde (*Recueil d'opht.*, 1885).

10. Galezowski et Daguenet, *Diagnostic et traitement des affections oculaires*, p. 430.

11. Follin, *Traité de pathologie externe*.

12. *Loc. cit.*

Digitized by Google

13. Masselon, *Leçons de thérapeutique oculaire.*
14. Just, *Centralbl. für Augenheilk.*, janvier 1880.
15. De Wecker et Landolt, *Traité complet d'opht.*, t. II, p. 886.
16. A. Guépin, Lettre adressée au Cercle chirurgical de Bruxelles (*Ann. d'ocul.*, t. V, p. 2. 1841-1842).
17. Richter, *Von der Extraction des granus staares.*
18. Mackenzie, *Traité sur les maladies des yeux* (chapitre des cataractes).
19. Waldstrom, *London med. Gazette*, 1829, oct., p. 474.
20. Heilfeder, De l'influence de la commotion sur l'œil (*Ann. d'ocult.*, t. XIII, p. 146).
21. Heilfeder, *loc. cit.*
22. Yvert, *loc. cit.*
23. Nicolini, *Bolletino d'oculistica*, nos 15-16. 1889.
24. Demours, *Précis théorique et pratique sur les maladies des yeux*, p. 360.
25. Fano, *Traité pratique des maladies des yeux*, t. II, p. 229.
26. Von Stein, *Centralbl. f. p. leug*, janvier 1887.

INJECTIONS SOUS-CONJONCTIVALES DE SUBLIMÉ

AU MILLIÈME

DANS UN CAS D'IRIDO-CHOROIDITE SYPHILITIQUE REBELLE

PAR

Le Dr Félix LAGRANGE (de Bordeaux)

L'irido-choroïdite syphilitique qui survient chez les sujets âgés ayant contracté tard la syphilis est une affection d'une telle ténacité qu'il n'est malheureusement pas très rare de voir échouer contre elle la thérapeutique spécifique la mieux dirigée.

Le cas dont nous allons rapporter l'histoire était de ceux-là et le malade n'a dû le salut de ses yeux qu'au traitement

Digitized by Google

spécial encore peu répandu qu'il a suivi. A ce titre, son observation mérite d'être retenue.

La voici :

G..., 48 ans, marié, père de cinq enfants, sans antécédents héréditaires notables, contracte la syphilis au commencement de l'année 1890. Après le chancre unique et placé sur le gland apparurent successivement de la céphalalgie, des plaques muqueuses, divers accidents cutanés, notamment la chute complète des cheveux.

Trois mois après l'apparition de l'accident primitif, l'acuité visuelle à gauche commença à diminuer. Quelques semaines après l'œil droit devint malade à son tour.

A cette époque, G... suivit un traitement régulier pour son affection générale, pilules de protoiodure pendant cinquante jours et un peu plus tard pendant longtemps de l'iodure de potassium. Quelques collyres (?) furent aussi administrés, mais sans examen approfondi de l'œil, car le malade, à cette époque loin de Bordeaux, ne consulta pas de spécialiste.

Malgré ce traitement spécifique peut-être d'ailleurs mal surveillé, pendant un an l'acuité visuelle diminua lentement, progressivement et graduellement dans les deux yeux, et le jour où le malade se présente pour la première fois à notre examen, le 18 août 1891, quinze mois après l'infection syphilitique, nous constatons l'état suivant :

Des deux côtés, les désordres sont à très peu de chose près les mêmes ; il y a de l'iritis chronique avec synéchies postérieures, la pupille est irrégulière ; au début de l'affection, le malade a instillé de l'atropine et a ainsi évité l'occlusion pupillaire. Il y a au moment de notre examen de l'injection périkératique de chaque côté, car le malade subit une poussée aiguë pour laquelle d'ailleurs il vient surtout à notre policlinique.

L'examen du fond de l'œil montre la transparence intégrale du cristallin et la présence d'un trouble marqué dans le vitreum. Il n'y a pas de corps flottants, mais une poussière fine qui voile imparfaitement la papille.

Digitized by Google

L'acuité visuelle égale 1/4 de chaque côté ; il n'y a d'ailleurs aucun vice de réfraction.

Nous prescrivons des frictions mercurielles, une friction de dix minutes par jour, à l'un des plis articulaires et un collyre d'atropine de 5 centigr. pour 15 grammes.

Ce traitement fut régulièrement suivi, si bien même qu'au bout de deux semaines les frictions durent être interrompues à cause de la gingivite.

Une solution d'iodure de potassium les remplaça pendant huit jours, puis elles furent reprises et continuées autant que le permit l'état de la bouche.

Le 20 septembre, l'examen de l'œil ne montre aucune amélioration, l'iritis a diminué, parce que les accidents subaigus ont disparu, mais le trouble du corps vitré a augmenté et l'acuité visuelle est tombée à 1/7, c'est-à-dire qu'elle est réduite presque à la moitié de ce qu'elle était avant les frictions et la saturation de l'organisme par l'hydrargyre.

En présence de l'insuccès évident de cette thérapeutique cependant classique et rationnelle, nous songeons aux injections sous-conjonctivales récemment préconisées par Pflüger (de Berne), Abadie et Darier (de Paris), après d'ailleurs des ophtalmologistes italiens dont les noms méritent d'être retenus, Reymond (de Turin), Gallenga et Secondi.

Le 26 septembre, nous pratiquons une injection de liqueur de sublimé à 1 pour 1,000 sous la conjonctive bulbaire, de façon à porter le liquide autant que possible dans l'espace de Tenon.

Pour cela, une aiguille de Pravaz est dirigée au ras de la sclérotique dans les intervalles des muscles droits, en enfonçant la pointe de l'aiguille jusqu'en arrière de l'équateur de l'œil.

Quatre piqûres sont faites ainsi à chaque œil et chacune d'elles fait pénétrer autour du globe une goutte de la liqueur. Grâce à la cocaïne, les douleurs furent très modérées. Le lendemain, il y avait à peine un peu de réaction inflammatoire.

Huit jours s'écoulèrent. Le 4 octobre, l'acuité visuelle est déjà meilleure, l'examen de l'œil montre à peu près les

Digitized by Google

mêmes lésions, mais le malade peut lire une ligne de plus de l'échelle de Snellen.

Une autre injection est immédiatement pratiquée, celle-ci à dose plus forte : huit gouttes du liquide précédemment employé sont injectées sous la conjonctive de chaque œil en suivant le même procédé opératoire que la première fois.

L'acuité visuelle continue à s'améliorer, le malade déclare spontanément qu'il sent sa vue revenir; en effet, à l'examen qui suivit cette seconde intervention l'acuité était à 1/3 et l'examen ophtalmoscopique faisait constater une grande amélioration dans les milieux.

Étant donnés l'excellence de ces résultats, l'enthousiasme véritable du malade, et l'absense absolue d'accidents consécutifs à ces injections, nous n'hésitons pas à intervenir une troisième fois, plus largement encore que les précédentes.

Le 12 octobre nous injectons douze gouttes de solution de sublimé à 1 pour 1,000 dans le tissu sous-conjonctival et l'espace de Tenon de chaque œil.

Il y eut à la suite de cette dose massive de vives douleurs pendant une journée, du chémosis pendant trois jours, mais bientôt tout rentra dans l'ordre.

Toutefois, l'acuité visuelle ne s'améliora plus. Le 20 octobre, elle était toujours à 1/3, mais le malade n'en était pas moins très satisfait de son état; il a repris son travail depuis longtemps interrompu et l'a continué depuis cette époque sans changement notable dans l'état de sa vision.

Il ne nous paraît pas douteux que ce malade ne doive la conservation de sa fonction visuelle aux injections sous-conjonctivales, puisque les frictions mercurielles avaient à deux reprises entraîné la salivation sans améliorer l'irido-choroïdite et que l'iodure de potassium n'avait pas été plus efficace.

A ce titre, cette observation mérite donc d'être connue; d'autre part, elle est encore intéressante à cause de la dose du liquide injecté.

En effet, dans un travail récent, Darier[1] déclare que la

1. *Archives d'ophtalmologie*, septembre-octobre 1891.

Digitized by Google

quantité de solution que l'on peut injecter chaque fois varie entre une ou deux divisions de la seringue de Pravaz, 1/20 ou 1/10 de centimètre cube. C'est là une dose très faible qu'on peut sans crainte dépasser. Dans notre dernière injection, nous avons, sans accident regrettable, injecté autour de chaque œil douze divisions de la seringue. Ce n'est point d'ailleurs la seule fois où nous ayons agi de la sorte et sur ce point notre expérience est déjà assez étendue. Cinq ou six gouttes de sublimé au millième représentent une dose moyenne capable de fournir sans inconvénient de très utiles résultats.

Dr F. Lagrange.

OBSERVATIONS CLINIQUES

PAR

Le Dr GALEZOWSKI

(*Suite* [1]).

Parmi les affections constitutionnelles, il y en a très peu qui attaquent plusieurs membranes oculaires à la fois chez les mêmes individus; il n'est guère que la syphilis qui ait cette propriété spéciale, qui lui est tout à fait propre. Nous voyons, en effet, des individus pris à un moment donné de kératite interstitielle dans un ou les deux yeux; puis viennent, soit en même temps, soit à une période ultérieure, des phénomènes inflammatoires dans l'iris et la choroïde, avec toutes leurs conséquences. Dans d'autres cas, on voit survenir des altérations bien plus graves encore, du côté de la rétine, pouvant se traduire par une rétino-névrite exsudative et une rétino-choroïdite pigmentaire, avec des flocons du corps vitré, des choroïdites atrophiques, etc.

Incontestablement, ces altérations syphilitiques de l'œil

1. Voir le numéro de novembre 1891.

Digitized by Google

tiennent surtout à la présence des microbes; c'est là, en effet, qu'on voit apparaître des exsudats plastiques, désorganisant tous les tissus qu'ils atteignent, si l'on n'intervient pas à temps.

Des complications de toute sorte peuvent se produire dans les yeux atteints par la choroïdite syphilitique. Nous avons vu, en effet, dans une de nos précédentes observations[1], que les accidents glaucomateux surviennent quelquefois dans le courant d'une choroïdite syphilitique et avec une telle rapidité que, si l'on n'intervient pas chirurgicalement à temps, la vision sera compromise. Ces complications sont rares, heureusement, et pour ma part je ne les ai rencontrées que trois fois; l'iridectomie a arrêté immédiatement les accidents glaucomateux, après quoi j'ai vu réapparaître les phénomènes propres à la syphilis, que l'on pouvait très bien apprécier à l'ophtalmoscope, pour soumettre ensuite la malade, après l'iridectomie, au traitement antivénérien.

Si les ophtalmies syphilitiques présentent dans un certain nombre de cas des lésions dans plusieurs membranes de l'œil à la fois, il peut arriver aussi que ces mêmes altérations envahiront successivement différentes parties du globe oculaire, d'abord la cornée, puis l'iris et ensuite la choroïde.

Le fait suivant, recueilli par mon assistant, le docteur Kopff, peut servir d'exemple remarquable. Il nous montre jusqu'à quel point le diagnostic de la nature de la maladie peut présenter des difficultés tant que la choroïde restera indemne; ce n'est que la présence des lésions dans cette dernière membrane qui nous permet de reconnaître la cause syphilitique de la maladie et d'arriver à la guérison complète et définitive des yeux aussi bien que de l'organisme tout entier, par ma méthode de traitement : deux années de frictions mercurielles.

Observation IV

Kératite, iritis, chroïdite syphilitiques, développées suc-

1. Galezowski, *Recueil d'opht.*, nov. 1891.

Digitized by Google

cessivement chez le même malade pendant quatre années consécutives. Guérison obtenue après dix-huit mois de frictions mercurielles. — M. X..., âgé de 42 ans, fut pris d'une kératite interstitielle de l'œil gauche en 1887, et il portait à cette époque des traces de kératite ancienne à droite. Il consulta le Dr Galezowski pour cette affection dont il fut guéri par l'iodure de potassium et les douches de vapeur. Le malade revint consulter pour les yeux en février 1890, et on a pu constater à ce moment des traces d'ancienne iritis avec synéchies postérieures, et une choroïdite syphilitique non douteuse avec des flocons du corps vitré, papille nuageuse, et des plaques d'atrophie choroïdienne vers l'*ora serrata*, signes, qui, pour M. Galezowski, sont caractéristiques de la syphilis, malgré l'absence d'antécédents avoués. Le malade a été soumis à cette époque au traitement spécial par des frictions mercurielles sur les jointures avec 2 grammes d'onguent napolitain par jour. Ce traitement a été continué, à part quelques interruptions, jusqu'à la fin de décembre 1891, avec un succès complet. A l'examen fait ces derniers jours, nous avons pu constater une guérison complète des deux yeux avec un rétablissement de l'acuité visuelle normale; le fond de l'œil est redevenu tout à fait transparent et la papille normale. Les taches atrophiques de l'*ora serrata* sont bien circonscrites, entourées de quelques dépôts pigmentaires.

Les frictions sont encore continuées pendant six mois chez le malade; elles sont nécessaires pour compléter les deux années de traitement, considérées par M. Galezowski comme indispensables pour obtenir la guérison définitive et prévenir les nouvelles rechutes d'affection oculaire, syphilitique, sous quelque forme que ce soit.

Je ne saurais trop insister sur ce point, que la guérison définitive et complète d'une choroïdite syphilitique demande deux années de frictions mercurielles sur les différentes parties du corps. Si l'on ne veut pas employer ce temps, on s'expose à voir la maladie récidiver sous telle ou telle autre forme. Le traitement interne, au contraire, mercuriel ou iodé, administré aussi longtemps qu'on voudra, restera sans

Digitized by Google

aucun effet sur la choroïdite syphilitique, comme j'ai pu m'en convaincre sur des centaines de malades que je soigne depuis plus de quinze ans pour des affections syphilitiques. Ni les pilules de protoiodure ou de sublimé, ni le sirop de Gibert, ni l'iodure de potassium ne guérissent une choroïdite syphilitique, qu'on les administre pendant deux et trois années consécutives, tandis que, par les frictions hydrargyriques de 2 grammes d'onguent double par jour, j'ai guéri toutes ces ophtalmies sans jamais avoir vu survenir de récidives.

GOMMES SYPHILITIQUES DE LA CONJONCTIVE

La syphilis secondaire ou tertiaire peut envahir la conjonctive bulbaire et constituer là des tumeurs bien circonscrites, pouvant simuler des phlyctènes, surtout si la surface vient à s'ulcérer. Le diagnostic, dans ce cas, présentera de très grandes difficultés, d'autant plus que des cas de ce genre sont excessivement rares.

Le fait que je vais rapporter ci-après est d'autant plus intéressant qu'il a trait à un malade soigné par moi pour la première fois en 1884, et qui est revenu ensuite me consulter l'année dernière pour une choroïdite. Voici les détails de cette observation, recueillis par mon éminent confrère et ami le professeur d'ophtalmologie à l'université de Rome, le Dr Parisotti, à l'époque où il était mon chef de clinique.

Observation V

Gommes syphilitiques multiples situées au pourtour de la cornée. — M. P..., âgé de 47 ans, vint consulter le Dr Galezowski le 15 novembre 1889.

Il déclara qu'il y avait cinq ans que son œil droit avait été atteint d'une grosseur dans le cul-de-sac inférieur, et que cette inflammation avait disparu au bout de quatre mois de traitement par les frictions mercurielles et le sirop de Gibert. Un an plus tard, le malade a été atteint d'une nouvelle gros-

Digitized by Google

seur semblable à la première sur le blanc de l'œil; le malade avait beaucoup souffert et au front et à la tempe. Le traitement fait à cette époque au moyen d'atropine et de pommade à l'oxyde jaune amena la guérison au bout de quatre mois. La dernière crise se déclara vingt jours avant que le malade vînt à la clinique, l'œil était rouge, mais non douloureux. Peu à peu, des petits boutons apparurent au pourtour de la cornée.

Nous constatons, dit M. Parisotti dans l'observation qu'il avait rédigée à cette époque, toute une couronne de boutons au pourtour de la cornée, de grandeur et de forme variables: les uns sont ronds et du volume d'une tête d'épingle; d'autres d'une forme ovoïde, à contours irréguliers. Leur surface est bombée, lisse, insensible au toucher; la conjonctive ne se déplace pas par-dessus ces tumeurs. Quelques-uns de ces boutons sont ulcérés, avec des bords taillés à pic. Le reste de la conjonctive, au pourtour des tumeurs, paraît normal.

La cornée présente l'épithélium soulevé par places, et elle est trouble, louche, ce qui rend à l'ophtalmoscope le fond de l'œil trouble. La vision est de $V = \frac{1}{12}$. Les ganglions sous-maxillaires sont engorgés.

Soumis au traitement par les frictions mercurielles générales de 2 grammes par jour, à l'instillation d'atropine, aux douches de vapeur sur l'œil, il obtient d'abord une amélioration et, au bout de cinq mois de traitement, une guérison complète, mais avec quelques traces d'iritis et des synéchies postérieures.

C'est vers le mois de février 1891 que j'ai revu le malade de nouveau; il vint me consulter pour un trouble de la vue, qui était dû à une choroïdite syphilitique de l'œil droit. Les signes ophtalmoscopiques n'étaient pas douteux. Les anciennes gommes péricornéennes étaient guéries, mais en laissant des cicatrices conjonctivales adhérentes par places à la sclérotique; près du bord interne, la cornée présente un leucome qui se confond avec la cicatrice conjonctivale. Le traitement mercuriel, par les frictions sur les jointures, est

Digitized by Google

prescrit par moi. Le malade le continue régulièrement. Le 27 novembre 1891, je revois le malade, et je constate que le fond de l'œil s'est éclairci très notablement; des flocons très fins se voient dans le corps vitré, mais la papille paraît beaucoup plus nette; vers l'*ora serrata* j'aperçois plusieurs taches atrophiques et pigmentaires, qui sont le résultat de la choroïdite syphilitique. La guérison de la choroïdite syphilitique est certaine, mais le traitement devra être continué pendant deux années consécutives.

DE QUELQUES ACCIDENTS TRAUMATIQUES DE L'ŒIL

Observation VI

Luxation traumatique du cristallin, absence de toute inflammation. Conservation de la vision. — Cette observation a été recueillie par un de mes assistants, le Dr Vallas (de Grèce); elle présente un intérêt tout particulier, tant au point de vue de l'examen ophtalmoscopique que relativement aux suites bénignes du traumatisme. Voici les détails :

M. G..., âgé de 48 ans, demeurant à Paris, vint consulter le Dr Galezowski à sa clinique de la rue Dauphine, le 19 octobre 1891, pour un trouble de la vue de l'œil gauche, survenu au commencement du mois de septembre dernier à la suite d'un coup qu'il avait reçu à l'œil et à la tête par le volant d'une machine à vapeur. Cet accident était suivi d'un mal de tête très violent, d'inflammation et rougeur du globe oculaire très intense, mais, après une instillation d'un collyre que le médecin du quartier lui prescrivit et des compresses d'eau froide, la rougeur de l'œil se dissipa au bout de dix jours et le jour de la consultation nous n'avons trouvé aucune trace d'irritation.

A l'examen à l'œil nu, on constate que la pupille est un peu plus large que celle de l'autre œil, elle est complètement noire, mais ce qui indique la luxation du cristallin, c'est le tremblement de l'iris, très prononcé, et une augmentation notable de la chambre antérieure.

Digitized by Google

A l'examen ophtalmoscopique, on constate une luxation complète du cristallin qui se trouve situé immédiatement derrière l'iris, et plongé dans le corps vitré. Là il reste immobile, ses contours sont bien circonscrits, et il conserve un certain degré de transparence, ce qui prouve qu'il se trouve luxé tout entier avec sa capsule. Chose plus remarquable encore, il n'existe aucune lésion au moins apparente ni dans le corps vitré ni dans la choroïde.

L'acuité visuelle est complètement revenue à l'état normal à l'aide des verres convexes sphériques de + 15 D, en y joignant un verre cylindrique + 2 D. axe de 15° pour la lecture et de + 9 D. pour la vision à distance.

Observation VII

Extraction d'un morceau de fer implanté dans la sclérotique, à l'aide d'un aimant. Guérison. — Il n'y a pas de plus grand danger pour un œil blessé que de conserver un morceau de fer soit dans la cornée, dans la sclérotique, soit dans une des membranes internes de cet organe. L'oxydation du métal au milieu des tissus où il est implanté, l'irritation provoquée par le corps étranger dans les fibres nerveuses périphériques de la choroïde, de l'iris, amènent des désordres très graves qui entraînent le plus souvent une issue fatale, par le développement d'une irido-choroïdite.

En présence d'un pareil danger, l'intervention chirurgicale s'impose d'elle-même, et c'est à ce moyen que nous avons toujours recours.

Mais il se présente ici une très grande difficulté : une paillette de fer est souvent anguleuse, irrégulière sur ses bords, elle est enchâssée dans le tissu cellulaire sous-conjonctival, ou dans la sclérotique elle-même, et ne se laisse pas facilement attirer avec des pinces au dehors; le sang remplit la plaie, et on est embarrassé pour en venir à bout.

C'est dans ces cas plus particulièrement que j'ai eu l'idée d'avoir recours aux instruments aimantés ou à un fort aimant,

Digitized by Google

que j'applique directement sur la plaie, après avoir préalablement ouvert largement la conjonctive, lorsque c'est dans la sclérotique que le corps étranger est implanté. Il arrive habituellement que la force d'attraction de l'aimant est tellement grande qu'après avoir frotté la plaie avec ce dernier on voit le morceau de fer, qui jusqu'à ce moment résistait à toute traction, se détacher de sa place pour aller se coller sur le bout de l'aimant et sortir au dehors. Il peut même arriver, comme dans le cas dont je rapporte ci-après l'observation, que le morceau d'acier se détache et saute en l'air pour aller retrouver l'aimant avant que ce dernier ait touché la plaie.

On ne saurait trop insister sur les avantages de cette méthode, qui est acceptée aujourd'hui par les praticiens les plus éminents, et que j'ai mise en pratique il y a quelques années en démontrant, par mes recherches, que les blessures graves des yeux, compromises par la présence d'un morceau de fer dans une de leurs membranes, pouvaient être guéries par ce moyen.

C'est le 13 avril 1881 que j'avais fait ma communication à la Société de chirurgie sur l'application de l'aimant dans l'extraction des corps étrangers de l'œil, travail sur lequel M. Paul Berger fit un remarquable rapport. Dans une étude que j'ai publiée dans le *Recueil d'ophtalmologie* de 1885, on trouvera la description détaillée d'instruments, construits sur mes indications par M. Collin, pour ces opérations. Ces instruments sont : une aiguille à cataracte, une curette en forme de tenette, une sonde à bout olivaire, une pince. Tous ces instruments doivent être tenus dans une boîte en verre ou en porcelaine. Hirschberg et Knapp font usage d'un électro-aimant.

L'usage de l'aimant dans l'extraction des corps étrangers en fer ou en acier de l'œil vient d'être admirablement exposé par M. Brun, professeur agrégé à la Faculté de Paris[1], dans

1. Brun, Contribution à l'étude de l'emploi de l'aimant en ophtalmologie (*Archives génér. de méd.* de Hanot et Blum. Paris, décembre 1891, p. 712).

Digitized by Google

une étude très détaillée, publiée dans les *Archives générales de médecine*, en décembre dernier. On y trouvera toutes les indications relatives aux différents procédés mis en usage par les auteurs dans l'extraction des morceaux de fer fixés dans l'œil blessé.

Le fait que je rapporte ci-après ne manque pas non plus d'intérêt, car il se rapporte à l'extraction à l'aide de l'aimant d'un morceau de fer fixé dans la sclérotique. Le malade ne possédait qu'un seul œil, son autre œil ayant été énucléé par moi, quelques années auparavant, pour une blessure.

Observation VII

M. P..., âgé de 32 ans, ouvrier mécanicien, travaillant dans une usine aux environs de Paris, reçut un éclat d'acier à l'œil gauche, ce qui lui occasionna une irritation très grande. Il appliqua des compresses d'eau boriquée froide pendant trois jours, et continua à travailler, car sa vue n'était pas troublée. Ce n'est que le quatrième jour après l'accident qu'il se décida à venir me consulter, car son œil lui faisait très mal, surtout quand il le tournait en dedans et en haut. En l'examinant le 21 décembre 1891, j'ai constaté ce qui suit :

L'œil gauche se trouvait rouge, et un peu injecté dans l'angle interne; la sclérotique présentait une tache noire, un peu saillante, entourée d'une rougeur assez intense. Au toucher, on sentait un morceau de fer un peu saillant et recouvert de la conjonctive dont la surface était déchirée sur une étendue de 3 à 4 millimètres. La cornée, l'iris et le fond de l'œil étaient sains, et ne présentaient point de lésion; la vision était normale, comme cela avait été constaté par mon chef de clinique M. Wuillomenet. Cet accident, en apparence de peu d'importance, présentait pourtant une certaine gravité, vu que le malade n'avait que cet œil, son œil droit ayant été énucléé par moi, il y a plusieurs années, après une irido-choroïdite traumatique, provoquée aussi par un morceau d'acier, qui avait détruit le globe.

Digitized by Google

En apparence, l'extraction de la paillette de fer enfoncée dans la sclérotique ne devait présenter aucune difficulté; mais, vu la région du cercle ciliaire où le corps étranger était situé, l'opération devenait délicate, et il y avait tout intérêt à l'extraire sans faire une trop grande plaie et en ménageant le plus possible les tissus sous-jacents. L'emploi de l'aimant s'imposait de soi-même et nous y avons eu recours avec un succès complet. Le 23 décembre, après avoir anesthésié l'œil avec la cocaïne, j'ai incisé la conjonctive, et essayé de déchatonner le morceau de fer de la plaie scléroticale, où il était enchâssé; ne pouvant pas le retirer avec une pince, j'ai approché l'aimant de la plaie. A peine cet instrument était-il rapproché à la distance de 2 ou 3 millim. de la plaie que nous avons vu la paillette de fer sauter en l'air et se coller contre le bout de l'aimant. A partir de ce moment, la plaie scléroticale et celle de la conjonctive se sont cicatrisées d'elles-mêmes et l'œil guérit; toutes les douleurs dont se plaignait le malade ont cessé complètement.

IRIDO-CHOROIDITE SYMPATHIQUE, GRAVE, GUÉRIE PAR UNE ÉNUCLÉATION DE L'AUTRE ŒIL ATROPHIÉ

Observation VIII

M. R..., âgé de 28 ans, habitant Saint-Michel (en Grèce), a été amené à ma clinique le 2 décembre dernier pour être soigné d'une cécité presque complète. L'examen de ses yeux, en effet, nous a permis de constater ce qui suit :

Son œil droit est atrophié depuis plusieurs années, à la suite d'une ancienne contusion, suivie d'inflammations répétées, et qui n'ont jamais pu être guéries malgré les traitements constants faits dans son pays. Cet œil est petit, ratatiné, ne perçoit point la lumière, et il est très sensible au toucher; par moments, le malade éprouve des douleurs sur la tempe et le front du côté droit, mais ces douleurs ne sont

Digitized by Google

ni intenses ni fréquentes, de sorte que le malade ne s'en est jamais plaint à son médecin.

L'œil gauche présente une large fente pupillaire dans le segment inférieur de l'iris, qui est le résultat d'une opération d'iridectomie pratiquée par un des confrères de province, le 10 septembre 1891. Cette opération avait été jugée indispensable, à cause des troubles visuels progressifs, qui s'accentuaient de plus en plus, malgré tous les traitements qu'on faisait subir au malade. Malheureusement l'opération n'avait pas donné de résultat favorable; tout au contraire, la vue baissa encore bien plus rapidement qu'avant, de sorte que, le jour où il entra à ma clinique, M. R... ne voyait point à se conduire et c'est à peine s'il distinguait le jour de la nuit. Le globe de l'œil n'est point injecté, il présente une densité normale et les phosphènes existent. En examinant l'œil avec l'ophtalmoscope, nous avons constaté une opacité générale du corps vitré, de sorte qu'on n'apercevait pas la moindre parcelle du fond de l'œil, l'iris ne se dilatait point. Le malade distingue à peine les mouvements de la main, placée tout près, et il n'aperçoit la lumière d'une bougie qu'à 1 mètre ou 1 mètre et demi de distance dans le champ visuel, qui se trouve conservé dans toute son étendue.

Prenant en considération tous les symptômes de la maladie, sa marche lente et progressive, le résultat négatif de l'iridectomie et la sensibilité de l'œil atrophié au toucher, nous avions porté le diagnostic d'une irido-choroïdite sympathique, et nous avons décidé que l'énucléation du moignon de l'œil droit devait être pratiquée dans le plus bref délai.

C'est le 4 décembre, en effet, que nous avons énucléé cet œil; l'opération a été exécutée très régulièrement et sans accident par le procédé sous-capsulaire, suivie de suture complète de la plaie.

Les résultats de l'opération ne se sont pas fait longtemps attendre. En effet, dès le huitième jour après l'énucléation, M. R... a commencé à mieux voir, le fond de l'œil commença à s'éclaicir, et le malade pouvait déjà se conduire

Digitized by Google

tout seul dans les chambres de la clinique. Le vingtième jour après l'énucléation, on pouvait voir sa papille optique, quoique nuageuse et à travers des flocons du corps vitré qui étaient très nombreux. L'acuité visuelle est de V = 1/4, sans le secours d'aucun verre.

Ce fait est des plus instructifs, car il prouve, d'une part, que les opérations que l'on pratique dans les yeux atteints d'ophtalmie sympathique non seulement ne sont d'aucune utilité pour la vue, mais qu'une iridectomie, par exemple, faite avant l'énucléation de l'œil atrophié, prédispose aux hémorragies du corps vitré et à l'aggravation des troubles visuels sympathiques. Il aurait suffi, au contraire, qu'on fît l'énucléation à temps, pour voir les accidents sympathiques disparaître peu à peu tout seuls, et le fond de l'œil s'éclaircir très rapidement.

D'autre part, cette observation prouve d'une manière incontestable que ce ne sont pas les microbes qui ont émigré d'un œil à l'autre pour provoquer les accidents sympathiques car, sans toucher à l'œil sympathisé et troublé, il a suffi d'enlever la cause d'irritation pour que l'œil reprenne la vision et que les épanchements du corps vitré se soient résorbés. La théorie de la migration des microbes le long de la gaine du nerf optique tombe d'elle-même, car ici l'organe qui conserve ses fonctions tout le temps de la maladie, c'est justement le nerf optique, comme on pouvait s'en convaincre par la conservation du champ visuel intact; le trouble de la vue était dû, au contraire, aux altérations du cercle ciliaire, de la choroïde et du corps vitré.

L'observation journalière nous démontre que l'énucléation de l'œil atrophié arrête la marche de l'ophtalmie sympathique et rétablit peu à peu la vision, sans qu'il y ait jamais à craindre de récidive de la maladie. Tout au contraire, nous avons des faits non douteux, comme celui rapporté par le Dr Trousseau[1], qui prouvent que, si l'on pratique l'excision

1. Trousseau, *Recueil d'opht.*, 1891, *Compte rendu de la Société d'ophtalmologie*, avril.

Digitized by Google

du nerf optique, comme quelques auteurs l'ont conseillé, les récidives peuvent s'observer et obligent à pratiquer ensuite une énucléation.

(*A suivre.*) Dr GALEZOWSKI.

OPHTALMIE PALUDÉENNE

PAR

Le docteur LOPEZ (de la Havane)

Parmi les manifestations oculaires du paludisme, j'en ai observé une très intéressante. Son diagnostic était difficile. C'est en tâtonnant que je suis arrivé à connaître la nature de la maladie. Voici les faits.

En décembre 1889, un jeune médecin, rhumatisant à un haut degré, est venu me consulter pour une hyperhémie conjonctivale de l'œil droit avec picotements, douleur supra-oculaire, larmoiement et photophobie, particulièrement à la lumière artificielle. L'iris était normal, contractile. Sur la cristalloïde de l'œil gauche il y avait un petit dépôt de pigment consécutif à une iritis ancienne. J'ordonne des lotions d'acide borique 3 pour 100, et un collyre de sulfate de zinc 1 pour 100.

Dans la nuit du second jour, le 15, l'œil est pris d'une douleur intense. La conjonctive était rouge, œdémateuse. L'œil gauche en souffre aussi, mais à un moindre degré. Je prescris le salicylate de soude que le malade avait l'habitude de prendre contre ses affections rhumatismales, une application de pommade de morphine à la tempe, un peu de chloral, et un collyre d'atropine, supposant que ce pourrait bien être là le commencement d'une iritis.

Le 16 il y avait tuméfaction du bord des paupières supérieures, et la névralgie persistait de plus belle. Je conseille l'antipyrine.

20 décembre. Les douleurs, qui dans les premiers jours avaient une certaine intermittence, se montrent maintenant

Digitized by Google

d'une manière continue. Depuis le commencement de la maladie, le patient a de l'anorexie, des nausées, des vomissements et une lassitude générale. L'intensité de la photophobie le fait rester dans une chambre obscure. Les douleurs s'étendent aux deux premières branches de la 5e paire et ont une très forte répercussion dans la région occipitale. La vue, qui était trouble dès le premier accès de douleur, a été abolie pendant plusieurs jours.

Malgré l'injection conjectivale, il ne s'est montré aucune sécrétion. Il y a congestion de l'iris. Elle se montre après propulsion et immobilité du globe, dont l'axe optique est un peu dirigé en haut. Les paupières supérieures tombent en ptosis. La propulsion est plus remarquable du côté droit. La pression dans les points d'émergence des nerfs n'est pas douloureuse. En présence de ce tableau symptomatique, je songe à une *tenonite*.

Les deux jours suivants furent plus tranquilles, mais le 24 décembre la maladie prend une nouvelle intensité, et les yeux deviennent extrêmement durs. J'ordonne l'aconitine pendant la journée et trois grammes de quinine le soir.

Sous l'influence de ce dernier médicament, la douleur a cessé comme par enchantement, la dureté du globe diminua. Le malade a continué à prendre journellement trois grammes de quinine, et sous l'action de cet unique médicament tous les symptômes se sont amendés, et il ne restait plus que l'hyperhémie conjonctivale et la photophobie.

Je lui conseille d'aller à la campagne. Là, il a eu le premier soir de son arrivée un accès franc de fièvre intermittente avec froid, chaleur et sueur. Après cela, s'est opérée rapidement la guérison, et le malade est rentré à la Havane au bout de quinze jours en parfaite santé.

Dans les notes que je viens de transcrire on a vu évoluer un processus inflammatoire mal défini, un tableau glaucomateux, qui me fit changer plusieurs fois le diagnostic dans l'intervalle de quelques jours.

Au commencement de la maladie, il y avait injection vasculaire de la conjonctive, sensation de picotements, larmoiement

Digitized by Google

et photophobie, comme on le voit le premier jour d'une *ophtalmie catarrhale*. Mais, dès que commencèrent les douleurs sans qu'il se montrât d'autre part aucune sécrétion conjonctivale, on pouvait songer à une *iritis rhumatique* qui était probable, attendu les antécédents du malade. Quand apparut l'exophtalmie avec ophtalmoplégie complète, le processus prenait l'allure de la *tenonite*. Et enfin, l'augmentation considérable de la tension intraoculaire, l'immobilité de la pupille moyennement dilatée, les névralgies intenses de la 5e paire et l'amaurose nous faisaient pencher du côté du *glaucome aigu*.

Cependant, la marche de la maladie vint démontrer l'erreur où nous étions sur la *cause*. La quinine, qui dans ce pays-ci est employée dans les cas douteux comme réactif du paludisme, vint dévoiler la nature de ces diverses manifestations de marche anormale. Le paludisme était chez notre malade tellement évident, qu'aux premières doses de quinine cessèrent les phénomènes alors si graves, et au bout de quelques jours on obtenait la guérison. Enfin, pour faire plus démonstratif le tableau, il se montra comme phénomène critique un accès typique de fièvre intermittente.

Certainement, c'est une forme de paludisme larvé bien connu, et décrit sous le nom de *névralgie faciale paludéenne*.

Nous avons trouvé mieux, dans ce cas complexe, de l'appeler *ophthalmie paludéenne*. Docteur Lopez.

SOCIÉTÉ D'OPHTALMOLOGIE DE PARIS

Séance du 1er décembre 1891

(Suite et fin.)[1]

PRÉSIDENCE DE M. ABADIE

LA MYOPIE DANS LES ÉCOLES (suite de la discussion)

M. Motais. — J'ai observé la myopie scolaire dans les meilleures conditions, me semble-t-il, pour arriver à me former une opinion

1. Voir le numéro de décembre 1891.

Digitized by Google

sur sa pathogénie. Mes observations portent en effet sur un grand nombre d'élèves (plus de 5,000). Elles ont été faites sur toutes sortes d'écoles (écoles de filles et de garçons, écoles de campagnes et de villes, écoles primaires, primaires supérieures et secondaires, écoles spéciales). J'ai pu suivre l'occupation et le développement de la myopie pendant plusieurs années de suite chez la plupart des jeunes gens. Enfin, j'ai remonté aux antécédents héréditaires, en examinant *directement*, le premier, je crois, trois cent trente familles de jeunes gens myopes, sans m'en tenir aux renseignements toujours vagues et contradictoires donnés par les enfants.

C'est dans ces conditions que je crois devoir prendre part à la remarquable discussion sur la myopie scolaire qui doit se continuer dans cette séance.

Je soutiens depuis longtemps l'opinion émise par M. Gorecki. La myopie scolaire n'est pas une maladie, du moins à son début et dans son origine. C'est une évolution normale, une adaptation de l'œil à des fonctions nouvelles : la vue rapprochée ou presque exclusivement rapprochée.

On ne saurait trop se rappeler que l'œil n'échappe point aux lois générales de l'organisme. La loi d'adaptation en particulier s'impose à lui plus même qu'aux autres organes.

La troisième paupière et le muscle choanoïde très développés chez les animaux qui ne peuvent défendre leurs yeux avec les membres antérieurs sont réduits chez le singe et l'homme au repli semi-lunaire. — L'ossification de la partie antérieure de la sclérotique est remarquable chez les animaux dont les parois orbitaires sont en partie fibreuses et échancrées (oiseaux, poissons). Elle s'efface peu à peu à mesure que l'orbite osseuse se complète.

L'œil bien développé chez les bopyrudes mâles et femelles pendant le jeune âge s'atrophie chez la *femelle adulte* parce qu'elle se fixe, devient parasite et n'a plus besoin de chercher sa vie.

Tout le monde connaît la forme aveugle des cavernes et cours d'eau souterrains de la Carniole, de la Carinthie, alors que la même forme existe, pourvue d'yeux normaux, sur le sol des alentours.

Je m'arrête à ces quelques faits qu'on pourrait multiplier indéfiniment.

L'œil est donc spécialement apte à se modifier suivant les conditions dans lesquelles il se trouve.

Or, dans le régime scolaire actuel, on place des yeux *jeunes, en voie de croissance*, c'est-à-dire essentiellement malléables, à 15 ou 20 centimètres du travail, et, cela, pendant quinze ans. La vision

Digitized by Google

excessivement rapprochée est devenue, pour ces jeunes gens, la règle.

Ce qui doit nous étonner, ce n'est pas qu'un certain nombre de jeunes gens deviennent myopes, c'est que tous ne le deviennent pas dans ces conditions.

L'*évolution myopique* est ici une conséquence que j'oserais appeler normale d'une mauvaise hygiène oculaire.

On peut du reste saisir sur le fait l'évolution myopique lorsqu'on observe dans des conditions variées et suffisamment étendues.

Il n'est plus en discussion aujourd'hui que l'œil normal, à l'état de nature, est l'œil hypermétrope de 0.5 à 1 dioptrie.

Pourquoi a-t-on admis l'emmétropie comme type ? Parce qu'elle se présente en effet beaucoup plus fréquemment dans les villes où l'horizon est plus restreint ou la plupart des occupations exigent une application de la vue à plus courte distance que dans les travaux des champs. Mais l'emmétropie est déjà un allongement de l'œil. C'est une première adaptation très utile, j'en conviens, à notre vie civilisée, mais c'est une déviation du type primitif hypermétropique. En somme, l'emmétrope, pour me servir de l'expression de Michelet, est un candidat à la myopie.

Dans les écoles primaires de la campagne, j'ai trouvé 75 p. 100 d'hypermétropie normale. Dans les écoles primaires des villes, la proportion des hypermétropes est réduite à 45 p. 100 et l'emmétropie s'est élevée proportionnellement. La myopie s'élève aussi un peu, mais l'influence de l'école primaire s'arrête généralement à l'emmétropie.

Dans les écoles secondaires, lorsque nous suivons les élèves pendant tout le cours de leurs études, nous voyons quelquefois l'hypermétropie normale, le plus souvent l'emmétropie s'effacer peu à peu pour faire place, vers l'âge de 11 à 13 ans, c'est-à-dire en 5e et 4e classe, à la myopie qui s'élève elle-même graduellement. L'allongement de l'œil ne se fait pas par à coup, mais régulièrement, comme dans une évolution physiologique.

INFLUENCE DE L'HÉRÉDITÉ SUR LA MYOPIE SCOLAIRE

Avec cette définition de la myopie scolaire, la question de l'influence héréditaire peut se formuler ainsi :

L'évolution myopique se produit-elle de toutes pièces chez un enfant pour former ce qu'on est convenu d'appeler la myopie acquise ? Ou l'évolution commencée chez les parents n'a-t-elle pas une influence prédisposante sur une évolution semblable chez l'enfant ?

Digitized by Google

Suivant nous, poser la question, c'est la résoudre. Il suffit encore de ne point rester trop confiné sur le terrain de l'ophtalmologie et de s'en rapporter à tout ce que nous savons des lois de l'hérédité pour affirmer, *a priori*, l'influence héréditaire sur la myopie.

Mais la théorie ne suffit pas. Je renvoie, pour l'exposé de chiffres qui me semblent irréfutables, à mon mémoire sur l'*hérédité de la myopie*, présenté à l'Académie de médecine (séance du 11 juin 1890).

Sur 330 enfants myopes, j'ai trouvé des antécédents héréditaires dans 216 familles, soit 65 p. 100.

On pourrait objecter avec M. Javal qu'il ne suffit pas de constater de la myopie chez les parents pour que celle des enfants soit nécessairement héréditaire. Cependant l'énorme proportion que je viens de signaler est par elle-même démonstrative. Mais il y a plus :

Dans 20 familles où le père et la mère étaient myopes, comprenant 62 enfants, 47 étaient myopes, soit 72 p. 100.

En outre — et je me permets d'attirer toute l'attention de nos collègues sur cette remarque — la myopie héréditaire présente des caractères particuliers que je crois avoir établis le premier et sur lesquels j'insiste à nouveau.

1° 80 fois sur 100, elle se transmet du père à la fille et de la mère au fils ou des grands parents aux petits-enfants, dans le même ordre. M. Despagnet a observé 26 parents myopes d'enfants hypermétropiques ou emmétropiques. Je le prierai de vérifier s'il ne s'agit pas d'un père myope et d'un fils hypermétrope. Rien à cela d'extraordinaire, d'après mon observation. Ce serait ici la mère dont il faudrait rechercher l'influence héréditaire, et en sens inverse pour les filles.

2° Elle est plus précoce que la myopie acquise.

3° Elle atteint plus rapidement un degré élevé.

4° Les complications sont plus fréquentes et plus précoces. L'évolution, de physiologique au début, devient plus facilement morbide.

En résumé, la myopie héréditaire est plus grave que la myopie acquise et demande, par conséquent, un traitement plus rigoureux soit comme préservation, soit comme atténuation.

On conteste le nom de *myopie héréditaire* parce que la myopie n'est jamais congénitale (je parle de la myopie scolaire et non de cette myopie choroïdienne de M. Tscherning, dans laquelle la myopie est accessoire et qu'on devrait plutôt appeler choroïdite avec myopie). Dans toute la pathologie, on voit bien rarement des hérédités, parmi les mieux admises, congénitales à proprement

Digitized by Google

parler et forcées. Il n'y a guère ici, comme ailleurs, que des influences, des prédispositions héréditaires auxquelles on peut échapper, dans certaines conditions, pour la myopie comme pour la phtisie, comme pour l'arthritisme, le cancer, etc., qui ne se manifestent jamais que tardivement.

Se plaçant au point de vue pratique, M. Javal dit : « Si la myopie est héréditaire, nous n'avons plus qu'à nous croiser les bras; toutes précautions hygiéniques sont inutiles. »

Non, parce que la myopie n'est pas forcément héréditaire, et, loin de se désintéresser, la prophylaxie devrait être ici plus rigoureuse. En outre, son rôle capital consistera à empêcher chez les individus encore sains la tendance à l'allongement de l'œil.

A mon avis, l'évolution myopique acquise tend à devenir héréditaire. Si nous n'y prenons garde, les myopies acquises, multipliées par l'hérédité, deviendront de plus en plus nombreuses parce que l'instruction devient elle-même universelle, même chez les filles, et *que les croisements avec des personnes douées d'yeux normaux, non fatigués par les études, seront de plus en plus rares.*

Depuis onze ans, je fais ce que viennent de faire MM. Despagnet et Vignes et dans le même but, mais sur une beaucoup plus grande échelle, à savoir des examens scolaires pour déterminer l'influence de la scolarité sur la myopie, chez nous, comparativement aux Allemands.

La moyenne de plus de trois mille examens dans les établissements d'instruction secondaire et spéciale est la suivante :

	Myopie.
Classes de 9e et 8e	0
Classe de 3e	15 p. 100
Classe de philosophie	46 à 47 p. 100

La moyenne du degré de la myopie augmente également d'une manière progressive.

La moyenne de Cohn atteint 55 p. 100 dans la première classe. La différence n'est donc pas grande. Je l'attribue à ce que l'instruction est depuis moins longtemps généralisée en France qu'en Allemagne et je ne saurais admettre ce que M. Vignes semble regarder comme démontré : que certaines races ou peuples (Allemands) sont plus prédisposés à la myopie. Il n'y a pas là une question de race, mais d'éducation.

Pourquoi la myopie se développe-t-elle à l'école ?

Sur ce point, je serai bref.

Toute occupation rapprochée, d'une façon trop continue, pen-

Digitized by Google

dant le jeune âge où les organes sont malléables, peut produire la myopie.

L'œil s'adapte à la vision de près d'une manière permanente.

Il est évident que plus la vision se rapprochera (15 à 20 centimètres par exemple avec la mauvaise hygiène trop répandue), plus la myopie se développera.

Il est donc indispensable de recourir à toutes les mesures — bien connues d'ailleurs — d'éclairage, de mobilier, d'attitudes, etc., qui permettront à l'élève de se tenir à 25 ou 30 cent. de son livre ou cahier.

Deux remarques seulement : j'ai démontré par deux faits très frappants l'influence de la *continuité du travail* ou de la *durée des heures d'études* sur la production de la myopie.

A l'Ecole des arts d'Angers, la myopie n'augmente pas pendant les trois ans de séjour. Au Prytanée militaire, la myopie est inférieure aux autres lycées. Cependant dans ces deux établissements les conditions d'hygiène oculaire sont déplorables. Mais les études sont d'une heure, une heure et un quart au plus, et sont coupées par des travaux manuels ou des exercices physiques.

2° M. Belliard a remarqué que la myopie vraie est précédée de la myopie spasmodique. M. Abadie est de cet avis. Je le partage entièrement. Il m'est arrivé des centaines de fois, pour ne pas dire plus, de ramener par l'atropine la réfraction à l'emmétropie ou même à l'hypermétropie, alors que l'examen antérieur me donnait 1 à 2 dioptries de myopie. La plupart des jeunes gens devenaient myopes. Je les retrouvais plus tard avec une myopie vraie.

A mon avis, les contractions exagérées, partielles et totales, du muscle ciliaire, allant souvent jusqu'au spasme ou à la contracture, sont un des éléments principaux du mécanisme intime de la transformation de l'œil simultanément avec la pression des muscles extrinsèques par la convergence.

Pourquoi certains sujets deviennent-ils myopes, d'autres conservant leur réfraction, dans les mêmes conditions hygiéniques?

Tout le monde admet une prédisposition particulière.

Quelle est-elle?

Pour MM. Javal et Martin, c'est exclusivement l'astigmatisme.

Pour M. Stilling, c'est la conformation de l'orbite. Dans la microsémie, le tendon du grand oblique s'enroulerait davantage sur le globe. La théorie de Stilling m'a paru vraie dans une certaine mesure. J'ai trouvé la microsémie plus fréquente chez les myopes dans la proportion de 30 p. 100.

M. Javal, dans le rapport qu'il a bien voulu consacrer à mon mémoire sur l'*hérédité* de la myopie, nie d'une manière formelle

Digitized by Google

cette hérédité et n'admet que l'*hérédité de l'astigmatisme* qui serait la véritable et seule cause myopique.

Nul plus que moi ne rend justice aux beaux travaux de MM. Javal et Martin et aux services considérables que rend à l'ophtalmologiste l'ophtalmomètre de M. Javal. Grâce aux recherches faites avec cet instrument, ils ont prouvé que les contractions partielles du muscle ciliaire jouaient un rôle important dans le mécanisme de la production myopique.

Mais il m'est impossible de ne pas trouver leur opinion trop absolue. Sans m'étendre dans une discussion qui serait trop longue et que je reprendrai un jour, j'objecterai seulement à la théorie de M. Javal le fait suivant :

Parmi les élèves emmétropes ou hypermétropes qui ne sont pas devenus myopes, j'ai trouvé un grand nombre d'astigmates et précisément d'astigmates de 0.25 à 0.75, degré qui, d'après M. Javal lui-même, prédispose le plus à la transformation myopique. Pourquoi ceux-là ne sont-ils pas devenus myopes?

Tout en tenant très grand compte de l'astigmatisme et de la correction de cette amétropie, je me crois donc autorisé à dire que, dans cette question si complexe de la pathogénie de la myopie scolaire, il entre sans doute d'autres éléments d'une importance plus générale.

Pour moi, la prédisposition existe. Elle consiste *dans une évolution déjà commencée chez les parents* qui s'accentue chez les enfants placés dans de mauvaises conditions.

D'après une observation, il est rare de voir des enfants nés de parents présentant l'hypermétropie normale et n'ayant pas imposé à leurs yeux une fatigue excessive devenir myopes.

Au risque d'émettre une opinion qui paraîtra subversive, je répéterai que l'emmétropie est un premier degré de l'évolution myopique et qu'en examinant le père d'une fille myope on le trouvera au moins emmétrope. De même pour la mère et le fils. J'attire de nouveau l'attention sur cette hérédité croisée pour que les recherches ne s'égarent pas. Il n'est pas douteux que certaines circonstances accessoires telles que l'astigmatisme ne viennent en aide à cette cause générale, mais, je le répète, *la véritable* prédisposition consiste dans une évolution myopique déjà commencée chez les parents.

Toutes les mesures préventives de la myopie sont connues depuis longtemps. Elles ont été formulées de la façon la plus claire par M. Javal dans un document officiel.

Je n'insisterai que sur trois points dont j'ai reconnu tout particulièrement la nécessité :

Digitized by Google

1° La diminution de la durée des heures d'études coupées par des exercices physiques;

2° L'appropriation hygiénique, dans la mesure du possible, des vieux établissements d'instruction qui dureront longtemps encore;

3° *L'inspection des écoles par des oculistes officiellement désignés.* — Le titre officiel d'inspecteur leur donnera le droit d'examiner le matériel, de suivre les élèves eux-mêmes et de conseiller à ceux-ci de bonne heure les mesures individuelles, parmi lesquelles la correction des amétropies, qui leur paraîtront nécessaires.

Avec toutes ces mesures, supprimera-t-on la myopie scolaire?

Non assurément. Nous en aurons moins en maintenant le regard à 30 centimètres que nous n'en avons maintenant par le rapprochement à 15 ou 20 centimètres. Restreindre le nombre des myopies scolaires et leur degré, tel doit être notre but, déjà très important, mais ne demandons pas plus.

M. Gorecki. — Le manuscrit de M. Motais dont je viens de vous donner lecture contient presque tout ce que j'avais à ajouter concernant cette question. Je suis absolument d'accord avec notre confrère d'Angers sur l'importance des deux facteurs de l'évolution de l'œil : l'hérédité et le milieu; aussi ai-je été particulièrement heureux de vous lire ce travail qui contient ce que notre savant confrère veut bien appeler notre théorie.

Cependant, j'ai été trop énergiquement pris à partie par M. Belliard pour ne pas lui répondre quelques mots qui, je l'espère, ne laisseront subsister aucun malentendu entre nous.

1° Que le spasme de l'accommodation soit un facteur important de la myopie acquise, tout le monde est bien près de l'admettre, raison de plus pour prendre des *mesures individuelles* chez les enfants qui en sont atteints, mesures individuelles dont l'importance n'a peut-être pas été assez mise en relief. Cependant, comme mesure d'application générale, personne ne contestera que le travail au tableau, la leçon orale, un exercice manuel ne soient une excellente diversion aux effets d'une minutieuse application trop soutenue.

Plus l'enfant est jeune et moins on doit lui demander de fatigue oculaire, plus on doit s'efforcer de substituer l'enseignement oral à l'enseignement écrit. Plus tard, on pourra permettre les recherches du dictionnaire, mais encore pourrait-on employer d'autres méthodes moins nuisibles pour la vue. Je suis cependant très loin de dire que « l'enseignement actuel doit faire place à un enseignement parlé », paroles que me prête bien à tort mon confrère. Ce n'est que pour les myopes en voie d'accroissement *inquiétant* que cette substitution doit avoir lieu. Elle n'est pas

Digitized by Google

une mesure générale de prophylaxie, mais une mesure *individuelle* que le médecin devra prescrire et à laquelle il tiendra d'autant plus rigoureusement la main que l'enfant sera plus jeune, plus menacé et plus prédisposé à l'hérédité.

2° M. Belliard me reproche encore la complication des mesures d'exécution que j'ai indiquées. Mais cette complication n'est qu'apparente et le système pourra du reste être encore simplifié par la commission, si elle le juge à propos toutefois, car c'est celui que nous employons tous dans nos cliniques. Nous avons un *registre d'inscription* sur lequel nous inscrivons les renseignements de nom, d'âge, de profession, etc., et nous délivrons le plus souvent à nos malades des *fiches* relatant l'état de leur réfraction, la force visuelle, le champ visuel, etc. Ce système est universellement adopté et je crois que nous nous en trouvons bien.

3° M. Javal nous engage à revoter les conclusions jadis proposées dans une autre eeceinte par M. le professeur Gariel. Mais, si j'ai bonne mémoire, il y est surtout question de dispositions architecturales, d'éclairage, de mesures *générales* et pas du tout de mesures *individuelles* à prendre par le médecin. Or, avant tout, gardons-nous des architectes : ils coûtent très cher et, lorsqu'ils ont passé quelque part, il ne reste jamais rien pour l'utilisation de l'édifice.

A très peu de frais le médecin fera de bonne besogne. Cela ne dispensera certes pas la commission de prendre connaissance de ce travail, mais ce sur quoi j'insiste parce qu'on ne l'a pas fait jusqu'ici, c'est sur la nécessité de surveiller individuellement les jeunes myopes, c'est cette intervention médicale qui constitue le point nouveau et, à mon avis, aussi important que les autres, sur cette question déjà si vieille, mais toujours non résolue, de la myopie scolaire.

4° Quant à permettre à un plus grand nombre de myopes faits d'entrer dans nos grandes écoles militaires, je ne me reconnais pas de compétence suffisante pour discuter cette question qui a été très sagement résolue par nos confrères de l'armée. Il me semble que le chiffre de 7 dioptries accepté pour l'École polytechnique est déjà bien suffisant ; comme cette école ouvre à ses élèves toutes les grandes carrières du gouvernement, j'espère qu'on ne voudra pas la peupler des myopes refusés à Saint-Cyr. Du reste, je plains l'officier d'artillerie atteint d'une myopie de 7 dioptries et obligé de charger à la tête de sa batterie, après avoir perdu son lorgnon dans la bagarre.

5° Relativement à ce qu'a dit M. Parinaud que « l'habitude de regarder de près développe la myopie dans l'espèce, mais qu'il est imprudent d'affirmer qu'avec une bonne hygiène on peut empêcher

Digitized by Google

son développement », je me bornerai à faire remarquer deux choses : 1° il nous serait bien permis, à nous médecins, de travailler dans l'intérêt de l'espèce, alors même que l'individu lui-même n'en tirerait pas grand bénéfice ; 2° je ne vois pas bien comment l'espèce bénéficierait d'une mesure dont ne profiterait aucune génération isolément.

Sans doute, nous ne pouvons affirmer que si l'on veut bien prendre les mesures générales et individuelles que nous indiquerons, nous ferons disparaître la myopie chez tous nos enfants ; heureusement on ne demande pas aux médecins d'être toujours infaillibles. La vaccine après cent ans d'application n'a pas encore fait disparaître la variole. Si nous ne supprimons pas la myopie, nous diminuerons ses inconvénients et les dangers chez ceux qui pourront suivre nos avis et nous rendrons plus facile la tâche de nos successeurs.

M. Despagnet. — Dans la séance d'octobre, à la suite de la lecture de ma communication, M. Belliard nous a dit que certains élèves sont myopes subjectivement par le spasme d'accommodation provoqué par le travail. Je suis absolument de son avis au sujet de cette myopie artificielle. C'est pour cela que pour établir ma statistique j'ai procédé de la façon suivante : je n'ai pas, comme le demandait M. Gillet de Grandmont, instillé préalablement de l'atropine parce que dans cette condition il fallait pendant un temps plus ou moins long supprimer le travail des élèves. Mais pour, autant que possible, me mettre à l'abri du spasme d'accommodation, j'ai fait mon examen en plusieurs jours après le temps de classe. Or, la classe est d'une durée de deux heures. On n'y fait en général que des cours oraux ou des démonstrations au tableau. Donc il y a peu ou pas d'effort accommodatif. C'est, à mon avis, à moins de mettre de l'atropine, le moment le plus favorable dans un lycée pour faire l'examen de la réfraction des élèves.

J'ai fait mon examen dans une salle de 9 mètres de long. J'ai d'abord ophtalmoscopisé tous les élèves : kératoscopie et image droite, en m'assurant qu'ils regardaient le fond de la salle. On notait alors le résultat de cet examen objectif. Puis on le contrôlait par l'examen subjectif à 5 mètres de distance. Telle est la façon dont j'ai procédé.

Je suis étonné que M. Gillet de Grandmont ait trouvé mes chiffres exagéré, 35.5 p. 100 de myopes. S'ils sont un peu différents de ceux de Cohn, 26.2 p. 100, qui a examiné non des lycéens, mais des élèves de diverses écoles primaires, ils sont à peu près égaux à ceux de Reich, 37 p. 100, et Dor, 33 p. 100, qui ont opéré, comme moi, exclusivement sur des élèves des écoles secondaires : collèges ou lycées.

Digitized by Google

Quant aux effets du spasme d'accommodation, ils sont des plus évidents, et M. Nimier dans sa communication en a rapporté un cas qui m'est personnel. Je crois même qu'il a été une des bases de son travail, car notre collègue a visé des candidats aux écoles du gouvernement qu'on laissait arriver à la veille du concours, alors que leur réfraction était un obstacle à leur admissibilité.

Il s'agissait d'un candidat à Saint-Cyr à qui l'on refusa, pour défectuosité visuelle, le certificat d'aptitude. Il vint me consulter et je constatai qu'il portait des verres de 4 dioptries et avait V = 1. Cependant à la kératoscopie et à l'image droite je le trouvais hypermétrope, mais dans un seul méridien, l'autre était emmétrope. A la kératoscopie on observait une correction parfaite avec + 0.75 D. cyl. à 90°. Comment arriver, sans nuire aux études de mon lycéen, à remettre ses yeux à l'état normal? Heureusement survint le congé général nécessité par l'influenza, car nous étions à la fin de décembre 1889. Pendant tout un mois je fis instiller tous les jours de l'atropine dans les deux yeux. Après ce temps, *sans aucun verre*, V = 1. Quelques jours après, mon lycéen obtenait le certificat d'aptitude. Aujourd'hui il est à Saint-Cyr et ne porte de verre d'aucune sorte.

M. Boucheron. — Je ferai observer que la myopie est plus fréquente dans les pays brumeux que dans la région où la lumière est toujonrs éclatante. Aussi y a-t-il lieu de tenir compte de la luminosité du milieu plus que de l'éducation lorsqu'on recherche les conditions favorables au développement de la myopie.

M Galezowski. — Puisque la discussion sur l'étiologie de la myopie est reprise de nouveau, je crois de mon devoir de prendre aussi la parole sur le même sujet.

Plusieurs de nos confrères persistent à croire que la myopie chez les jeunes gens, dans les collèges et ailleurs, est le résultat du travail d'application à l'écriture et à la lecture dans des locaux mal éclairés, etc. Il m'est impossible de souscrire à cette manière de voir qui n'est basée que sur des observations faites sur la myopie d'un certain âge. Certainement il y a quelques données qui militent en faveur de cette assertion. Cohn (de Breslau), Erismann et Tscherning ont démontré par leurs statistiques que le nombre des myopies augmente dans les écoles, à mesure que les élèves avancent dans leurs classes. Mais ces élèves ont-ils été examinés avec soin au point de vue de la vision à leur entrée dans l'école? Non, absolument non.

Soyez certains, messieurs, que si la myopie a apparu à tel ou tel âge des enfants, ils étaient déjà myopes en entrant à l'école; avec l'âge et après un travail d'application des yeux la myopie a fait des progrès. La myopie, comme je l'ai déjà démontré dans

Digitized by Google

mes précédents travaux, se développe avec l'âge, mais c'est l'hérédité qui en est la cause principale. Les enfants myopes ont le plus habituellement soit leurs parents, soit leurs grands-parents myopes. Je donne actuellement des soins à deux enfants, deux frères, dont les parents ne sont pas myopes, mais dont les grands-pères et plusieurs membres de la famille du grand-père le sont fortement.

Cohn n'a trouvé, il est vrai, l'hérédité de la myopie, dans les écoles, que dans la proportion de 3 p. 100, et Loring pas plus de 6 p. 100. Malheureusement ces statistiques n'ont été établies que d'après le nombre des myopies déjà développées à un certain degré chez les élèves, mais non par un examen complet de tous les élèves et à différents âges.

L'âge, selon moi, joue un grand rôle dans l'évolution de la myopie, et les statistiques, que Cohn et d'autres auteurs ont rapportées, ont le défaut de n'appartenir qu'à un certain âge, l'âge jeune des individus.

Pour qu'une statistique soit exacte, il faut qu'elle se rapporte à tous les âges. J'ai examiné la myopie sur 4,654 individus, dont 2,680 hommes et 1,974 femmes. Ces chiffres se décomposent ainsi, en ce qui concerne le degré de la myopie; j'ai ainsi trouvé 1,367 de 1 à 2 dioptries ; 867 de 2 à 3 dioptries; 401 de 3 à 4 dioptries; 265 de 4 à 5 dioptries; 174 de 5 à 6 dioptries; 100 de 6 à 7 dioptrie; 68 de 7 à 8 dioptries; 30 de 8 à 9 dioptries; 71 de 9 à 10 dioptries; 60 de 15 à 20 dioptries; 33 de 20 à 35 dioptries.

En dehors de l'hérédité, la myopie peut résulter de la distension de la cornée, provoquée par les maladies générales constitutionnelles.

Ces dernières formes de myopies sont concentrées presque toujours dans l'hémisphère antérieur et plus particulièrement dans la cornée.

Tantôt ce sont des staphylomes coniques, tantôt c'est une distension générale de la cornée et du segment antérieur du globe.

A propos du traitement de la myopie progressive, dont la Société s'est occupée dans la dernière séance, je crois qu'il est bon, en effet, d'examiner non seulement la question hygiénique, mais aussi tous les autres moyens capables d'en arrêter la marche progressive.

Il me paraît difficile d'admettre qu'on adopte dans l'avenir l'extraction du cristallin transparent comme moyen préventif de la myopie progressive.

La myopie progressive, comme je l'ai déclaré dans la dernière séance, n'est nullement le résultat des efforts d'accommodation, elle est la conséquence directe et naturelle de la transformation

Digitized by Google

que subit le globe oculaire dont les coques scléroticale et cornéenne sont minces, bosselées, irrégulières et se distendent par des pressions extra-oculaires exercées par les muscles droits et obliques et par la contractilité de la capsule de Tenon sur la surface de laquelle les fibres musculaires de ces mêmes muscles sont étalées.

Plus la coque oculaire est ronde ou se rapproche de cette forme, moins elle subit de transformation ; plus elle est, au contraire, distendue, plus elle s'allonge et se distend avec l'âge.

La méthode chirurgicale, opératoire, qui aurait pour résultat de diminuer et raccourcir le diamètre antéro-postérieur du globe, pourrait donc empêcher le développement progressif de la myopie.

J'ai eu l'idée d'enlever un lambeau de la cornée chez quelques malades, atteints d'une myopie progressive et de 15,17 et 13 dioptries; j'ai obtenu une diminution de 2 jusqu'à 4 dioptries chez mes opérés; les altérations choroïdiennes se sont arrêtées et chez un d'entre eux, que j'ai eu l'occasion de revoir dix-huit mois après l'opération, l'acuité visuelle avait acquis plus d'un tiers de netteté.

C'était mon procédé opératoire que j'ai inventé pour le traitement du staphylome conique, il est on ne peut plus simple, et consiste à faire avec le couteau de Graefe une incision semi-elliptique de 5 à 6 millim. tout près du centre de la cornée; je saisis ensuite le petit lambeau cornéen et je l'excise parallèlement à la première incision. La réunion par première intention est la règle générale, aussi bien dans les cas de myopie progressive que dans le staphylome conique pellucide, en ne laissant qu'un petit leucome transversal en bas de l'axe visuel. Sur vingt-deux yeux opérés ainsi, je n'ai eu qu'un seul insuccès, par suite d'une hernie de l'iris et de l'emploi répété de l'atropine qui a amené un glaucome. Encouragé par le succès de mon procédé opératoire dans le staphylome conique, j'ai eu l'idée d'appliquer le même procédé dans la myopie progressive exempte de staphylome conique et de lésions profondes de l'œil.

M. Vignes. — J'ai, en effet, avancé dans ma communication sur la myopie que les Allemands semblent tout particulièrement prédisposés à cette anomalie de réfraction. Cette opinion, messieurs, ne m'est assurément en rien personnelle : elle se trouve dans nos classiques et je me suis borné à la reproduire.

Mais il n'est pas contestable qu'elle repose sur des données solides : je n'en veux pour preuves qne les statistiques de nos confrères des Amériques.

Celles-ci démontrent clairement que, parmi les enfants qui fréquentent leurs écoles, ceux d'origine allemande sont, toutes choses égales d'ailleurs, plus souvent atteints de myopie.

Digitized by Google

Je crois cette remarque suffisante pour réfuter du même coup la thèse de M. Boucheron sur l'éclairage diurne : il me paraît que ces recherches sont en nombre trop considérabls et ont été faites en des lieux trop différents pour que l'intervention du facteur (brouillard), soit de quelque importance.

Je regrette de ne pouvoir, en raison de l'heure avancée, revenir sur quelques points du travail de M. Motais au sujet desquels je ne puis partager sa manière de voir.

M. Parinaud. — Je n'ai nullement dit ce que me prête M. Gorecki, ainsi qu'il pourra s'en convaincre par le compte rendu officiel de notre dernière séance.

M. Kalt. — Les statistiques ont montré que le développement et l'accroissemeut de la myopie sont la conséquence du travail prolongé des yeux à courte distance. Reste à savoir quelle influence revient à l'hérédité dans le développement de cette affection et il serait bon de tenir compte de la myopie et aussi de l'âge des parents. Voici une observation qui montre combien ce dernier facteur mérite attention :

M. X..., ingénieur, âgé de 56 ans, est myope de 8 dioptries de chaque côté avec un astigmatisme de 1 dioptrie. Cette myopie est stationnaire depuis de longues années. Sa femme est emmétrope.

Ils ont quatre enfants. L'aînée, une fille, a 18 ans. Elle est emmétrope.

Suivent deux fils âgés l'un de 17 ans, l'autre de 15 ans. Ils font leurs études classiques et chacun a une myopie de 4 à 6 dioptries avec 1 dioptrie d'astigmatisme. Ceci pourrait donc être pris pour de la myopie scolaire.

Enfin le dernier né, une petite fille, a 6 ans et est atteinte sur chaque œil d'une myopie de 14 dioptries. Ce chiffre a été trouvé par la méthode subjective des verres, après atropinisation prolongée, et objectivement par la pupilloscopie combinée avec les verres. Il est donc incontestable. J'y ajouterai une dioptrie d'astigmatisme environ. Pas de lésions de choroïde en dehors des staphylomes qui sont peu étendus.

Cette myopie très forte a été constatée il y a quatre ans déjà par M. Giraud-Teulon.

Voilà donc un cas bien évident d'hérédité myopique dans une famille. La transmission vient du père. Elle s'est faite aux enfants des deux sexes, mais avec cette particuliarité que le dernier a hérité d'une myopie grave.

On peut donc se demander si la myopie ne pourrait pas, dans certains cas, être considérée comme un signe de dégénérescence, comme un vice qui se transmettrait d'autant plus fortement que les parents sont plus âgés et, j'ajouterai, plus *séniles* : or, c'est pré-

Digitized by Google

cisément le cas pour le père de ces enfants qui, sans être bien âgé, est déjà sénile.

M. Nimier. — Puisqu'une commission doit être nommée pour étudier les mesures susceptibles d'être proposées en vue de combattre le développement de la myopie dans les écoles, il ne m'appartient pas de résumer devant vous la discussion qui a suivi ma communication. Je remercie seulement mes confrères d'avoir bien voulu s'y intéresser et j'espère que de leur concours résultera un nouvel effort des pouvoirs publics en faveur de l'hygiène scolaire.

Je désire toutefois appuyer les sages réserves faites dans une de nos dernières séances par M. Parinaud au sujet de l'efficacité absolue des mesures prophylactiques à prendre dans les maisons d'éducation contre le développement de la myopie. Tout en les reconnaissant, comme notre collègue, indispensables, je crois, comme lui aussi, qu'il ne faût pas trop promettre de leur application. Que la myopie trouve dans les conditions du travail oculaire exigé des élèves une cause importante de progression, le fait est indéniable, mais dans la plupart des cas l'étiologie de la myopie est complexe. Au facteur *travail de près* M. Parinaud ajoute la *croissance* en plus de l'*hérédité* à laquelle nombre d'oculistes attribuent une importance capitale. Dans l'œil héréditairement prédisposé à la myopie, l'amétropie s'accuse avec l'âge; à mesure que l'organe se développe, la myopie progresse indépendamment de toutes autres causes. C'est là un fait qui sans doute serait confirmé de nouveau par une observation prolongée dans les écoles les plus élémentaires et les populations des campagnes. Cette recherche dans ces milieux spéciaux me semble de plus intéressante parce qu'elle permettrait d'établir quelle valeur attribuer à une autre condition étiologique de la myopie, laquelle doit trouver place à côté de l'hérédité et de la croissance : je veux parler de la myopie due à une *malformation* ou à une *maladie congénitale de l'œil.*

En attendant une statistique plus probante, j'ai compulsé à ce dernier point de vue les observations relevées dans mon service du Val-de-Grâce, me limitant aux faits de myopie de 6 dioptries au moins et d'anisométropie myopique d'au moins 4 dioptries.

J'ai examiné 126 myopes chez lesquels l'amétropie oscillait entre 6 et 9 dioptries et 28 qui présentaient une myopie supérieure à 9 dioptries.

Au point de vue de l'influence du travail à courte distance, mes 126 premiers myopes se répartissent en trois groupes, savoir :

1° 60 étudiants et 12 comptables, soit 72 myopes chez lesquels la condition étiologique précédente peut à juste titre être provoquée;

2° 13 cultivateurs et 14 ouvriers, soit 27 individus qui ont été à peu près complètement soustraits à cette influence;

Digitized by Google

3° Enfin un groupe intermédiaire de 27 employés de commerce qui en raison de leurs occupations peuvent avoir subi dans une certaine mesure les inconvénients d'une accommodation exagérée.

Ainsi que M. Chauvel le constatait déjà en 1888 (*Arch. d'opth.*, juillet-août), d'après ses observations prises également au Val-de-Grâce, on ne saurait méconnaître dans cette statistique l'influence fâcheuse des études. Cependant je ne me trouve pas autorisé par mes chiffres à l'incriminer autant que l'a fait mon maître. Dans sa statistique, parmi 101 professions notées, le commerce et l'industrie comptent pour 30, les étudiants et les candidats aux écoles militaires pour 59, c'est-à-dire environ le double. Mes myopes répartis suivant les mêmes catégories fournissent le rapport de 72 à 54, c'est-à-dire de 7/5 au lieu de 2/1.

Comme M. Chauvel, d'autre part, j'ai remarqué que la myopie supérieure à 9 dioptries était plus rare parmi les candidats aux écoles que parmi les individus qui sont dans le commerce ou l'industrie. M. Chauvel, sur 23 sujets dont la myopie dépassait 9 dioptries, compte 9 des premiers et 14 des seconds; sur 28, j'ai la proportion de 10 à 18.

Dans ma statistique, chez les myopes de 6 à 9 dioptries, l'influence de l'hérédité a été relevée expressément dans la moitié des cas, soit dans 61 observations : 17 fois la myopie existait chez les ascendants du côté maternel, 18 fois chez les ascendants paternels et 26 fois chez le père et la mère. La réalité et même l'importance de cette condition étiologique, du reste, n'est plus discutée; aussi je désire arriver tout de suite aux faits qui tendent à mettre en relief la fréquence de la myopie par *malformation* ou *maladie congénitale de l'œil*. Il convient ici de faire appel aux observations de 49 anisométropes myopes qui se sont présentés à mon examen.

Le tableau suivant montre quel était chez ces individus l'état de la réfraction dans chacun des deux yeux; l'un étant emmétrope ou présentant une myopie au plus de 5 dioptries, 50 (1 fois de 8), tandis que dans l'autre l'amétropie oscillait de 4 à 15 dioptries. Chez tous, l'anisométropie était au moins de 4 dioptries.

∞	+ 4	+ 1	+ 6
∞	+ 4	+ 1	+ 7
∞	+ 4	+ 1	+ 10
∞	+ 5	+ 1	+ 14
∞	+ 5	+ 1.50	+ 7
∞	+ 5.50	+ 1.50	+ 9
∞	+ 6	+ 1.50	+ 10
∞	+ 6	+ 2	+ 6
∞	+ 6	+ 2	+ 7
∞	+ 6	+ 2	+ 8
∞	+ 6	+ 2	+ 15

Digitized by Google

∞	+ 7	+ 2.50	+ 7
∞	+ 7	+ 2.50	+ 7
∞	+ 7	+ 2.50	+ 13
∞	+ 7	+ 3	+ 7
∞	+ 7	+ 3	+ 12
∞	+ 7	+ 3	+ 15
∞	+ 7	+ 3.50	+ 10
∞	+ 9	+ 4	+ 8
∞	+ 9	+ 4.50	+ 10
∞	+ 10	+ 5	+ 15
∞	+ 10	+ 5.50	+ 15
∞	+ 12	+ 8	+ 12
∞	+ 13		
∞	+ 13		
∞	+ 14		

Dans ces observations on n'a pas noté une prédominance marquée de la myopie dans l'œil droit (26 fois) plutôt que dans le gauche (23). En outre, de ces 49 anisométropes myopes, 19 étaient étudiants, 16 cultivateurs, 14 employés ou ouvriers. Cette répartition n'autorise pas à incriminer particulièrement l'influence du travail de près, influence qui du reste serait encore difficilement invoquée pour cette raison qu'un seul œil était myope dans plus de la moitié des cas. Par contre, sans pouvoir, étant donné que j'ai examiné des adultes, affirmer qu'il faut voir ici des exemples de malformation congénitale de l'œil, je signalerai à l'appui de cette opinion, en plus de l'astigmatisme généralement assez prononcé dans ces yeux, l'existence de lésions étendues des membranes profondes (21 fois sur 49 cas), en particulier de vastes staphylomes de la papille ou d'une atrophie diffuse de la choroïde dans la région maculaire.

De même il est intéressant de noter que l'œil amétrope souvent s'est montré strabique (25 fois sur 49 cas : savoir 6 strabismes convergents et 19 divergents). Sans doute certains diront que ce strabisme est la conséquence même de l'anisométropie, mais, d'après les nombreuses observations de myopie avec strabisme que j'ai relevées, cette explication absolue ne me satisfait pas. Comme la myopie, comme l'astigmatisme, comme les lésions profondes, je suis porté à voir dans ce strabisme l'indice d'une tare congénitale de l'appareil oculaire.

Quoi qu'il en soit du reste, sans attribuer aux remarques précédentes d'autre valeur que celle de documents d'attente, je crois qu'elles viennent à l'appui des sages réserves de M. Parinaud.

Je demande encore à mes collègues la permission de leur signaler une particularité qui n'a pas été relevée jusqu'ici dans la discussion et d'où cependant découle un conseil utile à donner aux enfants myopes.

Digitized by Google

Si l'on se place à un point de vue général, plus encore si l'on se limite au seul point de vue militaire, il est utile de tenir compte chez le myope de l'acuité visuelle à distance aussi bien sans correction qu'après correction de son amétropie. Bien des circonstances de la vie en effet peuvent priver l'intéressé du secours de ses verres correcteurs. Or, mes examens m'ont permis de vérifier ce fait bien connu qu'il n'existe pas de rapport exact entre le degré de la myopie et la finesse de la vue. La raison s'en trouve certainement dans un degré plus ou moins grand d'éducation individuelle; tel myope interprète les images peintes sur sa rétine mieux que tel autre qui, moins amétrope, subit une impression rétinienne moins confuse.

A mon sens, on doit habituer l'enfant myope à reconnaître les objets éloignés, on doit lui apprendre à les voir.

Le tableau ci-dessous relate l'acuité visuelle monoculaire de jeunes gens myopes sans astigmatisme candidats aux diverses écoles du gouvernement. Il serait à désirer qu'un relevé analogue établisse les variations de l'acuité visuelle chez des myopes de même degré exempts par leur genre de vie des efforts habituels de la vision rapprochée (campagnards, marins).

ACUITÉ DE	MYOPIE DE 0.25 à 1 d.	1.25 à 2	2.25 à 3	3.25 à 4	4.25 à 5	6	7	8
2/3	9	2	0	»	»	»	»	»
1/2	7	10	3	»	»	»	»	»
1/3	7	25	6	»	»	»	»	»
1/4	2	32	7	»	1	3	»	»
1/6	3	23	16	4	6	5	1	»
1/8	0	10	8	7	13	4	2	4
1/10	1	9	16	»	13	12	5	3
moindre de 1/10	»	2	20	19	20	22	13	11

M. Chauvel, qui comprend dans sa statistique tous ses examinés sans tenir compte de leur profession, donne les indications suivantes (*loco citato*):

Digitized by Google

ACUITÉ VISUELLE DANS LA MYOPIE SANS CORRECTION. — PROPORTION P. 100.

DEGRÉ DE LA MYOPIE : 0 A 1 D. Nombre d'yeux : 108		1 à 2 D. 276	2 à 3 D. 234	3 à 4 D. 135	4 à 6 D. 240	6 à 9 D. 196	> 9 D. 59
Acuités 1 et 2/3.....	10.18	<0.01	»	»	»	»	»
— 1/2.....	21.3	8.0	<0.01	»	»	»	»
— 1/3.....	39.8	18.4	5.1	2.2	<0.01	»	»
— 1/4..... ..	14.8	19.5	13.6	5.1	4.1	0.01	»
— 1/6.....	12.3	32.6	29.0	12.6	8.75	2.5	3.4
— 1/8.....	»	9.4	16.6	13.3	5.8	5.6	1.8
— 1/10.....	»	6.9	19.6	16.3	14.1	11.7	»
— <1/10.....	»	4.3	15.3	50.0	66.6	79	94.8

Avant de terminer, je dois vous signaler d'une façon toute particulière, parmi les raisons multiples qui légitiment tous les efforts faits en vue de réduire le nombre des myopes en France, une *raison militaire*. Chaque année dans le contingent, plus de 1,500, près de 2,000 hommes, sont du fait de leur myopie déclarés impropres au service militaire, c'est là une perte de deux bataillons d'infanterie sur le pied de guerre.

Le tableau suivant, établi d'après les *statistiques des opérations des conseils de révision et les statistiques médicales de l'armée*, montre le déchet annuel du contingent par myopie supérieure à 6 dioptries de 1880 à 1889 :

	1880	1881	1882	1883	1884	1885	1886	1887	1888	1889
Contingent.	311.662	306.833	309.689	312.924	313.951	309.097	306.854	316.090	308.245	295.707
Myopes impropres...	1.304	1.252	1.381	1.445	1.532	1.576	1.703	1.669	1.555	1.511
Réformés..	81	124	164	139	225	199	253	303	355	351
TOTAL..	1.385	1.376	1.545	1.584	1.757	1 775	1.956	1.972	1.910	1.862

Dans un dernier tableau j'ai résumé quelques données intéressantes relatives à la répartition géographique de la myopie en

Digitized by Google

France, données qui m'ont également été fournies par les statistiques de l'année.

Classement des départements d'après le nombre des jeunes gens myopes *déclarés impropres par les conseils de révision, pendant les années* 1887, 1888 *et* 1889 (myopie supérieure à 6 dioptries). — *en regard du nom de chaque département se trouve un numéro d'ordre indiquant le p.* 100 *des conscrits de la classe de* 1886 *sachant lire :* (3) *plus de* 90 *p.* 100 — (2) *de* 75 *à* 90 *p.* 100 — (1) *de* 60 *à* 70. *Minimum :* 63 *p.* 100 *dans le Morbihan; maximum :* 9.92 *p.* 100 *dans le Jura.*

1.	Corse	1	myope p. 100	examinés.	(2)
2.	Morbihan	1.07	—	—	(1)
3.	Cantal	1.11	—	—	(3)
4.	Vienne	1.29	—	—	(2)
5.	Ariège	1.33	—	—	(2)
6.	Haute-Saône	1.57	—	—	(3)
7.	Ille-et-Vilaine	1.68	—	—	(2)
8.	Isère	1.79	—	—	(3)
9.	Ardèche	2	—	—	(2)
10.	Côte-d'Or	2	—	—	(3)
11.	Lot	2	—	—	(3)
12.	Territoire de Belfort	2	—	—	(3)
13.	Gers	2.06	—	—	(3)
14.	Aisne	2.15	—	—	(2)
15.	Dordogne	2.16	—	—	(2)
16.	Allier	2.25	—	—	(2)
17.	Hautes-Alpes	2.33	—	—	(3)
18.	Ain	2.33	—	—	(3)
19.	Var	2.41	—	—	(3)
20.	Loir-et-Cher	2.43	—	—	(2)
21.	Loire	2.50	—	—	(3)
22.	Basses-Alpes	2.66	—	—	(3)
23.	Charente-Inférieure	2.70	—	—	(3)
24.	Indre	2.71	—	—	(2)
25.	Savoie	2.71	—	—	(3)
26.	Aveyron	2.72	—	—	(3)
27.	Drôme	2.76	—	—	(3)
28.	Haute-Loire	2.77	—	—	(2)
29.	Mayenne	2.88	—	—	(2)
30.	Haute-Vienne	2.92	—	—	(1)
31.	Eure	2.92	—	—	(2)
32.	Jura	3	—	—	(3)
33.	Pas-de-Calais	3.05	—	—	(3)
34.	Saône-et-Loire	3.09	—	—	(3)
35.	Cher	3.37	—	—	(2)
36.	Charente	3.50	—	—	(2)
37.	Côtes-du-Nord	3.50	—	—	(1)
38.	Puy-de-Dôme	3.57	—	—	(3)
39.	Orne	3.59	—	—	(3)
40.	Sarthe	3.92	—	—	(2)
41.	Lot-et-Garonne	4	—	—	(2)
42.	Haute-Savoie	4	—	—	(3)
43.	Vaucluse	4	—	—	(3)

Digitized by Google

44.	Deux-Sèvres.....	4.11	myopes p. 100	examinés	(3)
45.	Hautes-Pyrénées.....	4.38	—	—	(3)
46.	Creuse.....	4.40	—	—	(3)
47.	Marne.....	4.40	—	—	(3)
48.	Seine-et-Marne.....	4.40	—	—	(3)
49.	Hérault.....	4.42	—	—	(3)
50.	Alpes-Maritimes.....	4.44	—	—	(2)
51.	Basses-Pyrénées.....	4.47	—	—	(2)
52.	Lozère.....	4.47	—	—	(3)
53.	Maine-et-Loire.....	4.58	—	—	(3)
54.	Calvados.....	4.60	—	—	(3)
55.	Eure-et-Loir.....	4.61	—	—	(3)
56.	Loiret.....	4.66	—	—	(3)
57.	Haute-Marne.....	4.72	—	—	(3)
58.	Vendée.....	5	—	—	(2)
59.	Rhône.....	5.03	—	—	(3)
60.	Corrèze.....	5.12	—	—	(2)
61.	Seine-et-Oise.....	5.39	—	—	(3)
62.	Finistère.....	5.67	—	—	(1)
63.	Vosges.....	5.90	—	—	(3)
64.	Doubs.....	6.27	—	—	(3)
65.	Yonne.....	6.30	—	—	(3)
66.	Somme.....	6.53	—	—	(2)
67.	Aube.....	6.80	—	—	(3)
68.	Indre-et-Loire.....	6.85	—	—	(3)
69.	Tarn-et-Garonne.....	7.11	—	—	(3)
70.	Meuse.....	7.24	—	—	(3)
71.	Meurthe-et-Moselle..	7.90	—	—	(3)
72.	Seine-Inférieure.....	8.20	—	—	(2)
73.	Nièvre.....	8.28	—	—	(2)
74.	Haute-Garonne.....	8.66	—	—	(2)
75.	Aude.....	8.80	—	—	(2)
76.	Pyrénées-Orientales..	8.80	—	—	(2)
77.	Nord.....	9.06	—	—	(2)
78.	Seine.....	9.19	—	—	(3)
79.	Loire-Inférieure.....	9.40	—	—	(2)
80.	Ardennes.....	9.85	—	—	(3)
81.	Manche.....	10.48	—	—	(3)
82.	Oise.....	10.56	—	—	(3)
83.	Bouches-du-Rhône...	11.08	—	—	(3)
84.	Tarn.....	11.23	—	—	(2)
85.	Landes.....	12.75	—	—	(2)
86.	Gironde.....	13.84	—	—	(2)
87.	Gard.....	14.77	—	—	(3)

Je ne veux, pour le moment, tirer de cette statistique aucune conclusion, me réservant de la continuer et de la compléter afin qu'elle puisse fournir une solide base de discussion.

Nomination de la Commission chargée de faire un rapport sur la discussion de la myopie scolaire : MM. Gorecki, Despagnet et Belliard, *rapporteur*.

Digitized by Google

ÉLECTION DU BUREAU POUR 1892

19 membres sont présents :

Président.

18 votants. Obtiennent : M. Parent 17 voix, M. Gillet de Grandmont 1 voix. M. Parent est proclamé président de la Société pour 1892.

Vice-président.

18 votants. Obtiennent: M. Gorecki 11 voix, M. Gillet de Grandmont 4, M. Masselon 2, M. Nimier 1.

M. Gorecki ayant obtenu la majorité absolue, est proclamé vice-président. M. Gorecki, qui était encore secrétaire général pour deux ans, accepte la vice-présidence et remercie la Société de l'honneur qu'elle lui fait.

On procède alors à l'élection du secrétaire général, qui, d'après les statuts, est élu pour trois ans.

Secrétaire général.

19 votants. Obtiennent: M. Masselon 9 voix, M. Despagnet 8, M. Valude 1, M. Nimier 1.

Personne n'ayant obtenu la majorité absolue, on précède à un deuxième tour de scrutin.

DEUXIÈME TOUR

19 votants. Obtiennent: M. Despagnet 10 voix, M. Masselon 9, M. Despagnet est proclamé secrétaire général pour trois ans.

Secrétaires annuels.

19 votants. Obtiennent: M. Vignes 12 voix, M. Belliard 9, Debiere 6, Nimier 6, Kalt 2, Darier 1, Masselon 1, Duboys de Lavigerie 1.

M. Vignes, seul, ayant obtenu la majorité absolue, est proclamé secrétaire annuel.

DEUXIÈME TOUR
POUR LA NOMINATION DU DEUXIÈME SECRÉTAIRE ANNUEL

19 votants. Obtiennent: M. Belliard 10 voix, Debiere 8 voix, Valude 1.

M. Belliard est proclamé deuxième secrétaire annuel. M. Duboys de Lavigerie, trésorier, M. Hubert, archiviste, sont maintenus dans leurs fonctions par acclamation.

La séance est levée.

Digitized by Google

BIBLIOGRAPHIE

ET REVUE DES JOURNAUX

Sur la théorie de l'antagonisme des champs visuels[1], par M. A. Chauveau. — L'antagonisme des champs visuels ne peut guère être interprété autrement que comme une manifestation de l'influence exercée par les excitations d'une rétine sur les centres optiques en rapport avec l'autre rétine. Cet antagonisme se rattache ainsi étroitement à la question de physiologie générale dont je me suis occupé dans une dernière communication, c'est-à-dire la diffusion des impressions sensorielles au delà de la zone d'action des excitations qui les font naître, principalement du côté opposé à celui par lequel ces excitations arrivent aux centres nerveux. Il y aurait donc intérêt, au point de vue des solutions qu'attend cette question de physiologie générale, à déterminer le mécanisme intime de l'antagonisme des champs visuels.

Et d'abord, peut-on démontrer l'exactitude de l'assertion qui vient d'être avancée, à savoir qu'il s'agit là d'un acte central et non d'un phénomène périphérique, c'est-à-dire que l'organe récepteur des excitations ne participe pas à l'exécution de cet acte et que celui-ci se passe tout entier dans les organes percepteurs?

Un fait, tout au moins, plaide énergiquement en faveur de cette manière de voir : dans les expériences stéréoscopiques sur la fusion intracérébrale des couleurs, les parties indépendantes des deux images rétiniennes, c'est-à-dire les deux figures latérales, ne paraissent jamais influencées par la lutte qui se traduit à côté dans la figure médiane s'enlevant en relief. Ce sont, en effet, seulement les deux moitiés adjacentes des deux images rétiniennes qui, en se superposant, forment cette figure médiane ou combinée entre lesquelles s'établit la lutte des champs visuels.

Ainsi, tout point rétinien qui est excité, sans que le point correspondant ou identique de l'autre rétine le soit simultanément, devient le siège d'une image qui est fixe. Je veux dire par là que cette image ne disparaît jamais ni ne s'affaiblit sensiblement. *En elle-même*, la rétine ne possède donc pas un véritable rythme fonctionnel, avec oscillations de l'intensité des impressions causées par les excitations. Mais, quand les deux images rétiniennes chevauchent l'une sur l'autre, dans leurs moitiés adjacentes, ces deux parties se dessinent sur les points rétiniens iden-

1. Académie des sciences, séance du 12 octobre 1891 (*France médicale*).

Digitized by Google

tiques et elles se mettent aussitôt en antagonisme réciproque, en sorte que l'image combinée résultant de la superposition devient le siège d'oscillations dues à l'alternance de la prédominance de l'une ou de l'autre image composante. Comme entre les deux rétines, siège de cette lutte, il n'y a de connexions établies que par l'intermédiaire du système nerveux central, on est bien obligé d'admettre que l'antagonisme des champs visuels est un phénomène central.

Comment expliquer ce phénomène? Pourquoi, lorsqu'il y a excitation distincte de deux points rétiniens non correspondants, les deux sensations sont-elles perçues d'une manière continue, sans éclipses ni affaiblissements rythmés? Pourquoi, quand les deux excitations, *différentes*, en provenance de points identiques, se superposent cérébralement, la perception de ces deux excitations est-elle, dans une certaine mesure, alternante?

Avec l'hypothèse d'un centre percepteur unique, pour les excitations reçues par les deux yeux, la construction d'une théorie serait plus facile ; mais il vaut mieux considérer tout de suite la supposition, conforme aux données anatomiques et universellement acceptée, de centres bilatéraux, en cherchant à se rendre compte, avec cette donnée, de ce qui se passe dans le cas qui est à expliquer.

Ce n'est, du reste, qu'un cas particulier de la vue simple avec les deux yeux ; il ne diffère du cas commun que par un point : chacun des deux yeux voit une figure différente, tandis que, dans le cas commun, c'est la *même* figure qui est vue par l'un et l'autre œil. Mais, dans les deux cas, il y a combinaison en une seule image de l'image vue par l'œil droit et de l'image vue par l'œil gauche. Étant différentes dans le premier cas, ces deux images ne peuvent pas impressionner les deux rétines de la même manière : d'où l'antagonisme et la lutte qui s'établit entre elles. Dans le cas commun, au contraire, l'*identité* absolue des images rétiniennes, excitées par une seule et même figure, éloigne les conditions de toute lutte entre les deux rétines. Il y aurait, du reste, lutte, que les effets n'en seraient pas visibles, parce que, l'objet peint sur les deux rétines étant le *même*, l'effet d'alternance ne saurait apporter aucune modification dans les apparences de cet objet.

Il reste à déterminer la cause qui fait que, dans le cas de figures différentes, sous le rapport de la couleur ou de la ligne, dont l'image s'imprime sur des points identiques des rétines, il y a lutte des champs visuels. On doit faire nécessairement intervenir dans cette explication les connexions que les cellules nerveuses centrales entretiennent entre elles, d'un côté à l'autre. Ces connexions

Digitized by Google

peuvent être supposées telles que, partout, les points identiques des rétines soient en communication l'un avec l'autre, par l'intermédiaire des noyaux d'origine des nerfs optiques : condition qui permet à ces points identiques de s'influencer réciproquement, de manière à provoquer l'addition, partant la fusion des perceptions *identiques*. Mais il faut admettre encore autre chose : c'est que, dans les cas de perceptions *identiques*, les deux centres percepteurs tendent à exercer, en même temps que cet effet d'addition, un effet alternatif et réciproque d'inhibition, d'où la prédominance alternante de l'une ou de l'autre image, c'est-à-dire la variabilité incessante de l'image combinée. Le rythme de ces alternances du pouvoir inhibitoire étant assez lent, on s'explique que, dans le cas d'éclairage de courte durée, la combinaison des images vues stéréoscopiquement, grâce à l'instantanéité et à l'égalité des perceptions, produise constamment, avec des couleurs ou des contours différents, la sensation résultante exactement homogène.

Cette action inhibitrice, exercée par les cellules centrales d'un côté sur les cellules correspondantes ou identiques du côté opposé, par l'intermédiaire des connectifs médians, me semble suffisamment établie par les faits. Seule, de toutes les théories auxquelles on peut avoir recours, celle qui admet l'influence inhibitrice permet d'expliquer pourquoi, dans une image rétinienne, les parties qui coïncident cérébralement avec une autre image dissemblable, reçue sur les points identiques de l'autre rétine, s'éclipsent plus ou moins, à courtes périodes assez régulièrement espacées, tandis que les autres parties de cette image, celles qui restent indépendantes et isolées, conservent immuablement la pureté de leurs couleurs et la netteté de leurs lignes.

C'est probablement par une action inhibitrice de même ordre qu'il faut expliquer les sensations chromatiques excitées dans un œil par l'éclairage coloré de l'autre œil. Ainsi, les figures blanches, pendant l'illumination en rouge d'un œil, au moyen de l'éclairage latéral, seraient vues vertes par cet œil et rouges par l'autre, parce que l'effet inhibitoire de la fatigue s'exercerait sur le rouge dans l'œil éclairé et sur la couleur complémentaire du rouge dans l'œil opposé, ou, pour parler plus correctement, sur les éléments nerveux qui, dans la théorie de Yung-Helmholtz, seraient chargés de la conduction et de la perception de ces deux couleurs. Dr GALEZOWSKI.

Contribution à l'étude du cysticerque oculaire, par le docteur A. A. COFLER, de Trieste. — Le docteur Cofler, dans un opuscule paru en juin 1891, fait la relation d'un cas de cysticerque sous-rétinieu du côté gauche.

Digitized by Google

Il s'agit d'une certaine Margherita Nodovici, âgée de 28 ans, de bonne constitution quoiqu'un peu maigre et anémique, bien réglée, mais présentant certains désordres nerveux hystériformes, dus probablement à la présence d'un tænia dans ses intestins. Ce tænia fut expulsé en entier pendant le séjour de la malade au dispensaire du docteur Cofler.

Lorsque la malade se présenta à la consultation du docteur Cofler, elle venait d'avoir une iritis à gauche, dont faisait foi un léger dépôt de pigment sur la capsule antérieure du cristallin. L'œil droit était normal.

Après un examen les plus minutieux de l'œil gauche (V = 5/15) le docteur Cofler diagnostiqua un cysticerque sous-rétinien, situé au pôle postérieur à un diamètre et demi de la papille du nerf optique, en haut et en dedans.

La malade fut aisément décidée à subir une opération en vue de l'extraction de l'entozoaire.

Le jour fixé, des précautions minutieuses d'antisepsie étant prises, le docteur Cofler opéra la malade de la manière suivante. La malade étant chloroformée, le savant oculiste de Trieste, après avoir longuement incisé la conjonctive bulbaire selon le méridien supérieur et interne du bulbe et avoir pratiqué une autre incision parallèle à la périphérie de la cornée, disséqua la conjonctive et la capsule de Tenon, découvrit le muscle droit supérieur, l'incisa de manière à laisser une partie du tendon à son insertion sur le bulbe et l'autre partie attachée au muscle. Un fil de catgut fut passé à travers la partie de tendon adhérente au muscle et confié à un aide, la partie dudit tendon restée adhérente au bulbe saisie avec des pinces à dents servit à abaisser le globe dans la direction favorable à l'opération, c'est-à-dire en bas et en dehors. De cette manière le champ d'opération au pôle postérieur restait découvert.

Avec un couteau falciforme et pointu, une incision de neuf millimètres fut faite au point d'élection, près du nerf optique.

A peine la sclérotique fut-elle incisée qu'il sortit un liquide citrin et une vésicule demi-transparente, gélatineuse que l'opérateur put prendre en partie avec des pinces.

Remettre le bulbe dans sa situation normale, laver la cavité orbitaire au sublimé, faire la suture du tendon du muscle droit supérieur et celle de la conjonctive fut l'affaire d'un instant et l'opération fut ainsi terminée. Le pansement fut fait à l'acide borique (solution à 4 p. 100).

Sous l'influence du chloroforme, la malade avait fait et faisait encore de grands efforts de vomir : aussi le docteur Cofler pense devoir attribuer à cette circonstance la production d'une hémor-

Digitized by Google

ragie sous-rétinienne dans le corps vitré et même dans la chambre antérieure qui survint consécutivement.

« La vision, dit l'auteur, fut perdue à cause du décollement total de la rétine consécutif à l'hémorragie. Un mois plus tard, la malade pouvait compter les doigts de la main à un mètre de distance et la tension intraoculaire était normale. Un an plus tard, les conditions de la vision n'étaient pas changées. »

Dans le cas présent, l'opération a dû être faite immédiatement en raison d'une iritis causée par la présence de l'entozoaire, en raison surtout de la diminution rapide de la vision.

Après avoir fait rapidement et magistralement l'historique des cysticerques dans l'œil, Cofler conclut en disant que le seul moyen de combattre les cysticerques est l'extraction, que l'opération doit être faite de bonne heure pour se mettre dans la possibilité de conserver les fonctions de l'œil ou même simplement la forme du bulbe, car, laissée à elle-même, la maladie finit toujours par imposer l'énucléation ou tout au moins l'ouverture de l'œil malade.

Dr J. Malgat.

Contribution au traitement du glaucome. Incision de l'angle iridien, par le docteur Ugo Tailor, premier assistant du professeur Vincentiis, de Naples. — Le docteur Ugo Tailor préconise dans un opuscule paru en avril dernier une opération, qu'il nomme incision de l'angle iridien, applicable au traitement du glaucome. Pour pratiquer cette opération, l'auteur se sert d'une sorte d'aiguille à cataracte dont la forme ressemble à une petite faux, pointue et taillant sur sa face convexe. L'instrument est enfoncé dans la chambre antérieure, en traversant la sclérotique obliquement, à un millimètre et demi de la périphérie de la cornée en un point correspondant au méridien horizontal. Puis on enfonce l'instrument parallèlement au plan antérieur de l'iris jusqu'à ce qu'il arrive dans l'angle iridien du côté opposé. En ce moment on incise la sclérotique avec le tranchant de la petite faux, on retire l'instrument, on injecte quelques gouttes d'une solution à l'ésérine et l'opération est terminée.

Le résultat de l'opération est la diminution de la tension intra-oculaire et l'augmentation de la vision.

Le docteur Tailor rapporte huit observations de malades opérés par ce procédé. Les résultats ont été des plus satisfaisants. L'auteur préfère dans certains cas de glaucomes déterminés (formes prodromiques, antérieures, hémorragiques) l'opération qu'il a décrite à l'iridectomie et à la sclérotomie ordinaire. Il pense

Digitized by Google

qu'on aurait de bons effets dans les glaucomes avec lésions des vaisseaux profonds du globe, et même dans certains cas de glaucomes chroniques.

« Il serait rationnel, ajoute-t-il, d'expérimenter l'opération de l'incision de l'angle iridien dans les cas de glaucome consécutif à la choroïdite séreuse, à la scléro-choroïdite antérieure, et dans le buphtalmos. »

Dr J. Malgat.

Clinica oculistica della reale Università di Siena (professeur Guaita), observations recueillies par les docteurs Elvidio Gasparrini et Ferruccio Mercanti, sur l'action de la lymphe de Koch dans la tuberculose oculaire expérimentale. — Le travail de MM. Elvidio Gasparrini et Ferruccio Mercanti, écrit au mois de mai 1891, acquiert un regain d'actualité par la récente publication de Koch ; de plus, il mérite d'être connu non seulement par ses résultats obtenus, mais surtout pour la méthode rigoureusement scientifique suivie par les auteurs dans leurs expériences.

MM. Elvidio Gasparrini et Ferruccio Mercanti ont fait trois séries d'expériences sur des lapins albinos, qui se prêtent mieux aux observations microscopiques en raison de l'absence de pigment melanique.

1re série. Injections dans la chambre antérieure de la lymphe de Koch chez des lapins sains. 2 lapins.

2e série. Injections dans la chambre antérieure de la lymphe de Koch chez des lapins déjà atteints de tuberculose oculaire expérimentale. 25 lapins.

3e série. Injections dans la chambre antérieure de la lymphe de Koch chez des lapins dont l'œil était en même temps inoculé de tuberculose. 8 lapins.

Les lapins de la première série ont présenté vingt minutes après l'injection de la lymphe de Koch une opacité légère de la cornée et de la chambre antérieure. Après quarante-cinq minutes, l'opacité s'est étendue à toute la superficie de la cornée et l'épithélium de cette dernière se détachait par places. Le lendemain l'épithélium était reformé et dans la chambre antérieure on remarqnait un léger dépôt fibrineux.

Trois jours après, l'œil était revenu à son état normal.

Pour les lapins de la seconde série, nous ne parlerons que des résultats. La première observation nous montre un lapin injecté le 2 février pour la première fois : le 11 mars, la cornée est complètement opaque et en grande partie couverte d'un pannus, la conjonctive est congestionnée, gonflée et couverte d'une sécrétion catarrhale. La seconde et la troisième observation nous montrent

Digitized by Google

à peu près les mêmes symptômes. Les auteurs ajoutent que les observations relatives aux vingt-deux autres lapins peuvent être considérées comme à peu près identiques. Il est bon d'ajouter qu'en outre des lésions de la cornée et de la conjonctive l'iris et le corps ciliaire étaient profondément altérés.

A propos des lapins constituant la troisième série, les auteurs disent qu'on pourrait objecter aux expériences faites sur la deuxième série que le traitement à la lymphe de Koch avait commencé trop tard, alors que les yeux étaient déjà gravement atteints de tuberculose. Aussi, pour aller au-devant d'une semblable objection, ont-ils fait des injections intra-oculaires de bacilles tuberculeux peu avant les injections de lymphe.

Mais le traitement à la tuberculine n'a pu enrayer les progrès de la tuberculose expérimentale, car onze jours après l'inoculation des bacilles les premiers symptômes de la tuberculose apparaissaient. Depuis la maladie n'a fait que progresser.

Les conclusions de MM. Elvidio Gasparrini et Ferruccio Mercanti sont les suivantes :

1° La tuberculine instillée dans le sac conjonctival ou injectée dans la chambre antérieure agit comme une substance légèrement irritante.

2° Les injections de lymphe chez les animaux affectés de tuberculose oculaire expérimentale ne produisent aucune modification ni sur les bacilles ni sur le tissu propre du tubercule. Au contraire, elles provoquent une réaction inflammatoire caractérisée par une exsudation et une infiltration de leucocytes dans le tissu environnant les tubercules, réaction qui constamment aggrave l'état de l'œil.

3° Les injections de lymphe sont impuissantes à s'opposer au développement de la tuberculose oculaire ou à l'arrêter quand elle est à son début.

Dr J. Malgat.

Traumatisme de l'orbite suivi de cécité unilatérale immédiate. — A la *American ophtalmological Society*, M. Knapp a rapporté deux cas de cécité immédiate d'un œil survenue après un traumatisme de l'orbite n'ayant pas intéressé le globe oculaire. En voici le résumé :

Dans le premier cas, un fleuret avait pénétré entre le nez et le globe oculaire droit, sans léser ce dernier. Quarante minutes après l'accident, quand M. Knapp vit le malade, la pupille droite était dilatée et immobile ; il n'y avait de ce côté aucune perception lumineuse. L'atrophie du nerf optique se fit en trois mois.

Le second cas est plus curieux : un homme reçoit un coup vio-

Digitized by Google

lent au-dessus de l'œil *gauche;* il p rd connaissance, et quand il revient à lui, il s'aperçoit qu'il a perdu la vue de l'œil *droit*. L'atrophie du nerf optique droit se fit peu à peu.

M. Knapp rapporte ces deux faits sans commentaires. Assurément, on trouverait des explications plausibles et multiples, mais nous croyons qu'il vaut mieux s'abstenir d'hypothèses et chercher dans de nouvelles observations analogues une explication positive (Extrait du *Bulletin médical*).

Dr GALEZOWSKI.

L'ÉCRITURE DROITE

Le Conseil supérieur de santé d'Autriche-Hongrie vient d'examiner officiellement la question de l'écriture droite au point de vue de l'hygiène, et le rapport officiel des professeurs von Reuss et Lorenz conclut sous réserves à l'adoption générale de cette écriture dans les écoles et de son enseignement dans les classes d'écriture. La direction des lignes a une très grande influence sur l'attitude du corps. L'écriture droite permettrait de faire porter des lunettes appropriées aux écoliers myopes, sans crainte de voir la myopie s'accentuer, par suite de l'attitude incorrecte de la tête. Cette écriture a déjà été adoptée dans une école privée. Elle permet aux enfants d'adopter une bonne attitude pour écrire et les résultats de cette expérience sont des plus encourageants.

Les rapports insistent également sur l'importance qu'il y a d'adopter des bancs de hauteur appropriée à la taille des enfants (*Journal de médecine de Paris de Lutaud*, 31 mars 1891).

M. Javal a fait une communication à l'Académie de médecine (27 janvier 1892) sur la pente de l'écriture comme une cause de myopie. Des études qu'il a publiées autrefois sur l'écriture droite et penchée, il résulte qu'il existe deux sortes d'écritures, celle à main posée et celle à main levée. La première s'exécute au moyen des doigts; dans la seconde, c'est surtout le poignet qui agit. La pente n'est utile que dans l'écriture expédiée. La tendance naturelle des enfants est d'écrire droit, et il est déraisonnable de leur apprendre à écrire à main posée pour passer à l'écriture à main levée.

M. Gautier dit que « dans une école où il avait fait adopter l'écriture droite, on a été obligé d'y renoncer et de la remplacer, au bout de quelques années, par l'écriture anglaise, qui est plus cursive » (*Progrès médical*).

Le Gérant : FÉLIX ALCAN.

4386. — L.-Imprimeries réunies, B, rue Mignon, 2. — MAY et MOTTEROZ, directeurs.

Digitized by Google

NOTE SUR L'EXAMEN DE MOIGNONS OCULAIRES

AU POINT DE VUE BACTÉRIOLOGIQUE

PAR

Le Dr F. PONCET

(*Planche I*)

La question de l'origine de l'ophthalmie sympathique a tellement influé sur la thérapeutique de cette affection, même avant la certitude de l'étiologie, qu'il sera toujours utile de publier le résultat affirmatif ou négatif de l'examen des yeux énucléés, bulbes frais ou conservés. M. Galezowski m'ayant adressé successivement trois bulbes à étudier, voici le résultat de nos recherches. Je prendrai pour exemple le plus frais, me bornant à cette description, car l'état interne anatomique de ces trois bulbes était le même, à quelques détails près.

J'ai pratiqué tout d'abord quelques coupes sur l'extrémité adhérente du nerf optique, en ayant soin d'éliminer celles en contact avec les corps étrangers. Cet essai n'a donné que des résultats franchement négatifs. Ni dans l'espace entre les gaines, ni dans le tissu même des gaines, ni sur les travées connectives joignant les enveloppes, ni dans le nerf lui-même, nous n'avons trouvé un seul microbe.

Le bulbe étant coupé suivant un diamètre vertical équatorial, nous constatons que l'œil est arrivé au dernier degré d'atrophie. Il ne contient plus de liquide, et les humeurs sont remplacées par un tissu nouveau, durci par l'alcool, formant un magma solide au milieu du bulbe.

La rétine plissée en dedans, tenant au nerf optique, forme des replis qui s'avancent jusqu'au milieu de la cavité. Le cristallin fait défaut. L'espace compris entre la cornée, les procès et la base du cône rétinien est aussi rempli par un exsudat nouveau venu des procès ciliaires.

Les coupes colorées font très bien comprendre cette disposition rendue plus évidente encore par la présence de l'épi-

Digitized by Google

thélium choroïdien, par les cellules connectives pigmentées, qui tracent les limites de la choroïde et des procès (Voir Pl. I. Bulbe).

Le pédicule rétinien se prolonge vers la cornée par des replis élégants, entraînant la matière pigmentée. Ils sont formés par les couches des grains et la névroglie de l'expansion du NO. En dedans de ces replis, nous trouvons l'exsudat (Voir Pl. I. Bulbe n° 3).

Les préparations faites avec la méthode de Gram permettent encore la distinction des différents tissus. C'est dans ces préparations que nous avons trouvé (Voir Pl. I, fig. I, n° 1) des vacuoles remplies de petites vésicules mesurant de 2 à 3 millièmes de millimètre de diamètre égal entre elles, pas toujours sphériques; vivement colorées en violet par le violet de gentiane, alors que toute la préparation était ramenée à ce ton jaune pâle particulier au Gram. Tantôt ces petits points étaient enclos dans une cavité bien limitée, comme des microbes en amas dans une cellule, et réunis en groupe, tantôt ils étaient en série le long des fibres. A côté se trouvaient de grosses masses pigmentaires (2); et d'autres masses cellulaires à noyaux multiples, rendus incolores par le liquide iodé (3). Ces cavités à points violets ne se rencontraient absolument que dans la région de l'exsudat remplaçant le corps vitré.

Dans une coupe nous avons cependant retrouvé ces points violets simulant admirablement des microbes colorés, dans le voisinage des replis d'une membrane anhiste, une cristalloïde tassée dans l'exsudat (Voir Pl. I, fig. 2, n°s 1 et 4).

Mais déjà à côté de points d'un volume à peu près égal aux microbes, se trouvaient d'autres cavités à vésicules beaucoup trop grosses (Voir fig. 2; n° 5) dépassant, pour quelques-unes, le plus gros volume connu des cocci. Quelques-unes atteignaient la mesure de 30 à 35 μ et même plus.

Nous avouons que sur certaines coupes où ces points violets étaient tous du volume vrai des microbes (2 à 3 μ) l'illusion était réelle.

D'après Malassez, cette substance qui reste colorée par la

Digitized by Google

méthode de Gram, se trouve souvent dans les tissus ayant subi une inflammation chronique. Est-ce une ptomaïne provenant de la mort des microbes, matière conservant son attraction pour la substance colorante des dérivés de la houille. C'est possible, car ces vésicules résistent à la décoloration de l'alcool absolu, poussée plus loin qu'on ne le fait pour la préparation ordinaire du procédé Gram.

Mais, chose particulière, ces nids de vésicules à ptomaïnes ne se rencontraient que dans l'exsudat et sous la couche épithéliale de la cornée, là encore où se trouvent les microbes dans certaines conjonctivites. Nous n'avons rencontré qu'une seule cellule à vésicules colorées dans l'infundibulum du NO, près du pôle postérieur de l'œil, et toujours dans l'exsudat médian.

L'examen de deux bulbes anciens, fraîchement extraits, nous a donné absolument la même précision, la même disposition, de ces larges cellules à points violets, et toujours dans l'exsudat central.

Ainsi, malgré tout le soin possible, malgré l'apparence contraire donnée par la méthode de Gram, nous n'avons pas rencontré de microbes vrais, cocci ou bacilles sur des bulbes fraîchement énucléés pour sympathie, conservés deux jours dans l'alcool absolu.

Si je n'ai pas rencontré de microbes, j'ai pu étudier au pôle postérieur des moignons un certain nombre de coupes portant sur les nerfs ciliaires les unes presque circulaires, les autres très obliques et presque parallèles à la fibre nerveuse. Dans toutes ces coupes, nous avons reconnu que les nerfs ciliaires avaient presque toutes leurs fibres dépourvues de myéline. La quantité de noyaux était telle qu'ils couvraient presque tout l'espace entre les fibres devenues des cylindres; aussi je n'ai pu pratiquer de dissociations, mais ces coupes suffisaient pour établir la névrite des nerfs ciliaires de ces bulbes.

Je ne pense pas que l'examen des trois bulbes que vient de me confier M. Galezowski puisse contribuer à établir la théorie microbienne de l'ophtalmie sympathique. Cette théorie est

Digitized by Google

sûrement séduisante; elle cadre si bien avec les idées actuelles; mais en clinique, en pathologie humaine, elle ne repose encore sur aucun fait anatomique confirmé.

J'ai vu en Afrique, à Philippeville, en 1888, un fait d'infection purulente assez rare, atteignant les deux yeux; mais il n'y eut pas d'ophtalmie sympathique. Il s'agit d'un enfant de 5 à 6 ans qui fut pris de symptômes de méningite en plein mois de juillet, au moment des plus fortes chaleurs. L'œil gauche fut d'abord envahi par la suppuration venant du corps vitré à la cornée.

Puis l'œil droit, trois ou quatre jours après, fut atteint de la même manière, et de plus un phlegmon orbitaire se déclarait quelques jours avant la mort.

C'était en un mot la répétition des expériences de Deutschmann et le passage du pus à l'autre œil par le chiasma. Mais n'est-il pas évident que l'infection était générale et qu'il n'y avait rien là qui fît songer à l'ophtalmie sympathique vraie?

Malgré tous les efforts tentés jusqu'ici par l'École allemande, la voie nerveuse, l'action vasculaire par le grand sympathique semble la plus conforme à l'observation. Je n'oublie pas que personne n'a vu le microbe de la rage et que cependant... Mais, en partant même de ce dernier fait, je ne vois pas comment des microbes pénétrant jusqu'au chiasma ne continueraient pas leur chemin à la base du cerveau et ne produiraient pas cette méningite généralisée semi-inflammatoire, résultat ultime de certaines tumeurs cérébrales. Or, jamais l'ophtalmie sympathique n'a produit ces désordres. Donc elle n'est pas microbienne dans sa transmission.

Dr F. Poncet.

Digitized by Google

DES SPASMES DES VAISSEAUX RÉTINIENS

ET DE LEUR INFLUENCE SUR LA VISION

PAR

Le Dr GALEZOWSKI

COMMUNICATION FAITE A LA SOCIÉTÉ DE BIOLOGIE LE 19 DÉCEMBRE 1891

Messieurs,

Vous connaissez, sans nul doute, le remarquable travail de notre éminent maître, M. le professeur Bouchard, sur l'action de l'*anectésine* sur le système nerveux, périphérique ou central des vaisseaux. « L'anectésine, comme dit Bouchard, par son action générale, empêche la diapédèse locale, et empêche aussi la congestion de l'œdème inflammatoire de se produire. La tuberculine de Koch amène, au contraire, la dilatation des vaisseaux, la congestion rhénale, pulmonaire, etc.

« Dans des observations multiples (je cite toujours Bouchard) que j'ai faites avec Galezowski, nous avons reconnu toujours, chez le lapin normal, une notable dilatation des vaisseaux de la papille du nerf optique... Elle produit donc une excitabilité exagérée du centre vaso-dilatateur, elle est, par conséquent, antagoniste de l'*anectésine*, qui paralyse le centre vaso-dilatateur. J'ai constaté, avec Galezowski, qu'en une minute l'anémie de la papille avait remplacé l'hypérémie; mais, au bout d'une demi-heure, l'anectésine cessait d'agir, l'ectasine contenue dans la tuberculine, reprenait le dessus, et *la dilatation des vaisseaux du fond de l'œil*, reprenait avec plus d'intensité qu'auparavant. »

Cette *anectésine* microbienne agit incontestablement sur les nerfs vaso-moteurs périphériques, et amène des spasmes dans les vaisseaux rétiniens; je l'ai vu bien souvent dans l'épidémie actuelle d'influenza, et les troubles visuels qui en résultent deviennent par moments tellement intenses,

Digitized by Google

qu'on est tenté d'admettre l'existence d'une lésion grave du nerf optique ou de la rétine, si l'on n'y prend pas garde.

Que voyons-nous, en effet, chez quelques-uns de ces malades? Subitement la papille devient pâle partiellement; les veines prennent un aspect fusiforme ou en ampoule, et les artères, dans certains endroits, deviennent invisibles, souvent sur une étendue égale à un diamètre de la papille; au delà de cet espace où elle est contractée, l'artère reprend son aspect et son volume normaux.

Ce spasme artériel donne lieu à des troubles visuels périodiques, qui augmentent à la suite d'une application prolongée. Les malades voient apparaître des phénomènes lumineux en zigzag, des boules, des feux, des teintes jaunes, bleues, violettes et grises qui masquent les objets. Par moment, ce sont des scotomes centraux qui couvrent le point de fixation; dans d'autres cas, ce sont des hémianopsies latérales, supérieures, qui compliquent le tableau. Si l'on ajoute à cela des troubles stomacaux, des vertiges, des maux de tête et d'autres phénomènes nerveux, on aura un tableau complet de la migraine ophtalmique.

Des cas de ce genre, j'en ai rencontré assez fréquemment depuis le mois de novembre dernier, c'est-à-dire depuis que l'épidémie d'influenza s'est franchement déclarée à Paris. L'un des plus curieux a été le cas d'un de nos plus distingués confrères de Paris, qui craignait de reconnaître, dans les phénomènes qu'il éprouvait, des accidents cérébraux graves. J'ai été assez heureux pour lui démontrer qu'il ne s'agissait que d'un accident de la migraine ophtalmique, provoqué par l'influenza, et dont j'ai eu facilement raison en administrant au malade de fortes doses de quinine.

La seconde observation, que je me permets de vous communiquer ci-après, a été recueillie par moi et par M. le Dr Vallas :

Observation I

A. C..., 46 ans, employé des postes, demeurant à Paris, avait été pris, en 1889, d'accidents d'influenza : mal de gorge,

Digitized by Google

fièvre, vertiges, etc., sans aucun trouble de la vue. Soigné par la quinine, il fut vite guéri.

Il y a trois semaines, il ressent un trouble subit de la vue, avec mal de tête, vertiges, éclairs, obscurcissements passagers, qui dure une demi-heure, puis, la vue revient. Ces accidents se reproduisent trois ou quatre fois par jour : scotomes et nuages bleus ou jaunes par moments.

La rétine présente une légère suffusion séreuse péripapillaire, à gauche surtout, et les artères, près de la papille, sont par places invisibles.

Il lit un instant, puis le brouillard arrive, et il ne peut plus rien fixer. L'acuité visuelle est réduite à 1/10. Le champ visuel est diminué consécutivement des 2/3, dans toutes les directions.

On soumet le malade au traitement de quinine à la dose de 30 ou 60 centigrammes par jour, les instillations de collyre de caféine à la dose suivante :

Eau distillée.....	10 grammes
Caféine.....	1 —
Benzoate de soude.....	Q. s. pour dissoudre.

Sous l'influence de ce traitement, tous les phénomènes morbides se sont dissipés, et la vision s'est complètement rétablie au bout de six semaines de traitement. Il ne lui reste qu'un peu de fatigue au travail que l'on combat par des frictions aromatiqnes sur le front et les tempes.

Cette observation présente aussi un intérêt à un autre point de vue : c'est que la circulation ne s'est pas bien régularisée dans la rétine tant que je n'ai pas fait usage du collyre de caféine. J'ai expérimenté, en effet, depuis quelque temps, ce médicament à fortes doses, grâce à l'obligeance de mon excellent maître, le professeur Germain Sée, sur les malades de son service, en instillations dans l'œil, et j'ai pu me convaincre de son action régulatrice de la circulation rétinienne.

Observation II.

Une dame âgée de 35 ans est venue me consulter le 9 décembre dernier de province pour une amblyopie de l'œil

Digitized by Google

gauche, qui lui est survenue il y a un mois. Le champ visuel paraissait rétréci en bas et à l'examen ophtalmoscopique on constate une suffusion séreuse longeant une branche artérielle.

Au premier abord, on aurait pu penser à l'existence d'une oblitération artérielle, mais, en examinant attentivement et à l'image droite la partie infiltrée, on pouvait acquérir la conviction que la branche artérielle correspondant au champ visuel rétréci présentait des rétrécissements de son volume par places. Si on examinait ce même champ visuel opaque à l'aide d'une forte lumière, la rétine la percevait.

La malade était atteinte d'une laryngite avec des accès de fièvre, de courbature générale depuis plus de deux mois, et son trouble visuel me paraissait se rapporter à l'attaque d'influenza. Je lui ai prescrit l'emploi de 60 centigrammes de bromhydrate de quinine tous les jours, pendant dix jours, et ensuite tous les deux jours des instillations des collyres d'atropine et de pilocarpine alternativement et les douches de vapeur sur l'œil deux ou trois fois par jour. Sous l'influence de ce traitement, un mieux sensible s'est produit au bout d'un mois, et le champ visuel est revenu en grande partie.

Si je passe en revue tous les cas dans lesquels j'ai pu constater des contractions spasmodiques dans les artères rétiniennes, et l'influence qu'elles peuvent avoir sur la vue, je puis tirer de ces observations les conclusions suivantes : que les vaisseaux rétiniens peuvent, sous l'influence des affections centrales ou constitutionnelles, épidémiques, etc., subir des contractions spasmodiques et amener une gêne de circulation avec des troubles visuels, proportionnels au degré et à la forme de l'altération elle-même.

Dr GALEZOWSKI.

Digitized by Google

DE LA CONDUITE A TENIR

EN PRÉSENCE D'UN ŒIL EN PLEIN PHLEGMON[1]

PAR

le Docteur F. BOÉ

Dans son rapport[2] sur ma candidature au titre de membre titulaire de votre Société, notre cher confrère M. Valude a pris la peine d'analyser trois de mes travaux; je lui suis très reconnaissant de l'aménité avec laquelle il s'est acquitté de cette tâche.

Je n'aurais certainement pas songé à demander la parole si la partie critique du rapport n'avait pas porté précisément sur un point aussi important que celui de la conduite à tenir en présence d'un œil en plein phlegmon. La question intéresse non seulement les ophtalmologistes, mais tous les chirurgiens. Elle a fait l'objet de ma part de pénibles recherches de bactériologie et de pathologie expérimentale que j'ai poursuivies pendant de longs mois; ces recherches ont été faites dans le laboratoire particulier de ma clinique. J'ai la confiance, messieurs, qu'à tous ces titres vous me permettrez de défendre devant vous les conclusions auxquelles je suis arrivé et même de le faire chaleureusement.

Le premier devoir du critique est de bien se pénétrer de la pensée de l'auteur, d'analyser son travail avec soin et surtout de le suivre sur le terrain où il a voulu amener les débats.

Faut-il oui ou non énucléer un œil en plein phlegmon? C'est là une question qui comme tant d'autres ne peut être résolue cliniquement; la clinique pose malheureusement

1. Communication à la Société des médecins du VIe arrondissement. Séance du 30 nov. 1891.

A consulter :

1° Le compte rendu *officiel* du Congrès international de Berlin (août 1890).

2° *Les Annales d'oculistique* (janvier-février 1891).

2. *France médicale*, 20 nov. 1891.

Digitized by Google

beaucoup de problèmes et en résout fort peu. J'ai pu une fois de plus me convaincre du fait en consultant divers mémoires qui ont été écrits sur ce sujet et en relisant surtout avec attention les comptes rendus de l'Académie de médecine de New-York, de la Société ophtalmologique du Royaume-Uni et de la Société française d'ophtalmologie. Les avis qui ne reposent que sur des statistiques personnelles restent partagés, aucun des camps en présence n'amène son drapeau.

De Graefe avait dit qu'il ne fallait pas énucléer un œil en pleine panophtalmie. Pendant bien longtemps en France cette règle, qu'avait posée le maître, fut observée. Il faut arriver à l'année 1888 pour voir M. le professeur Panas au Congrès de la Société française d'ophtalmologie battre en brèche de Graefe et, fait curieux, relater en même temps un cas de mort survenu à la suite de l'opération qu'il préconisait. « J'ai tenu, dit-il, à dire mon avis fondé sur une expérience déjà longue, afin de réagir contre l'ostracisme prononcé par le grand de Graefe à une époque où la pathologie microbienne était entièrement inconnue et où il était permis de se tromper sur plusieurs points que nous envisageons tout autrement de nos jours. »

Depuis le jour où ces paroles furent prononcées, il devint possible d'entrevoir le moment où l'on pourrait résoudre cette grave question de pratique journalière; elle était portée sur le terrain scientifique. C'était à la bactériologie à décider quelle était la conduite à tenir préférable.

Une première idée se présente naturellement à l'esprit du bactériologiste; toute énucléation d'un œil qui suppure n'est pas nécessairement mortelle; il doit y avoir plusieurs variétés de panophtalmies plus ou moins dangereuses; au lieu d'attendre je ne sais plus quels éclaircissements de nouvelles statistiques, il valait mieux faire appel à la pathologie expérimentale et à la bactériologie et chercher à établir ces variétés. C'est là un sujet d'études, ainsi que je l'ai dit au Congrès de Berlin, particulièrement vaste et difficile; il ne sera mené à bonne fin que grâce au concours de tous par des recherches bactériologiques nombreuses, se contrôlant,

Digitized by Google

s'éclairant les unes les autres, venant à l'appui de faits cliniques rigoureusement observés.

J'ai pu tout au moins établir l'existence d'une panophtalmie éminemment infectieuse, la panophtalmie à streptocoques; j'ai dit encore que l'infection ne paraissait pas tant dépendre, au moins en ce qui concerne l'œil, de la nature du germe nocif que de la rapidité avec laquelle se ferme la barrière qui doit s'opposer à sa pénétration dans l'économie. M. Valude s'est complètement mépris sur la portée de l'expérience à laquelle il fait allusion dans son rapport. J'avais pris deux lapins de la même nichée; j'injectai dans le corps vitré d'un œil de chacun d'eux du sang des méninges d'un individu mort depuis douze jours; j'en injectai dans l'un une très minime quantité de manière à éviter le plus possible une irritation locale violente : ce lapin mourut ; j'en injectai dans l'autre une quantité beaucoup plus forte : il survint un gonflement considérable des paupières, l'œil ressemblait à une véritable bille de marbre; ce lapin résista à l'infection. Plus l'irritation locale est violente, moins il semble que l'infection générale soit à craindre.

Il n'est certainement pas dit que ce microbe redoutable entre tous, le streptocoque, se trouve dans toute suppuration du globe de l'œil; il n'est même pas dit qu'il ne se contente quelquefois d'y jouer un rôle secondaire; c'est un germe délicat n'arrivant jamais dans nos tubes de gélatine à un grand développement; il n'aime guère la société des autres microbes et les saprogènes en particulier en ont facilement raison; il est plus ou moins nocif, suivant le milieu dans lequel il se trouve. Quoi d'étonnant par conséquent si, en pratique, on a pu très souvent énucléer, éviscérer des yeux en plein phlegmon, sans que ces interventions chirurgicales aient été constamment mortelles. Malheureusement il est impossible de dire à l'avance si le microbe infectieux est ou n'est pas dans la collection purulente, s'il vit encore ou s'il est déjà mort.

Telles sont les considérations bactériologiques que j'ai été amené, à la suite de mes recherches, à développer dans mon

Digitized by Google

travail. Si on les passe complètement sous silence, ainsi que l'a fait M. Valude, il est impossible de comprendre les raisons scientifiques qui m'ont déterminé à prendre rang parmi les adversaires de l'énucléation de l'œil en plein plegmon.

Dans mon travail j'ai dit que je ne saurais m'élever avec assez de force contre cette idée qu'il faut se hâter d'énucléer l'œil dès que la suppuration s'annonce. M. Panas avance que l'énucléation doit être pratiquée dès le moment où les tentatives faites pour arrêter la suppuration sont restées infructueuses; elle seule, dit-il, peut couper court à la propagation de l'infection. M. Valude ajoute que l'énucléation hâtive de l'œil panophtalme considéré comme organe infecté et dangereux préviendra la méningite qui peut survenir spontanément par le fait même du phlegmon.

Je répondrai à mon contradicteur :

Tout d'abord, lorsque la suppuration s'annonce, vous ne savez pas si elle est oui ou non de nature infectieuse.

En second lieu, au cas où la suppuration contiendra un germe nocif éminemment infectieux, tel que le streptocoque, croyez-vous que ce microbe redoutable, si le terrain est particulièrement propre à faciliter sa pénétration dans l'économie, vous aura attendu? L'œil, vous le dites vous-même, n'est pas une cavité close; ne doit-on pas compter avec les nombreuses voies qui permettent au microbe infectieux dès le premier moment d'en sortir? Une infection spontanée peut s'établir *sourdement* et ne se révéler *cliniquement* que lorsque vous aurez déjà fait cette imprudente opération. On ne manquera pas de déclarer que c'est votre intervention qui a tué le malade et vous-même vous pourrez vous croire coupable. Enfin il peut évidemment arriver encore que le germe infectieux se trouve dans l'œil panophtalme; mais qu'une barrière constituée par des thromboses veineuses et lymphatiques se dresse rapidement devant lui, que l'infection spontanée n'ait pas lieu, allez-vous rompre cette barrière encore si fragile à l'heure où le germe possède encore presque toute sa nocivité; allez-vous lui offrir un nouveau terrain

Digitized by Google

de culture pour qu'il la recouvre tout entière? Cette fois, c'est bien votre intervention opératoire qui aura déterminé les accidents mortels.

Pour toutes ces raisons, je rejette l'énucléation hâtive au début d'une panophtalmie; c'est une opération particulièrement dangereuse. Je dirai même qu'*en principe, en présence d'un œil en plein phlegmon, l'abstention préconisée par de Graefe reste au point de vue bactériologique la ligne de conduite à tenir* IDÉALE. Le seul mode d'intervention qui puisse être *autorisé* est le débridement.

Avant-hier M. le professeur Verneuil me disait que dans une de ses leçons il s'était prononcé contre l'énucléation de l'œil en pleine panophtalmie; il s'était attaché à faire ressortir les accidents hémorragiques ou autres qui peuvent arriver à la suite d'une opération aussi grave. Il recommandait de pratiquer une large incision cruciale.

Une telle déclaration ne peut surprendre de la part d'un maître dont on connaît les idées bien arrêtées en matière d'infection. Je suis heureux que mes recherches de pathologie expérimentale et de bactériologie m'aient amené à me prononcer pour le même mode d'intervention, il y a plus d'un an déjà, au Congrès de Berlin. L'énucléation n'y a trouvé du reste aucun défenseur.

Dr Boé.

TRAUMATISME GRAVE DE LA CORNÉE[1]

PAR

Le Dr VIGNES

Le 24 octobre dernier, j'étais appelé dans un département voisin, pour y voir un homme âgé de 50 ans, dont l'œil

1. Mémoire lu à la Société de médecine pratique, le 3 décembre 1891.

Digitized by Google

gauche avait été, seize jours auparavant, contusionné par une branche d'arbre.

Je n'ai relevé chez lui aucun antécédent morbide général ou local digné d'être mentionné.

Quant à son œil blessé, il se présentait dans l'état suivant : vive injection des vaisseaux de la conjonctive et de l'épisclère, pas de sécrétion muqueuse ou purulente, pas d'affections des voies lacrymales.

La cornée, trouble dans toute son étendue, était entourée par une ulcération circulaire, large de 1 millimètre à 1 millim. 1/2, qui comprenait tout le limbe scléro-cornéen. La lèvre externe de cette ulcération se perdait insensiblement dans la conjonctive bulbaire, tandis que son bord interne se délimitait par un épais bourrelet, formé par les lames de la cornée exulcérées à leur périphérie.

Ce bourrelet était circonscrit lui-même par une zone d'infiltration large d'à peu près 1 millimètre, d'aspect blanc jaunâtre.

A l'éclairage oblique, il apparaissait que l'épithélium antérieur était conservé sur toute la surface de la cornée en dedans de la zone ulcérée; mais on pouvait constater, d'autre part, que la chambre antérieure était entièrement remplie de pus, dont la présence donnait par transparence l'aspect d'une cornée totalement infiltrée.

Le pus contenu dans la chambre antérieure constituait un épais magma qui semblait plus concret encore en bas et en dedans.

Le malade se plaignait de violentes douleurs spontanées, avec élancements, visions lumineuses subjectives, tous symptômes qu'exagérait la pression.

La tension était à peu près normale, peut-être un peu supérieure à celle de l'autre œil, resté bien portant.

En résumé, il s'agissait d'une kératite ulcéreuse, avec iridocyclite suppurative développée consécutivement à l'infection de la surface ulcérée.

Si le diagnostic était aisé à formuler, la pathogénie des accidents et surtout l'existence de l'ulcération circulaire de

Digitized by Google

la cornée étaient plus difficiles à interpréter. Avant de vous faire connaître l'explication que je m'en suis donnée, permettez-moi de vous énumérer en quelques mots les renseignements anamnésiques que j'ai recueillis du malade et de ses médecins.

M. X..., en se promenant dans un bois, est frappé à l'œil par une petite branche déplacée accidentellement de la position qu'elle occupait. Le choc est relativement peu intense et le blessé, rentré chez lui, se borne à quelques affusions d'eau fraîche sur son œil. Le lendemain cet œil est un peu douloureux; le blessé se rend chez son médecin, qui ne constate rien d'anormal. Mais, les jours suivants, la cornée, tout en conservant son aspect lisse, devient légèrement trouble, puis opalescente, et enfin on aperçoit une petite ulcération sur le limbe; plus tard, de l'hypopion survient, tandis que l'ulcération gagne tout le limbe.

Voilà pour la filiation des accidents; passons à leur genèse. A mon avis, le corps contondant, agissant au sommet de la cornée, a eu pour effet d'aplatir la convexité de la membrane et il est supposable que la force vive du choc, en venant s'épuiser à la périphérie cornéenne, a produit : soit une contusion vive suivie de mortification des éléments anatomiques et de fissures du revêtement épithélial, qui ont permis l'infection de la membrane par les microbes pathogènes qui, même en dehors de tout état pathologique, habitent les culs-de-sac de la conjonctive; soit l'attrition des plexus de la cornée, lésions nerveuses suivies ensuite de troubles trophiques; et, assurément, la physionomie de cet œil rappelle l'ensemble des troubles trophiques que l'on produit par section du trijumeau chez les animaux.

Abandonné à lui-même, que pouvait devenir cet œil? L'ensemble des lésions dont il était atteint, la marche des accidents laissait pressentir qu'il allait devenir panophtalme et que la scène devait se terminer sous peu par la fonte purulente de l'organe.

Pour essayer de conjurer ces accidents, je procédai, avec une rigoureuse antisepsie, à une large ouverture de la

Digitized by Google

chambre antérieure. Cette paracentèse fut suivie de l'évacuation du pus y contenu; le surplus fut retiré au moyen de lavages intra-oculaires répétés. Restait encore une pseudo-membrane fibrino-pyoïde que j'enlevai fragments par fragments, à l'aide d'une pince introduite dans la chambre antérieure. Ceci fait, je constatai que la cornée était transparente en sa portion centrale, dans une étendue représentant les trois quarts de sa surface; que son épithélium était conservé jusqu'aux limites de l'ulcération; que la pupille était noire; le cristallin en place; le corps vitré transparent; que le malade avait de la perception lumineuse.

Mais la cornée était anesthésique, ce qui indiquait que sa vitalité était bien compromise.

Malgré ce signe pronostique fâcheux, je pouvais encore espérer qu'un traitement approprié serait capable d'obvier à la perte totale de la cornée et, sûrement, d'éviter la panophtalmie et la fonte de l'organe.

L'œil fut donc largement saupoudré d'iodoforme, placé sous un pansement antiseptique et le malade dirigé sur ma clinique.

Les soins qu'il y a reçus ont consisté en applications antiseptiques, en paracentèses répétées de la chambre antérieure, en électrisation de la cornée, en applications chaudes. Sous l'influence de ces divers agents, les douleurs disparurent entièrement, le travail ulcératif diminua d'intensité, les vaisseaux de la conjonctive et de l'épisclère se décongestionnèrent un peu. Mais au bout de quelques jours il se reforma dans la chambre antérieure des exsudats fibrineux jaunâtres qui indiquaient qu'il n'y avait pas d'amélioration réelle de l'irido-cyclite infectieuse.

Mon chef de clinique, le docteur Hegg, ex-assistant de la clinique ophtalmologique de Berne, très compétent en recherches bactériologiques, avait ensemencé sur la gélatine, l'agar-agar et le bouillon, des fragments de cornée et des sécréta pris au niveau de l'ulcération. Ces cultures nous avaient démontré la présence d'agents infectieux, et comme vraisemblablement ceux-ci avaient pénétré profondément

Digitized by Google

les tissus, je me décidai à chercher à antiseptiser l'œil plus profondément.

Dans ce but, j'ai mis à profit l'action du trichlorure d'iode, antiseptique bien étudié par Koch, qui le considère comme plus microbicide que le sublimé et qui a été utilisé en ophtalmologie, pour la première fois, par le professeur Pflüger.

Concurremment à des injections sous-conjonctivales d'une solution de trichlorure d'iode, à 1 pour 2000, était pratiquée l'ouverture de la chambre antérieure. Dans ces conditions, ainsi qu'il ressort des recherches de M. Pflüger[1], les liquides introduits sous la conjonctive pénètrent dans un laps de temps très court les milieux de l'œil et viennent en baigner les éléments anatomiques.

J'ai fait, quatre jours durant, une injection à mon malade, à peu près au niveau de l'insertion des muscles droits de l'œil.

Deux jours après la dernière, l'œil avait totalement changé d'aspect, le globe se décongestionnait; on voyait, par transparence, la sclérotique; les exsudats inflammatoires de la chambre antérieure se résorbaient en partie; le centre de la cornée restait transparent.

A cette époque, 20e jour environ depuis son arrivée à Paris, mon malade voulut revenir chez lui. L'anesthésie de la cornée persistait, l'élimination de sa périphérie, ralentie, se continuait cependant, la mortification des lames antérieures de la cornée semblait fort probable et la formation d'un leucome cicatriciel total paraissait devoir être l'issue la plus heureuse de cette kératite. Dans ces conditions, je ne crus pas devoir retenir plus longtemps ce blessé et le laissai partir, tout en le priant de faire continuer par son médecin nos soins, pour obtenir, le plus vite possible, formation de tissu cicatriciel, et empêcher la panophtalmite. Depuis lors, j'ai eu la satisfaction d'apprendre que les choses semblent aller aussi bien que possible.

1. Congrès d'ophtalmologie de 1891, Paris.

Digitized by Google

Mon but, messieurs, en vous apportant cette observation, a été d'attirer votre attention sur une forme de kératite traumatique, de variété absolument rare; je n'ai pas de connaissance qu'il existe dans la littérature ophtalmologique de faits semblables.

La forme de cette ulcération en anneau faisant entièrement le tour de la cornée offrait un aspect tout particulier; elle présentait des analogies avec les cornéites que l'on observe au cours des conjonctivites blennorrhagiques graves, alors que la cornée se détache en entier, ou les kératites trophiques par lésions du trijumeau, mais ne rappelait en rien la kératite traumatique vulgaire.

Dans mon cas, en effet, contrairement à ce que l'on observe habituellement dans les traumas cornéens où l'ulcération tend de proche en proche vers le centre, celle-ci avait débuté par un petit point localisé à la périphérie pour gagner ensuite tout le limbe scléro-cornéen.

Un autre point sur lequel je crois utile d'insister est que les ensemencements faits par M. Hegg ont donné éclosion à une culture de diplocoques absolument pure, dont l'aspect a paru tout à fait particulier à mon ami Vignal, qui a bien voulu contrôler ces recherches faites à son laboratoire du Collège de France.

Voici la note que M. Hegg a jointe à la préparation que j'ai l'honneur de vous soumettre : « Les cultures sur agar-agar et bouillon ont été fertiles. Une culture sur la gélatine n'a donné aucun résultat. Les cultures sur l'agar sont blanches, restent à la surface sans pénétrer dans l'intérieur de l'agar et ne liquéfient pas ce dernier.

« Après coloration avec le bleu de méthylène et décoloration d'après la méthode de Gram, on trouve dans tous les tubes, et sur l'agar et sur le bouillon, des cultures pures d'un petit diplococcus qui forme en quelques endroits de petites chaînes. »

La cornée d'un lapin a été inoculée, mais, cet animal étant mort accidentellement, l'expérience a dû être recommencée. Elle est actuellement en cours et, s'il en découle un fait

Digitized by Google

intéressant, j'aurai l'honneur de vous le communiquer.

La marche de l'affection que je viens de vous décrire a été très insidieuse et montre combien le pronostic doit être réservé en présence d'une contusion même légère de la cornée.

Quant aux conséquences pratiques à tirer de cette observation, elles résident dans l'obligation de procéder rigoureusement à l'antisepsie de tout œil blessé.

C'est tous les jours que l'on peut constater que des lésions même très superficielles, telles qu'éraillures épithéliales, petit corps étranger de la cornée, qui, soignées méthodiquement, guérissent sans encombre, deviennent, par manque de soins, l'origine d'infections graves pouvant compromettre l'existence de l'œil ou tout au moins sa fonction.

Dans tous ces cas il ne faut donc pas se contenter de l'introduction banale de quelque pommade réputée antiseptique ou de lotions faites avec le très innocent acide borique. Nous avons le devoir d'être plus complet, c'est-à-dire de pratiquer le savonnage, puis l'irrigation antiseptique des paupières, sourcils et régions avoisinantes, qu'on fera suivre de lavages prolongés de la cornée et de la conjonctive. Après quoi, on doit ectropionner les paupières pour promener à plusieurs reprises à la surface des culs-de-sac et de la caroncule des bourdonnets d'ouate imbibée de solutions antiseptiques. Finalement l'œil sera placé sous un pansement occlusif.

L'œil n'aime pas tous les antiseptiques et en particulier l'acide phénique, mais il s'accommode fort bien de beaucoup d'autres, tels que l'iodoforme, le sublimé, le biiodure, l'oxycyanure de mercure, le naphtol.

J'ai insisté à la Société d'ophtalmologie sur les avantages que nous offrent en chirurgie oculaire les solutions de ce dernier à 1 pour 2500. Je l'ai employé fidèlement trois ans durant, bien que son peu de solubilité soit parfois gênant. Peut-être la microcidine, qui, comme vous le savez, est un naphtolate de soude, pourra-t-elle lui être substituée avantageusement.

Quoi qu'il en soit, du reste, de l'antiseptique choisi, la rigueur dans la méthode a une bien plus réelle importance.

Dr VIGNES.

Digitized by Google

SOCIÉTÉ D'OPHTALMOLOGIE DE PARIS

Séance du 5 *janvier* 1892

PRÉSIDENCE DE M. ABADIE

M. NIMIER, secrétaire annuel, donne lecture du procès-verbal de la précédente séance.

A propos du procès-verbal, M. Nimier lit le travail suivant :

M. NIMIER. **Remarques sur la répartition géographique de la myopie en France.** — De l'étude des statistiques établies chaque année après les opérations des conseils de revision, il est possible de déduire quelques notions intéressantes au point de vue de la répartition géographique de la myopie en France. Il importe toutefois de spécifier qu'il s'agit de la myopie forte, c'est-à-dire de la myopie supérieure à 6 dioptries; en effet, les chiffres donnés dans ce travail ont été fournis par l'examen des classes de 1887, 1888 et 1889. Alors l'instruction du 17 mars 1890, abaissant à 4 dioptries le taux de la myopie compatible avec le service armé n'était pas encore en vigueur. Cette particularité même mérite de ne pas être oubliée, car, dans quelques années, l'étude de la myopie dans les classes soumises à cette prescription plus sévère fournira sans doute des données nouvelles, qui, rapprochées des suivantes, permettront de serrer de plus près le problème dont je me propose d'aborder la solution. Dès maintenant, du reste, la comparaison de l'état actuel avec ce qui existait à une époque déjà éloignée — de 1837 à 1849 — peut être faite grâce aux recherches de Devot[1] et de Boudin[2], lesquelles ont également eu pour base les examens pratiqués devant les conseils de revision.

La règle admise à cette époque pour justifier chez les myopes l'inaptitude au service militaire était ainsi formulée : « Il faut que le réclamant lise à 30 ou 35 centimètres de distance du nez avec des verres concaves des n°s 3 et 4, et qu'il distingue nettement les objets éloignés avec le n° 5 et demi. Ces conditions remplies, l'exemption en découle de droit. »

Je ne relèverai pas les erreurs auxquelles expose ce mode d'examen; en ne tenant pas compte de la mise en jeu possible de l'accommodation, l'expert s'exposait à ne pas décéler une myopie exagérée ou même simulée. Du reste, le même reproche peut être adressé actuellement à ceux qui se contentent encore de mesurer

1. *Thèse de Paris*, 29 août 1855, p. 36.
2. *Traité de géogr. et de statist. méd.*, t. II, p. 589.

Digitized by Google

subjectivement la myopie par les verres correcteurs et l'optomètre sans vérifier objectivement le résultat obtenu. Cette cause d'erreur toutefois ne me paraît pas suffisante pour enlever toute valeur aux statistiques anciennes. Quant à l'exactitude des statistiques récentes, ce n'est pas l'exagérer que de la qualifier de presque complète. Le mérite du progrès réalisé revient à M. Perrin et à mon maître le professeur Chauvel, car, initiés par leurs lecons à l'optométrie, tous les médecins militaires apportent maintenant une rigueur scientifique dans l'examen des amétropies.

I

Classement des départements d'après le nombre (progression décroissante) des jeunes gens myopes (myopie supérieure à 6 dioptries) déclarés impropres au service militaire par les conseils de revision pendant les années 1887, 1888 et 1889.

		A		B	
1.	Gard	1.477	sur 100.000	22	(80.513)
2.	Gironde	1.384	—	23	(79.743)
3.	Landes	1.275	—	48	(62.231)
4.	Tarn	1.123	—	66	(51.110)
5.	Bouches-du-Rhône	1.108	—	55	(58.330)
6.	Oise	1.056	—	53	(59.263)
7.	Manche	1.048	—	78	(37.100)
8.	Ardennes	985	—	36	(70.868)
9.	Loire-Inférieure	940	—	64	(53.395)
10.	Seine	919	—	38	(68.134)
11.	Nord	906	—	47	(62.700)
12.	Pyrénées-Orientales	880	—	76	(40.744)
—	Aude	880	—	80	(36.647)
14.	Haute-Garonne	866	—	45	(63.914)
15.	Nièvre	828	—	85	(23.909)
16.	Seine-Inférieure	820	—	20	(81.133)
17.	Meurthe-et-Moselle	790	—	82	(36.613)
18.	Meuse	724	—	14	(83.193)
19.	Tarn-et-Garonne	714	—	27	(76.681)
20.	Indre-et-Loire	685	—	56	(57.658)
21.	Aube	680	—	2	(94.600)
22.	Somme	653	—	42	(67.069)
23.	Yonne	630	—	19	(81.369)
24.	Doubs	627	—	1	(98.892)
25.	Vosges	590	—	15	(83.060)
26.	Finistère	567	—	62	(53.518)
27.	Seine-et-Oise	539	—	60	(54.709)
28.	Corrèze	512	—	69	(47.939)
29.	Rhône	503	—	16	(82.550)
30.	Vendée	500	—	26	(77.374)
31.	Haute-Marne	472	—	25	(78.265)
32.	Loiret	466	—	7	(90.666)
33.	Eure-et-Loir	461	—	24	(78.656)

Digitized by Google

		A		B	
34.	Calvados	460	sur 100.000	18	(81.553)
35.	Maine-et-Loire	458	—	75	(40.977)
36.	Lozère	447	—	34	(72.278)
—	Basses-Pyrénées	447	—	30	(73.057)
38.	Alpes-Maritimes	444	—	49	(61.852)
39.	Hérault	442	—	81	(37.760)
40.	Creuse	440	—	51	(60.862)
—	Marne	440	—	3	(94.165)
—	Seine-et-Marne	440	—	4	(92.985)
43.	Hautes-Pyrénées	438	—	52	(59.448)
44.	Deux-Sèvres	411	—	11	(87.305)
45.	Lot-et-Garonne	400	—	58	(56.131)
—	Haute-Savoie	400	—	68	(51.577)
—	Vaucluse	400	—	65	(53.060)
48.	Sarthe	392	—	59	(55.180)
49.	Orne	359	—	74	(41.721)
50.	Puy-de-Dôme	357	—	21	(80.761)
51.	Côtes-du-Nord	350	—	86	(13.650)
—	Charente	350	—	57	(56.266)
53.	Cher	337	—	28	(76.173)
54.	Saône-et-Loire	309	—	12	(84.423)
55.	Pas-de-Calais	305	—	33	(73.050)
56.	Jura	300	—	61	(54.166)
57.	Eure	292	—	39	(68.119)
—	Haute-Vienne	292	—	71	(45.399)
59.	Mayenne	288	—	84	(33.398)
60.	Haute-Loire	277	—	70	(47.028)
61.	Drôme	276	—	13	(84.106)
62.	Aveyron	272	—	43	(65.314)
63.	Indre	271	—	31	(74.682)
—	Savoie	271	—	38	(68.134)
65.	Charente-Inférieure	270	—	46	(63.365)
66.	Basses-Alpes	266	—	8	(89.620)
67.	Loiret	250	—	29	(76.000)
68.	Loir-et-Cher	243	—	35	(72.043)
69.	Var	241	—	67	(52.024)
70.	Ain	233	—	9	(88.738)
—	Hautes-Alpes	233	—	17	(81.861)
72.	Allier	225	—	30	(75.337)
73.	Dordogne	216	—	62	(53.745)
74.	Aisne	215	—	72	(44.855)
75.	Gers	206	—	41	(67.115)
76.	Haut-Rhin	200	—	10	(87.636)
—	Côte-d'Or	200	—	5	(91.480)
—	Lot	200	—	87	(6.280)
—	Ardèche	200	—	50	(61.187)
80.	Isère	179	—	44	(65.170)
81.	Ille-et-Vilaine	168	—	37	(70.658)
82.	Haute-Saône	157	—	6	(90.716)
83.	Ariège	133	—	83	(35.357)
84.	Vienne	129	—	73	(42.975)
85.	Cantal	111	—	77	(39.899)
86.	Morbihan	107	—	54	(58.769)
87.	Corse	100	—	79	(36.919)

Digitized by Google

Les chiffres inscrits dans la colonne A indiquent la proportion des myopes et ceux de la colonne B entre parenthèses la proportion des lettrés sur 100,000 conscrits examinés. Les premiers nombres de la colonne B donnent le numéro d'ordre des départements classés d'après le degré d'instruction des recrues.

Carte I.

Dans chaque département, le premier numéro d'ordre indique le numéro de classement d'après la fréquence (décroissante) de la myopie, le second, le numéro de classement d'après le degré (décroissant) de l'instruction des conscrits.

Classés d'après le nombre des jeunes gens myopes déclarés impropres par les conseils de revision, les divers départements donnent une proportion maxima de 1,477 myopes sur 100,000 examinés dans le Gard, qui tient la tête de la liste, et une proportion minima de 100 dans la Corse, qui clôt la série.

Digitized by Google

Dans *sept* départements; (1) Gard, (2) Gironde, (3) Landes, (4) Tarn, (5) Bouches-du-Rhône, (6) Oise, (7) Manche, la proportion des conscrits myopes dépasse 1000 sur 100,000 ou 10 sur 1000.

Dans *quatre* : (8) Ardennes, (9) Loire-Inférieure, (10) Seine, (11) Nord, elle est supérieure à 900 ou 9 sur 1000.

Dans *cinq* : (12) Pyrénées-Orientales, (12 *bis*) Aude, (14) Haute-Garonne, (15) Nièvre, (16) Seine-Inférieure, elle dépasse 800 ou 8 sur 1000.

Trois fois : (17) Meurthe-et-Moselle, (18) Meuse, (19) Tarn-et-Garonne, elle est supérieure à 700 ou à 7 sur 1000.

Cinq fois : (20) Indre-et-Loire, (21) Aube, (22) Somme, (23) Yonne, (24) Doubs, elle est supérieure à 600 ou 6 sur 1000.

Six fois : (25) Vosges, (26) Finistère, (27) Seine-et-Oise, (28) Corrèze, (29) Rhône, (30) Vendée, elle atteint 500 ou 5 sur 1000.

Dix-sept fois : (31) Haute-Marne, (32) Loiret, (33) Eure-et-Loir, (34) Calvados, (35) Maine-et-Loire, (36) Lozère, (36 *bis*) Basses-Pyrénées, (38) Alpes-Maritimes, (39) Hérault, (40) Creuse, (40 *bis*) Marne, (40 *ter*) Seine-et-Marne, (43) Hautes-Pyrénées, (44) Deux-Sèvres, (45) Lot-et-Garonne, (45 *bis*) Haute-Savoie, (45 *ter*) Vaucluse, la proportion atteint 400 ou 4 sur 1000.

Neuf fois : (48) Sarthe, (49) Orne, (50) Puy-de-Dôme, (51) Côtes-du-Nord, (51 *bis*) Charente, (53) Cher, (54) Saône-et-Loire, (55) Pas-de-Calais, (56) Jura, elle est au moins de 300 ou 3 sur 1000.

Vingt-trois fois : (57) Eure, (57 *bis*) Haute-Vienne), (59) Mayenne, (60) Haute-Loire, (61) Drôme, (62) Aveyron, (63) Indre, (63 *bis*) Savoie, (65) Charente-Inférieure, (66) Basses-Alpes, (67) Loire, (68) Loir-et-Cher, (69) Var, (70) Ain, (70 *bis*) Hautes-Alpes, (72) Allier, (73) Dordogne, (74) Aisne, (75) Gers, (76) Haut-Rhin, (76 *bis*) Côte-d'Or, (76 *ter*) Lot, (76 *quater*) Ardèche, elle atteint au moins 200 ou 2 sur 1000.

Enfin *huit* fois : (80) Isère, (81) Ille-et-Vilaine, (82) Haute-Saône, (83) Ariège, (84) Vienne, (85) Cantal), (86) Morbihan, (87) Corse, elle oscille entre 179 et 100, minimum 1 sur 1000.

Cette répartition de la myopie chez les conscrits dans les différents départements frappe bien l'esprit si l'on jette les yeux sur la carte II où les départements ont été répartis en trois groupes suivant que la proportion des myopes y était au moins : de 600 (pour un 590), 2° de 300, 3° de 100 sur 100,000 conscrits examinés. Sur cette carte on remarque en effet que les 25 départements les plus riches en myopes, trois mis à part, se groupent les uns dans le Sud et surtout le Sud-Ouest, les autres dans le Nord et le Nord-Est.

Digitized by Google

Dans le groupe du sud on trouve avec une proportion de myopes qui oscille de 1,477 à 714 sur 100,000 : (1) Gard, (5) Bouches-du-Rhône), d'une part, (2) Gironde, (3) Landes de l'autre, et entre

Carte II.

Dans chaque département, le nombre *supérieur* indique la proportion des conscrits exemptés pour myopie pendant la période de 1837 à 1849 (les régions les moins riches en myopes à cette époque ont été circonscrites par un trait plein). Le nombre *inférieur* donne la même indication pour la période 1887, 1888 et 1889 (les traits indiquent une proportion d'au moins 500 exemptés pour 1000 examinés, le pointillé d'au moins 300 au-dessous de 300 le département a été laissé en blanc).

eux, (14) Haute-Garonne, (12) Pyrénées-Orientales, (12 *bis*) Aude, (19) Tarn-et-Garonne, soit *neuf* départements.

Dans le groupe du Nord on relève avec une proportion oscillant de 1,056 à 590 : (6) Oise, (11) Nord, (8) Ardennes, (18) Meuse, (17) Meurthe-et-Moselle, (25) Vosges, auxquels se rattachent :

Digitized by Google

(22) Somme, (16) Seine-Inférieure, (10) Seine, (15) Nièvre, (21) Aube, (23) Yonne, (24) Doubs, soit *treize* départements.

Les trois derniers départements de cette série sont isolés dans l'Ouest : (7) Manche, (9) Loire-Inférieure, (20) Indre-et-Loire.

Tandis que le groupe du Nord et du Nord-Est se montre formé des départements échelonnés sur les frontières : belge, allemande et suisse, le groupe du Sud et du Sud-Ouest semble presque tout à fait indépendant de l'Espagne, avec laquelle il est en contact par l'intermédiaire des seuls départements des Pyrénées-Orientales et de la Haute-Garonne. Par contre, dans l'un comme dans l'autre groupe on relève l'existence de départements côtiers parmi lesquels l'on note en particulier les départements situés à l'embouchure du Rhône, de la Gironde et de la Seine. La Loire-Inférieure à l'embouchure de la Loire complète cette série. Il est même à remarquer que, à l'embouchure de la Seine et de la Gironde, en regard du département riche en myopes, lequel département possède les villes les plus peuplées : Rouen et le Havre, ou Bordeaux, s'en trouve un autre où les myopes sont relativement peu nombreux : l'Eure d'une part, la Charente-Inférieure de l'autre.

Quant aux départements les plus pauvres en myopes, il constituent : 1° dans l'Ouest, un groupe en Bretagne : (86) Morbihan, (81) Ille-et-Vilaine, (59) Mayenne, soit *trois* départements ;

2° Dans l'est, un groupe presque symétrique du précédent : (76) Haut-Rhin, (76 *bis*) Côte-d'Or, (82) Haute-Saône, soit aussi *trois* départements ;

3° Dans le Sud-Est, un groupe plus nombreux occupant le bassin du Rhône : (80) Isère, (79) Ardèche, (70) Ain, (70 *bis*) Hautes-Alpes, (69) Var, (66) Basses-Alpes, (63) Savoie, (61) Drôme ; on peut y ajouter la Corse (87), au total *neuf* départements.

4° Les autres départements de la même série pour la plupart forment une région qui, limitrophe des départements du Sud-Est, s'étale dans le Centre de la France, descendant dans les bassins de la Loire et de la Garonne ; ce sont : (85) Cantal, (84) Vienne, (76 *ter*) Lot, (73) Dordogne, (72) Allier, (68) Loir-et-Cher, (67) Loire, (65) Charente-Inférieure, (63) Indre, (62) Aveyron, (61) Drôme, (60) Haute-Loire, soit *douze* départements.

5° Enfin l'on trouve englobés dans les groupes de départements riches en myopes, au Nord : (57) l'Eure et (74) l'Aisne, au Sud-Ouest, (75) le Gers et (83) l'Ariège,

Les départements où la proportion des myopes reste moyenne se rencontrent surtout dans le bassin de la Seine, de la basse Loire et de la Saône. Par suite, ils contribuent à donner à la moitié Nord de la France relativement à la moitié Sud une proportion plus élevée de myopes.

Digitized by Google

II

Comparaison de la répartition géographique de la myopie dans les périodes de 1837 *à* 1849 *et de* 1887, 1888, 1889. *Modifications survenues.*

Sur la carte II j'ai inscrit pour chaque département la proportion des myopes sur 100,000 conscrits examinés telle qu'elle a été établie par Devot et Boudin, et telle que je l'ai à mon tour calculée. Or, cette carte montre, d'après les auteurs précédents, que les départements les plus pauvres en myopes pouvaient, dans la période 1837 à 1849, être rangés en trois groupes, le département des Landes mis à part :

1° A l'ouest, les départements : du Finistère, Morbihan, Côtes-du-Nord, Ille-et-Vilaine, Mayenne, Manche et Calvados ;

2° A l'est : la Meurthe, Moselle, Bas-Rhin, Haute-Saône, Doubs ;

3° Au centre : Loiret, Indre-et-Loire, Indre, Cher, Nièvre, Allier, Creuse, Corrèze, Puy-de-Dôme, Haute-Loire, Cantal, Lot, Rhône.

Ces trois groupes, sauf celui de l'est, se retrouvent plus ou moins à l'état de vestiges sur la carte II qui indique la répartition actuelle des départements en trois groupes suivant la proportion forte, moyenne ou faible des conscrits myopes. Or, sur cette carte l'on relève tout particulièrement le groupe des départements peu myopes du sud-est, groupe qui ne ressort pas dans l'ancienne répartition.

Il suffit de reste de jeter un coup d'œil sur la carte III pour saisir les modifications survenues dans la proportion des myopes des divers départements, suivant que l'on envisage la période de 1837 à 1849 ou celle de 1887 à 1889.

La fréquence de la myopie est restée stationnaire dans 11 départements : Morbihan, Ille-et-Vilaine, Mayenne, Sarthe, Jura, Drôme, Bouches-du-Rhône, Hérault, Lozère, Haute-Loire, Corse.

Elle a diminué dans 28 : Aisne, Marne, Aube, Haute-Marne, Côte-d'Or, Haute-Saône, Haut-Rhin, Ain, Isère, Hautes-Alpes, Var, Ardèche, Loire, Aveyron, Cantal, Gers, Lot-et-Garonne, Dordogne, Haute-Vienne, Charente, Charente-Inférieure, Vienne, Deux-Sèvres, Loir-et-Cher, Eure, Orne, Ariège.

Elle s'est accrue dans 45 : Nord, Ardennes, Meuse, Meurthe-et Moselle, Vosges, Doubs, Pas-de-Calais, Somme, Seine-Inférieure, Oise, Seine-et-Oise, Seine, Seine-et-Marne, Eure-et-Loir, Loiret, Yonne, Loire-Inférieure, Vendée, Maine-et-Loire, Indre-et-Loire, Indre, Cher, Nièvre, Saône-et-Loire, Rhône, Allier, Creuse, Puy-de-Dôme, Corrèze, Lot, Tarn-et-Garonne, Tarn, Aude, Pyrénées-

Digitized by Google

Orientales, Haute-Garonne, Hautes-Pyrénées, Basses-Pyrénées, Landes, Gironde, Finistère, Côtes-du-Nord, Manche, Calvados, Gard, Vaucluse.

Les Alpes-Maritimes, la Savoie et la Haute-Savoie ne figurent naturellement pas dans les recherches de Devot et Boudin.

Carte III.

Modifications survenues dans la fréquence de la myopie; myopie stationnaire, le département est laissé en blanc; myopie en décroissance, la carte est pointillée; myopie en augmentation, elle est couverte de traits. Les nombres indiquent le rapport qui existe entre la proportion des myopes pendant les deux périodes.

En résumé, il est à noter que la proportion des myopes s'est élevée :

1° Dans les départements limitrophes des frontières suisse, allemande et belge (sauf Jura, Haut-Rhin, et Aisne);

Digitized by Google

2° Dans les départements du littoral de la Manche et de l'Océan (sauf Eure, Ille-et-Vilaine, Morbihan, Vendée);

3° Dans les départements de la frontière espagnole, l'Ariège excepté;

4° Dans la plupart des départements du bassin de la Loire et un certain nombre de ceux de la Seine.

La moitié sud de la France est relativement beaucoup plus favorisée que la moitié nord; en particulier, dans le bassin du Rhône, on relève une diminution de la myopie chez les conscrits des départements qui longent l'ancienne frontière italienne.

La proportion dont s'est accru le nombre des myopes est de :

1.	Indre-et-Loire	13.43	24.	Pyrénées-Orientales	2.23
2.	Landes	8.55	25.	Indre	2
3.	Côtes-du-Nord	5.92	—	Rhône	2
4.	Finistère	5.84	—	Vaucluse	2
5.	Gard	5.48	28.	Creuse	1.93
6.	Manche	5.43	29.	Seine	1.91
7.	Corrèze	4.83	30.	Haute-Garonne	1.90
8.	Meurthe-et-Moselle	4.24	31.	Aude	1.84
9.	Doubs	4	32.	Seine-et-Marne	1.69
10.	Cher	3.70	33.	Seine-et-Oise	1.66
11.	Tarn	3.54	—	Eure-et-Loir	1.66
12.	Oise	3.48	35.	Vosges	1.61
13.	Nièvre	3.32	36.	Basses-Pyrénées	1.42
14.	Loire-Inférieure	3.21	37.	Yonne	1.36
15.	Nord	3.18	38.	Lot	1.26
16.	Ardennes	2.95	39.	Seine-Inférieure	1.23
17.	Meuse	2.73	40.	Allier	1.21
18.	Puy-de-Dôme	2.66	41.	Maine-et-Loire	1.18
19.	Calvados	2.62	42.	Hautes-Pyrénées	1.16
20.	Loiret	2.57	43.	Saône-et-Loire	1.15
21.	Vendée	2.55	44.	Tarn-et-Garonne	1.14
22.	Gironde	2.52	45.	Pas-de-Calais	1.11
23.	Somme	2.35			

La proportion dont a diminué le nombre des myopes est de :

1.	Loir-et-Cher	3.14	15.	Marne	1.55
2.	Vienne	2.97	16.	Lot-et-Garonne	1.52
3.	Var	2.74	17.	Aveyron	1.47
4.	Basses-Alpes	2.37	18.	Ain	1.42
5.	Ariège	2	—	Charente-Inférieure	1.42
—	Gers	2	20.	Loire	1.33
7.	Hautes-Alpes	1.87	21.	Haute-Vienne	1.30
8.	Isère	1.82	22.	Dordogne	1.27
9.	Côte-d'Or	1.68	23.	Haute-Marne	1.22
10.	Charente	1.65	—	Orne	1.22
11.	Aisne	1.61	25.	Haute-Saône	1.13
—	Ardèche	1.61	26.	Cantal	1.10
—	Haut-Rhin	1.61	27.	Deux-Sèvres	1.04
14.	Eure	1.60	28.	Aube	1.03

Digitized by Google

III

Des causes qui influent sur la répartition géographique de la myopie en France.

1° *Influence de la race.* Cherchant à expliquer pourquoi la proportion des myopes variait d'un département à l'autre, Boudin disait : « Nous croyons ici beaucoup plutôt à une influence de race qu'à une influence géographique proprement dite. » Cette opinion se trouve vérifiée par mes recherches.

Pour bien établir les rapports qui existent entre la fréquence de la myopie dans les diverses zones précédemment signalées et les races de leurs habitants, il convient d'étudier comparativement la carte II et la carte ethnographique de la France, telle que l'a construite M. Lagneau[1]. Du reste, ce que cet auteur écrivait en 1879 d'après les données fournies par Devot et Boudin peut être transcrit ici sans qu'il y ait rien d'essentiel à y changer.

« Sauf quelques exceptions, d'une manière générale, la myopie paraît beaucoup plus fréquente dans la partie de la France située au sud de la Durance, du Tarn et de la Gironde, vaste région jadis principalement occupée par les descendants des Ligures et par les Aquitains de race ibérienne, que dans les régions plus septentrionales anciennement habitées par les Celtes. Sans donner autant de myopes que les départements du midi et en particulier du sud-est, à la Gaule Belgique, jadis peuplée en partie de Belges et de Francks d'origine germanique, et d'une partie de la Normandie, partiellement habitée par les descendants de Scandinaves, correspond un groupe de départements qui compteront plus de myopes que la plupart de ceux du centre et surtout du nord-ouest de la France, ayant jadis fait partie de la Celtique.

« Si dans chacune des régions du nord-ouest, du centre, du nord-est et du midi principalement habitées par des descendants de Celtes, de Belges-Normands et d'Aquitains-Ligures, on réunit la plupart des départements présentant une certaine uniformité dans la proportion des exemptés pour myopie, ou se trouvant plus ou moins à proximité les uns des autres dans la série statistique des exemptions pour cette infirmité, on reconnaît que sur 100,000 examinés la moyenne est de 151 myopes dans les départements armorico-bretons du nord-ouest principalement peuplés de Celtes, de 189 dans les départements celtiques du centre, de 391 dans

1. *Dict.* de Dechambre, Art. FRANCE, 4e série, t. V, p. 26.

Digitized by Google

ceux belges-normands du nord-est, et de 517 dans ceux aquitains-ligures du midi. On peut remarquer également que le département des Landes pour les exemptions pour myopie, de même que pour les exemptions pour défaut de taille, diffère beaucoup des départements limitrophes, et au contraire se rapproche des départements armorico-bretons et celtiques du centre; il compte 149 exemptions pour myopie sur 100,000 examinés.

« Bornons-nous à remarquer que d'une manière générale il semble que les descendants des anciens Celtes présentent moins de myopes que les descendants des anciens Belges et Germains, et surtout que ceux des anciens Aquitains et Ligures[1]. »

Je n'ai pas retrouvé la faible proportion de myopes signalée plus haut dans le département des Landes, qui compte actuellement 1,275 myopes au lieu de 149 pour 100,000 et qui vient le troisième entre la Gironde et le Tarn, reprenant ainsi sa place naturelle dans le groupe des départements aquitains-ligures riches en myopes.

Par ailleurs, comme le démontre le tableau suivant, le classement établi par M. Lagneau entre les quatre groupes de départements 1° armorico-bretons du nord-ouest, 2° celtiques du centre, 3° belges-normands du nord-est, 4° aquitains-ligures du midi, mérite d'être conservé (dans les colonnes A sont inscrits les chiffres fournis par Devot, dans les colonnes B ceux de ma statistique).

Départements armorico-bretons du nord-ouest.

	A	B
Côtes-du-Nord..	59	350
Finistère.....	97	567
Morbihan.....	113	107
Ille-et-Vilaine..	169	168
Calvados.....	175	460
Manche.....	193	1048
Mayenne.....	253	288
Moyenne...	151	427

Départements celtiques du centre.

	A	B
Indre-et-Loire..	51	685
Cher.....	91	337
Corrèze.....	106	512
Indre.....	131	271
Puy-de-Dôme ..	134	357
Lot.....	158	200
Loiret.....	181	466
Cantal.....	183	111
Allier.....	185	225
Creuse.....	227	440
Nièvre.....	249	828
Haute-Loire....	251	277
Rhône.....	251	503
Moyenne...	169	434

1. *Dict.* de Dechambre, Art. FRANCE, 4e série, t. V, p. 85.

Digitized by Google

Départements belges-normands du nord-est.	A	B	*Départements aquitains-ligures du midi.*	A	B
Seine-et-Marne.	260	440	Gard.....	262	1477
Meuse.....	265	724	Ariège.....	274	133
Pas-de-Calais..	274	305	Basses-Pyrénées.	314	447
Somme.....	277	653	Hautes-Pyrénées	376	433
Nord	285	906	Pyrénées-Or^{tes}...	394	880
Eure-et-Loir...	287	461	Gers	416	206
Oise.....	303	1056	Hérault.....	417	442
Seine-et-Oise...	324	539	Haute-Garonne.	454	866
Ardennes.....	333	985	Aude.....	477	880
Aisne.....	348	215	Gironde.....	548	1384
Orne	440	359	Lot-et-Garonne.	608	400
Eure	468	292	Vaucluse	620	300
Seine.....	481	919	Basses-Alpes....	633	266
Haute-Marne...	663	820	Tarn-et-Garonne	641	711
Seine-Infér^{re}...	566	472	B^{ches}-du-Rhône..	1181	1108
Aube.....	701	680			
Moyenne....	391	614	Moyenne....	507	661

Indépendamment de l'influence exercée par la race telle qu'elle résulte actuellement de la fusion dans telle et telle région des anciens peuples qui tour à tour l'ont envahie et se sont mutuellement refoulés dans des zones propres, il m'a paru intéressant de rechercher si l'immigration contemporaine des peuples voisins joue un rôle quelconque dans la question qui m'occupe. A cet effet, les renseignements fournis par M. Levasseur dans son livre : *la Population française*[1] présentent quelque intérêt.

« Le nombre des étrangers a constamment augmenté en France. Il était de 380,831 en 1851, premier recensement qui constate le fait ; de 635,495 en 1866 avant les pertes de l'Alsace-Lorraine et de 1,126,531 en 1886.

« Le rapport du nombre des étrangers à la population totale a été successivement :

En 1851.....	1.06	p. 100	En 1876.....	2.17	p. 100
1861.....	2.33	—	1881.....	2.67	—
1860.....	1.67	—	1886.....	2.97	—
1872.....	2.03	—			

« Le nombre des individus d'origine étrangère qui avaient été naturalisés Français était en outre de 103,886 en 1886. Il a presque décuplé depuis 1851, où il n'était que de 13,525, et même depuis 1872, ou il n'était que de 15,303. La naturalisation des Alsaciens-Lorrains a une part considérable dans ce rapide accroissement. »

1. T. I, pp. 342 et 346.

Digitized by Google

Sans doute il est bien difficile d'établir quel rôle peut jouer l'immigration étrangère comme facteur de la myopie; toutefois, son influence ne saurait être niée *a priori*. Le compte rendu du recrutement, en effet, relève :

Classe de 1887	3,553 fils d'étrangers	sur	316,090 conscrits,	plus	de	11 p.	1,000
— 1888	4,116	—	308,245	—		13	—
— 1889	4,459	—	295,707	—		15	—

La proportion de ces fils d'étrangers, bien que tous sans doute n'aient pas été examinés, est cependant suffisante, étant donné surtout qu'elle progresse, pour qu'on ne la néglige pas. De plus, il convient de faire ressortir que ce sont les départements frontières qui comptent le plus d'étrangers et qu'en général ce sont eux aussi où le nombre des myopes a le plus augmenté.

Parmi ces étrangers, les Belges, les plus nombreux en 1886, se trouvent dans la région du Nord, dans les départements riches en myopes. On en comptait plus de 10,000 dans le Nord, Pas-de-Calais, Ardennes, Oise; plus de 1,000 dans la Seine-Inférieure, Aisne, Seine, Seine-et-Oise, Seine-et-Marne, Marne, Meuse, Meurthe-et-Moselle.

Les Allemands se rencontrent surtout dans l'Est, également dans les départements où la myopie est fréquente. On en comptait en 1886 plus de 10,000 dans Meurthe-et-Moselle, plus de 1,000 dans le Haut-Rhin, Vosges, Marne, Meuse, Nord, et dans un département maritime, la Seine-Inférieure. On les signale du reste dans les ports, en particulier sur le littoral de la Méditerranée, enfin dans le Rhône.

Les Suisses se cantonnent à l'est dans le Haut-Rhin, Doubs, Haute-Savoie et Rhône et à Paris.

En regard de cette immigration, qui peut être accusée de favoriser le développement de la myopie, il convient de placer l'immigration italienne, à laquelle pareil reproche ne saurait être adressé. Les Italiens occupent surtout la vallée du Rhône, précisément l'une des régions favorisées par sa faible proportion de myopes. Sans doute on recensait en 1886 plus de 10,000 Italiens dans le département des Bouches-du-Rhône, qui vient le cinquième sur la liste du tableau I; mais ils étaient aussi nombreux dans les Alpes-Maritimes, qui a le numéro 38, dans le Var, qui est le 69e, dans la Corse, qui clôt la liste. On en comptait plus de 1,000 dans le Gard, qui est très chargé de myopes, comme dans l'Hérault, Vaucluse, Basses et Hautes-Alpes, Savoie et Haute-Savoie, Isère, Rhône, Loire, Ain, Jura, Saône-et-Loire, Doubs, Haut-Rhin, Côte-d'Or, Haute-Marne, Meuse, Seine, Aisne, Pas-de-Calais, tous dépar-

Digitized by Google

tements qui, sauf quelques-uns des derniers, ne fournissent pas une proportion élevée de myopes.

Les Espagnols dépassaient en 1886 le chiffre de 10,000 dans les deux départements des Basses-Pyrénées et des Pyrénées-Orientales. On en relevait plus de 1,000 dans la Gironde, Lot-et-Garonne, Gers, Hautes-Pyrénées, Haute-Garonne, Aude, Hérault, Bouches-du-Rhône. Au total, ils occupent le groupe des départements du Sud, pour la plupart riches en myopes.

Enfin, il est à noter que, sauf dans les départements du Nord, Pas-de-Calais et Seine-Inférieure, où en 1886 leur nombre dépassait 1,000, les Anglais ne forment nulle part de colonies nombreuses, sauf dans les Alpes-Maritimes, où, comme du reste les autres nationalités, ils constituent surtout une population de passage qui ne saurait nous intéresser.

2° *Influence des milieux urbain et rural.* — La pathogénie de la myopie ne se résume pas uniquement dans une question de race. La race donne la myopie héréditaire ou plus exactement peut-être pour beaucoup d'individus la prédisposition à la myopie, prédisposition que viendront inciter des causes multiples. Or, à ce dernier point de vue, il m'a paru intéressant de rechercher tout d'abord si les statistiques permettaient d'établir un rapport quelconque entre la fréquence de la myopie telle que je l'ai calculée pour chaque département d'une part et de l'autre le rapport de la population rurale à la population urbaine, tel que le donne la carte publiée par M. Levasseur[1]. Autrement dire, quelle est l'influence comparée des milieux urbain et rural sur la fréquence de la myopie, milieux qui peuvent agir surtout en raison du genre de vie qu'ils imposent? Dans l'une la vision rapprochée, dans l'autre la vision à longue distance peuvent, dans une certaine mesure, être tenues pour la règle.

« C'est généralement, dit M. Levasseur[2], dans les régions industrielles et commerciales que se trouve la plus forte proportion de population urbaine. Les grandes villes, comme Paris, Lille, Reims, Rouen et le Havre, Bordeaux, Toulouse, Marseille, Lyon, Saint-Étienne, élèvent leur département dans les premiers rangs sous ce rapport.

« Toute la côte de la Méditerranée a, en général, beaucoup de population urbaine, parce que les communes y sont importantes et les habitations agglomérées. A l'autre extrémité se placent les régions tout agricoles du massif central, des Alpes, des Landes, du Poitou, de la Bourgogne et de la Bretagne. »

1. *Loco citato*, p. 329.
2. *Id.*, p. 326.

Digitized by Google

La carte de M. Levasseur met bien sous les yeux ces particularités, et si on la rapproche de la carte précédemment donnée qui montre la répartition géographique de la myopie (carte II), l'on sera frappé de leurs points de contact, en particulier dans les régions du Nord et du Sud, dans les départements de la Gironde, de la Seine-Inférieure, du Rhône... Sans doute on relève de nombreuses discordances. Ainsi les Landes et la Manche, qui dans les classements pour la myopie ont les numéros 3 et 7, fournissent une proportion de citadins comprise entre 15 et 33 p. 100 pour le premier, inférieur à 15 p. 100 pour le second. D'une façon générale cependant, l'on est en droit de dire la myopie plus fréquente dans les régions où le coefficient de la population urbaine est élevé, la myopie plus rare quand ce coefficient s'abaisse.

3° *Influence de l'instruction.* — Les statistiques établies après les opérations des conseils de revision classent les conscrits au point de vue de leur degré d'instruction en six catégories :

1° Ne sachant ni lire ni écrire;

2° Sachant lire seulement;

3° Sachant lire et écrire;

4° Ayant une instruction primaire plus développée;

5° Ayant obtenu le diplôme ou le brevet institués par la loi du 21 juin 1865;

6° Bacheliers ès-lettres, bacheliers ès-sciences.

En considérant comme lettrés les seuls conscrits qui rentraient dans les trois dernières catégories, j'ai pu dans le tableau I mettre pour chaque département la proportion des lettrés en regard de la proportion des myopes sur 100,000 examinés; et, en regard du classement des départements d'après le nombre (progression décroissante) des jeunes gens myopes, j'ai inscrit le classement similaire d'après le degré d'instruction des mêmes conscrits. Or, à première vue l'on jugera du désaccord presque complet qui existe entre les deux classements; ce serait toutefois aller trop loin que de vouloir trouver dans cette discordance un argument contre la réalité des progrés de la myopie dite scolaire. Il conviendrait, avant de porter un pareil jugement, de réclamer des données statistiques plus précises permettant de comparer au point de vue de leur degré d'instruction les conscrits myopes et ceux qui ne le sont pas.

IV

Des causes qui ont modifié la répartition géographique de la myopie en France.

Tandis que Boudin signale pour la période de 1831 à 1853 une tendance à la diminution de la proportion des myopes en France

Digitized by Google

d'après les comptes rendus du recrutement, j'ai établi ailleurs que les mêmes statistiques, complétées par les statistiques médicales de l'armée, relevaient au contraire pour 1880 à 1889 une progression ascendante des conscrits myopes impropres au service militaire. Cette dernière particularité mérite d'être rapprochée des données fournies au chapitre II sur les modifications survenues dans chacun des départements pendant le laps de temps écoulé entre les deux périodes qui ont été étudiées. Malheureusement les causes susceptibles d'expliquer ces faits ont échappé à mes recherches. Ni les changements apportés dans la race par le fait de l'immigration étrangère contemporaine, ni les conditions nouvelles que créent pour un plus grand nombre l'abandon des campagnes et la vie dans les villes, ni même les progrès de l'instruction ne peuvent avec la seule autorité des statistiques que j'ai compulsées rendre compte de la fréquence relative plus grande de la myopie.

Du reste, comment expliquer avec leurs seules données que la proportion des myopes reste stationnaire, qu'elle rétrocède même dans un certain nombre de départements? Pour que ces questions fussent élucidées, il faudrait que l'une des bases des statistiques actuelles fût modifiée. Au lieu de centraliser les renseignements par départements, il importerait de les grouper par cantons, ce qui permettrait d'établir des rapports plus précis entre les conscrits examinés et les conditions diverses du milieu qui a réagi sur eux.

Il est encore d'autres raisons qui imposent une certaine réserve lorsque l'on veut comparer les données actuelles de la statistique du recrutement avec celles qu'elle fournit pour la période de 1837 à 1849. A cette époque, toute la classe ne subissait pas la revision; dans son article Recrutement du *Dictionnaire encyclopédique*, Elie évalue à 631 pour 1,000 seulement le nombre des hommes qui étaient vus par le conseil. La proportion pouvait même être plus faible dans les départements à bon recrutement où les opérations cessaient dès que le chiffre des recrues exigé était atteint. Par contre, dans d'autres départements on épuisait la liste sans toujours pouvoir trouver les contingents demandés. D'ailleurs, parmi les hommes qui se présentaient à la revision un certain nombre échappaient plus ou moins à la visite médicale, en particulier au point de vue de la myopie; ainsi : les exemptés pour causes légales (aînés d'orphelins, fils de veuves), les exemptés pour défaut de taille, ou pour infirmités évidentes autres qu'une affection oculaire. De tout cela il découle que les chiffres donnés par Devot et Boudin n'ont qu'une valeur relative, suffisante toutefois pour fournir une idée générale assez bonne de la répartition géographique de la myopie en France à cette

Digitized by Google

époque. De ceci je ne veux d'autre preuve que la concordance qui existe entre les moyennes établies par mes devanciers et les miennes dans les tableaux 1 et 3. Du reste, les statistiques actuelles sont passibles, elles aussi, de quelque reproche au point de vue spécial qui nous occupe. En effet, si l'examen médical porte sur toute la classe, certaines exemptions s'imposent encore sans examen complet, d'où une source d'erreurs; de plus un nombre relativement élevé de myopes pour une raison ou une autre ne sont pas arrêtés par la revision et sont réformés seulement à leur arrivée au corps.

Pour ces motifs il me paraît sage de ne pas demander à ces statistiques plus qu'elles ne peuvent donner, et en particulier elles ne peuvent élucider les causes des modifications survenues dans la répartition géographique de la myopie en France.

M. Gorecki, secrétaire général, dépouille la correspondance, qui comprend : 1° une lettre de remerciements de M. Reid de Glasgow, nommé membre correspondant étranger; 2° une lettre de M. Galezowski demandant le titre de membre honoraire de la Société.

M. Gorecki, secrétaire général : **Compte rendu des travaux de la société en 1891.**

Messieurs et chers collègues,

Pour la troisième et dernière fois j'ai l'honneur et le plaisir de vous exposer le compte rendu de nos travaux pendant l'année qui vient de s'écouler. Les neuf séances que nous avons tenues et qui paraissent désormais devoir constituer le chiffre normal de nos réunions ont été remarquablement bien remplies. Jamais notre ordre du jour n'a pu être épuisé et votre secrétaire général avait parfois quelque peine à faire admettre à ses collègues, inscrits souvent depuis trois mois pour une communication, que leur tour n'était pas encore venu. Et à ce sujet, afin de faciliter la tâche de notre président et de mon successeur, permettez-moi d'exprimer le vœu que ceux d'entre nous qui, ayant à présenter des malades, obtiennent de parler les premiers n'abusent pas de cette faveur et se bornent à donner les explications les plus succinctes au sujet de leur cas, réservant leur communication proprement dite pour être exposée à son tour régulier. En procédant ainsi, on épargnera à mon successeur des réclamations qui, ne nous en plaignons pas trop, ne sont le fait que de la pléthore et de la surabondance de vitalité de notre société.

La variété et le nombre des communications qui nous ont été faites ne l'ont cédé en rien à l'intérêt et à l'ampleur de quelques-

Digitized by Google

unes d'entre elles. Un certain nombre de questions de première importance sont ainsi destinées à revenir périodiquement à l'ordre du jour de nos sociétés savantes.

Chaque fois on les reprend sur de nouvelles bases en profitant des progrès, des moyens de recherche nouveaux, des découvertes réalisées dans les sciences connexes, tout échelon gravi dans l'une d'elles devant permettre à son tour un nouveau progrès dans les autres connaissances humaines.

Au nombre de ces questions primordiales qui ressortent de l'ophtalmologie se trouve celle de l'ophtalmie sympathique qui, à la fin de l'an dernier, avait déjà donné lieu à d'intéressantes et utiles discussions qui ont continué cette année.

M. Gillet de Grandmont, depuis vingt ans, ne pratique plus l'énucléation proprement dite que pour les tumeurs; comme prophylaxie de la sympathie, il donne la préférence à l'ablation du segment antérieur de l'œil, procédé qui, entre autres, a l'avantage de donner un meilleur moignon pour l'adaptation d'une pièce artificielle.

Les examens que M. *Poncet*, de Cluny, a faits de six bulbes énucléés pour ophtalmie sympathique ne lui ont permis de retrouver aucun microbe susceptible d'être la cause de cette affection.

Pour M. *Guttierez-Ponce*, ce n'est pas une raison de conclure que cette affection n'est pas microbienne, ce défaut de constatation pouvant tenir à l'imperfection de nos procédés de recherche. Il estime d'autre part que les injections intra-oculaires de sublimé agissent en produisant une sorte de thrombose qui oblitérerait les voies lymphatiques de l'œil.

M. *Vignes* fait des réserves au sujet de ces injections et estime, en outre, qu'en l'état actuel de nos connaissances l'énucléation, qui est la méthode la plus sûre, ne doit pas être encore abandonnée. Quant à la *résection* du nerf optique, elle doit être réservée aux cas où l'énucléation est refusée par l'intéressé.

M. *Valude*, tout en ayant obtenu un beau succès par la résection optique, lui préfère encore l'énucléation, les essais d'injections extra-oculaires ne lui ayant pas donné de bons résultats. Il estime toutefois que nous ne devons pas plus les abandonner complètement que nous ne devons renoncer aux frictions mercurielles.

M. *Galezowski* accuse les injections intra-oculaires de sublimé, dont il a néanmoins constaté les bons effets au début, d'être consécutivement une cause d'inflammation de l'œil. Il ne croit pas non plus à la migration microbienne le long de la gaine du nerf optique, d'une part parce que le chiasma n'est jamais pris, d'autre part

Digitized by Google

parce qu'il est excessivement rare que l'ophtalmie sympathique se montre sous forme de névrite optique.

M. *Abadie*, résumant l'état actuel de son opinion, reconnaît que l'énucléation est encore applicable aux yeux absolument perdus, aux moignons difformes, douloureux, sans perception lumineuse résultant de traumatismes anciens; mais qu'au contraire, si la désorganisation n'est encore ni assez ancienne ni assez complète pour enlever tout espoir, au lieu d'énucléer l'œil, il faut essayer les injections intra-oculaires et y revenir plusieurs fois.

M. *Gorecki* partage absolument cet avis; il insiste sur la rareté de l'ophtalmie sympathique sous forme de névrite. Pour les cas les plus communs résultant d'irido-choroïdite, pour ceux d'origine non traumatique ou du moins sans plaie pénétrante, il est nécessaire de recourir à l'énucléation aidée au besoin du traitement hydrargyrique.

M. *Trousseau* rapporte un cas d'ophtalmie sympathique survenu malgré la résection du nerf optique.

Une discussion a lieu à ce sujet entre MM. Meyer et de Wecker. Ce dernier estime que, dans le cas de M. Trousseau, l'opération a été faite trop tard; en somme, sans abandonner absolument l'énucléation, M. de Wecker réserve à la résection certaines indications spéciales.

D'après ce court résumé de cette grande et importante discussion, quelques esprits chagrins pourraient être tentés de conclure que les expériences provoquées par M. Abadie n'ont donné qu'une déception. Cela n'est pas mon sentiment; sans doute la bataille n'est pas gagnée, mais la lutte est engagée, et, si le résultat n'apparaît pas encore nettement, c'est que la nature ne se laisse arracher ses modes d'action qu'à force de patience et de persévérance, qualités qui ne manquent pas heureusement à ceux d'entre vous qui, courageusement, ont entrepris cette lutte.

Mais les grandes discussions ayant trait à l'ophtalmie sympathique et à la myopie n'ont fait aucun tort à la besogne que j'appellerai courante, et nous avons reçu une foule de communications qui par leur continuité feront de nos observations une précieuse source d'informations.

Parmi les affections congénitales, je signalerai le cas d'*anophtalmie congénitale* présenté par M. Despagnet, celui de *ptosis congénital* de M. Gillet de Grandmont et le *colobome de l'iris et de la choroïdite* de M. Duboys de la Vigerie.

Les *maladies de la conjonctive* ont été étudiées à deux points de vue différents par M. Poncet et par M. Mutermilch, qui tous deux sont devenus nos membres correspondants. Mutermilch a émis cette opinion originale que les altérations épithéliales sont

Digitized by Google

les vraies lésions typiques du trachome et que la granulation ne constitue qu'un épiphénomène.

Le *traitement des granulations par la brosse* continue à donner des succès entre les mains de MM. *Abadie, Darier, Gorecki.* M. *Chevallereau* se contente de deux frictions par semaine faites avec une compresse rude. M. *Vignes* continue à employer le massage à la poudre borique des masses granuleuses.

MM. *Valude* et *Despagnet* n'ont qu'une bien faible confiance dans ce nouveau moyen; c'est à la clinique de trancher le débat dans cette question essentiellement de pratique journalière.

Les *maladies de la cornée* ont donné lieu à de nombreux travaux : *kératite goutteuse* par M. *Chevallereau*; *kératite strumeuse*, effet du remède de Koch par M. *Sulzer*, ce remède n'ayant pas mieux réussi en ophtalmologie que dans la tuberculose ordinaire; *kératite herpétique d'influenza*, par M. *Galezowski; plaque épithéliale hyperplasique de la cornée*, par M. *Dubois de la Vigerie*; épithélioma du limbe scléro-cornéen par M. Valude.

M. Trousseau nous a présenté un cas rare et intéressant de *fluxion périodique de la glande lacrymale.* Chez la malade qu'il a observée, et sous diverses influences il se produisait une gêne et un gonflement au niveau de la glande lacrymale gauche, puis tout se terminait par un jet chaud et limpide qui s'échappait entre les paupières; MM. *de Wecker* et *Masselon* nous ont montré la photographie de *tumeurs symétriques des glandes lacrymales et des parotides.*

M. *Kalt*, étudiant les *causes d'insuccès dans l'avancement capsulaire* conseille : 1° de bien dénuder au voisinage de la cornée, à la limite exacte du limbe scléro-cornéen; 2° de dégager largement la capsule; 3° de tenir compte de sa rigidité. M. *de Wecker* y ajoute quelques avis pratiques. Il estime que l'avancement capsulaire combiné avec la section du muscle antagoniste peut remédier à des strabismes considérables atteignant 50 et même 70°.

M. *Gillet de Grandmont* nous a montré un cas d'iritis syphilitique ressemblant à une tuberculose irienne au point de vue des symptômes objectifs généralement admis.

Les affections rhumatismales de l'œil et de la capsule de Tenon ont donné lieu aux communications suivantes : *périnévrite optique et scléro-choroïdite rhumatismales*, par M. *Parinaud; capsulotomie et capsulo-ectomie*, par M. *Dransart; capsulotomie pour ophtalmoplégie et névrite optique par tenonite rhumatismale*, par M. *Dehenne; tenonite*, par M. *Sedan.*

La discussion qui a suivi ces communications n'a pas réussi à mettre bien en évidence ce qu'il y a encore d'obscur dans l'étiologie et la pathogénie de ces affections qui offrent encore aux cher-

Digitized by Google

cheurs un champ d'investigation ouvert par M. *Parinaud* en 1884 par un travail sur les affections rhumatismales de l'œil.

M. Chibret a appliqué *l'aspiration à l'extraction d'un cysticerque du corps vitré;* M. *Martin* nous a envoyé un très bon travail sur la cataracte de Morgagni, et M. *Santos Fernandez* des observations touchant l'amblyopie alcoolique à Cuba.

La compression exercée sur le chiasma optique par l'augmentation du corps pituitaire dans l'*acromégalie* explique pourquoi on trouve dans cette singulière affection des altérations de la vision qui vont jusqu'à la névrite optique (*Parinaud*) ou l'*atrophie* avec *symptômes tabétiques et hémianopsie bilatérale*, comme l'a observé M. *Debierre* dans l'intéressante observation qu'il nous a rapportée.

Un autre cas d'hémianopsie temporale bilatérale observé à la Salpêtrière chez une jeune hystérique de 22 ans par M. *Kœnig*, qui a en outre analysé quarante autres observations du même genre, vient à l'appui de la semi-décussation des fibres optiques au niveau du chiasma.

Dans son livre, qui sera précieux à consulter, M. Javal a réuni les mémoires d'ophtalmométrie comprenant les originaux des travaux qui ont été effectués avec son instrument.

L'importante communication de M. *Nimier* sur la myopie chez les candidats aux écoles militaires a provoqué une discussion qui n'est pas encore terminée et dont je m'abstiendrai de vous entretenir, une commission ayant été nommée et son rapport n'étant pas encore déposé.

M. Nimier, en une seule année a observé 222 myopes, dont 153 parmi les candidats aux écoles militaires et 91 parmi les engagés volontaires de même âge et de même condition. Cette statistique lui a révélé la persistance des conditions hygiéniques défectueuses signalées comme causes de myopie dans les écoles. Les vices de réfraction sont mal corrigés, le plus grand nombre de ces jeunes gens se servent pour la vision de loin comme pour celle de près des mêmes verres choisis par eux-mêmes.

Les élèves qui se préparent aux écoles militaires présentent une myopie en moyenne plus élevée que leurs camarades. Enfin, il y a lieu de demander à l'autorité civile compétente de prendre des mesures destinées à faire cesser ou à améliorer l'état de choses actuel.

A propos de cette discussion, un de nos membres correspondants, M. Vacher, reprenant l'idée prématurément émise par Weber il y a trente-trois ans, a cherché à guérir la myopie progressive au moyen de l'extraction directe et immédiate du cristallin transparent. Rationnelle en théorie, que donnera cette opération

Digitized by Google

lorsqu'elle sera pratiquée sur une vaste échelle, c'est le secret de l'avenir.

Messieurs et chers collègues,

Je n'ai pas besoin d'insister sur les progrès matériels et moraux qu'a réalisés notre Société dont l'utilité s'affirme davantage de jour en jour. La sincérité de nos discussions, le but toujours élevé que nous nous proposions dans l'examen des graves problèmes qui touchent à l'ophtalmologie, le désintéressement personnel et la hauteur de vues à laquelle se placent les collègues qui prennent part à nos débats, sont bien faits pour nous concilier l'estime de ceux qui nous suivent depuis notre fondation. Aussi ne devons-nous pas être surpris de l'empressement que mettent les confrères les plus méritants à demander une place parmi nous.

Cette année, nous avons nommé un membre titulaire, M. Virgile *Caudron*, bien connu de vous tous, et tellement sympathique qu'il a obtenu l'unanimité de nos suffrages. Quatre membres correspondants ont été nommés : MM. *Poncet*, de Cluny, *Truc*, récemment nommé professeur à Montpellier, *Sedan*, de Toulon, *Martin*, de Bordeaux.

Quatre correspondants étrangers ont sollicité et obtenu de faire partie de notre société : MM. Th. *Reid*, de Glasgow, *Mutermilch*, de Varsovie, *Sulzer*, de Genève, et *Santos-Fernandez*, de la Havane. Qu'ils soient les bienvenus parmi nous, nous comptons sur leur zèle pour contribuer à l'intérêt de nos séances par leurs communications.

Notre excellent ancien président M. Chauvel a obtenu l'honorariat, nous espérons néanmoins que son état de santé lui permettra d'assister encore souvent à nos réunions et de nous éclairer de ses lumières et de son esprit si judicieux.

Dans la dernière séance, vous avez voulu récompenser les quelques modestes services que j'ai peut-être pu vous rendre en me faisant le grand honneur de me nommer vice-président. Ce n'est pas sans un certain sentiment de regret que je cesse d'être votre secrétaire général à cause de la cordialité que vous m'avez tous témoignée, des rapports extrêmement amicaux que j'avais avec tous mes collègues, qui me facilitaient singulièrement ma besogne et me manqueront désormais. Toutefois, ces regrets sont bien atténués par la certitude que j'ai de voir ces sentiments bienveillants reportés sur mon successeur. Vous le connaissez, ce n'est pas entre ses mains que périclitera l'œuvre que nous avons fondée. Il a l'activité et la science, je suis persuadé que ni la fermeté ni l'indépendance nécessaires parfois dans ces fonctions ne lui feront défaut.

Digitized by Google

M. Duboys de Lavigerie, trésorier, rend compte de l'état des finances de la Société.

M. Abadie, président sortant.

Mes chers collègues,

Ce sera à la fois un honneur pour ma carrière et un souvenir des plus agréables que d'avoir présidé vos séances pendant l'année qui vient de s'écouler. Si nos discussions ont été quelquefois un peu vives, c'est que nous étions emportés les uns et les autres par l'ardent désir de faire triompher la vérité. Mais elles n'ont jamais cessé d'être courtoises et animées d'un bon esprit confraternel.

Les communications ont été nombreuses et intéressantes et prouvent la vitalité puissante de notre Société. Le nombre des adhérents à notre belle spécialité augmente, cela prouve que son domaine augmente ainsi tous les jours.

Que de questions déjà brillamment résolues, mais combien d'autres restent encore à l'étude !

Que d'affections graves et redoutables nous avons encore à combattre ! Continuons donc à lutter avec énergie, à remuer des idées, à chercher de nouveaux moyens de guérison. N'imitons pas ces esprits qui croient que tout doit finir avec eux. Restons convaincus au contraire que la marche ascendante du progrès ne s'arrête jamais.

Présidence de M. Parent.

M. Parent, président.

Messieurs et chers collègues,

Appelé par vos suffrages à présider vos séances pendant l'année 1892, je commence par m'acquitter d'un devoir bien agréable, celui de vous remercier. J'apprécie hautement l'honneur que vous m'avez fait, tout en avouant que d'autres collègues plus âgés et ayant rendu plus de services à l'ophtalmologie méritaient davantage cet honneur. Comme d'ailleurs la plupart d'entre eux ont été tour à tour mes maîtres bienveillants, j'espère qu'ils ne s'offusqueront pas du choix qui a été fait ; comme vétérans de l'ophtalmologie parisienne, ils peuvent être assurés que, quelle que soit la composition du bureau, ils trouveront toujours ici les égards et le respect qui leur sont dus et que nous serons heureux de leur témoigner.

Digitized by Google

Aussi, messieurs et chers collègues, votre nouveau président espère-t-il que les quelques froissements et difficultés qui se sont produits à la fin de l'année dernière s'effaceront bien vite, et que l'esprit qui animera notre Société sera toujours celui de l'union et de la concorde.

Réunissons-nous ici dans un esprit de bienveillance réciproque et efforçons-nous, par un labeur persévérant et consciencieux, d'accroître encore la valeur des communications qui sont lues et discutées dans notre Société.

Messieurs, je pense que je serai votre fidèle interprète en adressant nos sincères remercîments aux membres du bureau précédent, en particulier à M. Abadie, pour l'exactitude et l'habileté qu'il a montrées comme président, et à M. Gorecki, pour son dévouement aux intérêts de la Société, pendant les quatre années qu'il a été notre secrétaire général.

On procède à l'élection :

1° Commission de vérification des comptes pour 1891 : MM. Meyer, Chevallereau, Dehenne, Kopff et Kalt, rapporteur ;

2° Commission des congés pour 1892 : MM. Gillet de Grandmont, Duboys de Lavigerie, Debierre, rapporteur ;

3° Comité de publication pour 1892 : MM. Valude, Vignes, Belliard.

M. le président déclare vacantes :

1° Une place de membre titulaire ;

2° Deux places de membre correspondant étranger.

M. Chevallereau. **Kyste dermoïde à parois osseuses et à contenu pierreux** (*Présentation du malade*). — H... (François), âgé de 58 ans, domestique, m'est envoyé le 7 décembre dernier aux Quinze-Vingts par mon ami le Dr Laforest, de Choisy-le-Roi.

Cet homme a toujours joui d'une très bonne santé en dehors des douleurs dont il dit souffrir actuellement. Un peu négligé par ses parents, il ne sait à quelle époque faire remonter l'affection dont il se plaint. Il ne croit cependant pas avoir eu cela à sa naissance et il en fait remonter le début vers l'âge de 10 ans. Dès cette époque, une grosseur s'était formée au niveau de la région sourcilière gauche ; vers l'âge de 15 ans, cette tumeur a pris un développement de plus en plus considérable et son œil a commencé à être déjeté en bas. A l'âge de 27 ans, il a été opéré à Bouhans (Haute-Saône) par les Drs Dumay et Richard (d'Autrey). Malheureusement le premier de ces confrères est mort, et le second n'a pu nous donner que des renseignements assez vagues sur l'opération pratiquée à cette époque. Le Dr Dumay pensant à un kyste hydatique a fait une

Digitized by Google

ponction et en a retiré du gravier sans liquide; le malade a mis lui-même dans sa main ce gravier qui avait absolument l'aspect et la consistance du sable de rivière. Après cette intervention, il s'est produit une tuméfaction considérable de la région, puis le 31 décembre 1859, le malade est retourné chez lui et s'est borné à appliquer des compresses. Il y avait alors une suppuration considérable. Les douleurs étaient en même temps fort vives. M. Richard a agrandi l'ouverture, a fait faire des injections dans la cavité qui existait déjà. La suppuration a duré pendant quinze mois, puis une lamelle osseuse d'environ deux centimètres de diamètre s'est détachée, laissant la cavité plus considérable. Depuis cette époque l'ouverture est toujours restée la même et n'a pas changé depuis trente et un ans.

Actuellement, au-dessous de l'arcade sourcilière gauche qui a conservé sa forme et sa place, on trouve un orifice béant de forme à peu près elliptique à grand axe transversal. L'axe horizontal est d'environ 26 millim., l'axe vertical de 17. La profondeur de la cavité assez régulière est de 27 millim. Il y a deux dépressions assez prononcées, l'une en dedans, en arrière et au-dessous de la situation ordinaire du sinus frontal, dans laquelle le stylet s'enfonce de 21 millim.; l'autre beaucoup plus considérable à la partie postérieure, inférieure et interne où le stylet s'enfonce jusqu'à une profondeur de 46 millim., toujours en comptant à partir du rebord de l'arcade sourcilière. Cette dernière dépression est limitée par un orifice à peu près circulaire d'environ 3 à 5 millim. de diamètre, elliptique, à grand axe transversal; on s'attendrait à pouvoir pénétrer par là dans les fosses nasales; cependant le stylet est partout arrêté, le liquide injecté dans cette cavité ne pénètre pas plus loin et, d'autre part, l'air ne passe pas lorsque, faisant fermer la bouche et les narines, on prie le malade de souffler.

La cavité est osseuse dans toute son étendue, sauf au niveau des deux dépressions signalées ci-dessus; ici, les parties molles paraissent exister seules, formant une sorte de tympan, qui se soulève un peu lorsque le malade souffle, la bouche et les narines étant fermées; la sécrétion, accumulée à ce niveau, paraît alors, mais aucune bulle de gaz ne la traverse. La voûte est nettement arrondie et le rebord sourcilier n'offre aucune particularité, sauf une échancrure à l'union des trois quarts internes et du quart externe.

La paroi inférieure est formée par une tablette osseuse mince, à bord antérieur tranchant et formant une concavité dirigée en avant. Ces deux tables osseuses se rejoignent en dehors et en dedans.

Au-dessous de cette table osseuse inférieure se trouve l'œil, situé à environ un centimètre plus bas que l'œil droit. Cet œil est

Digitized by Google

normal comme aspect et comme acuité. Cependant, ce qui se comprend assez, le méridien vertical est myope, tandis que le méridien transversal et les deux méridiens principaux de l'œil droit sont hypermétropes. Tous les mouvements sont intacts. L'orbiculaire des paupières est également intact et en le contractant fortement, le malade arrive à diminuer considérablement l'orifice de sa cavité.

Le malade n'éprouve aucune douleur dans cette région; il se plaint de douleurs multiples, très variables et très mal délimitées, dans les épaules, les bras, les jambes, autant que dans la face; et ces douleurs nous paraissent se rattacher plutôt à un trouble moral qu'à des lésions matérielles.

Deux questions méritent ici d'être discutées; d'abord, la nature de cette dépression ou plutôt de la tumeur qui en a été la cause; en second lieu, l'opportunité d'une intervention quelconque.

La première idée qui vient à l'esprit, en voyant cette vaste dépression limitée en haut et en bas par des parois osseuses, est qu'il s'agit ici d'une dilatation anormale du sinus frontal, mais cette idée ne nous paraît pas soutenable; en effet, cette tumeur a commencé dès l'enfance, à une époque indéterminée, mais certainement à un âge où le sinus frontal n'existe pas encore, puisque ce sinus existe à peine à l'état de vestige à l'âge de 10 ans, et qu'il ne se développe guère que vers la puberté.

En second lieu il n'existe actuellement aucune communication entre cette cavité et le sinus frontal; il n'y a même aucune communication avec les fosses nasales; cette communication, si elle avait existé dès le début, loin de disparaître, aurait dû s'accroître au contraire.

Les commémoratifs, le siège de cette tumeur et la dépression qui existe sur l'arcade orbitaire à l'union de son quart externe et de ses trois quarts internes nous ont fait faire le diagnostic de kyste dermoïde. Il est plus que probable, en effet, qu'il s'agit là d'une affection congénitale qui peut n'avoir pas été remarquée dès la première enfance du malade et avoir pris son développement seulement vers l'âge de 10 ans. Les kystes dermoïdes de la région sourcilière adhèrent fréquemment à la surface du frontal; leur pédicule est reçu dans une dépression osseuse qui peut même, d'après Richet, atteindre une profondeur de 1 cent. 1/2. Cette tumeur a bien pu se tailler dans le frontal une dépression adaptée à sa face profonde.

Lannelongue et Ménard (*Affections congénitales*, p. 91) rapportent un certain nombre de faits de kystes dermoïdes se prolongeant dans l'orbite et repoussant plus ou moins l'œil en bas; dans ces cas, il est vrai, les connexions osseuses sont mal déterminées.

Le contenu pierreux que l'on a retiré de cette tumeur il y a

Digitized by Google

trente-deux ans n'est point en désaccord avec l'idée d'un kyste dermoïde. Jarjavay père a rapporté à la Société de chirurgie (*Bulletins*, 1859, t. X, p. 22) un exemple d'un kyste adhérent à la paupière inférieure gauche, fixé dans une dépression osseuse chez une femme de 38 ans, et dans lequel il trouva une concrétion dure, longue de 10 millim., large de 5. Bizet (d'Arras) a publié dans les *Annales d'oculistique* (1867, t. LVII, 184), sous le nom de kyste osseux de la paupière supérieure gauche, le cas d'un sapeur âgé de 26 ans, chez lequel il enleva sur le milieu du sourcil, un kyste contenant un carbonate de chaux extrêmement dur.

Enfin dans le même volume des *Annales d'oculistique*, Sichel père et fils ont publié un fait analogue dans un mémoire intitulé : *Considérations sur les kystes pierreux et calcaires des sourcils.*

Une femme de 20 ans portait depuis son enfance, au niveau du tiers externe du sourcil droit, un kyste dans lequel on trouve une pierre longue de 16 millim., large de 12, épaisse de 3 et composée de carbonate de chaux et de magnésie.

Le diagnostic de kyste dermoïde de la région sourcilière ne nous paraît pas douteux dans ces cas.

Reste à discuter l'opportunité d'une intervention quelconque. Le malade ne paraissant pas souffrir de cette dépression, il n'est pas indispensable de chercher à fermer ce large orifice et nous allons lui faire fabriquer un appareil destiné à masquer simplement en partie cette difformité. Nous allons cependant d'abord faire une tentative qui consistera à faire bourgeonner cette cavité de manière à la diminuer et peut-être même à la combler tout à fait.

M. Chevallereau. **Conjonctivite granuleuse et épithélioma** (*Présentation du malade*). — Voici un malade âgé de 68 ans, employé dans une filature de Troyes, chez lequel s'est développée depuis deux ans seulement une tuméfaction considérable des conjonctives des deux yeux. L'affection a commencé par de la lourdeur des paupières, accompagnée d'une sécrétion peu abondante ; les paupières sont devenues très épaisses et actuellement le malade ne peut qu'à peine les entr'ouvrir.

De chaque côté la peau est absolument indemne et glisse très facilement sur les parties sous-jacentes. La conjonctive, au contraire, est très saillante, au niveau des cartilages tarses tout au moins, car les culs-de-sac paraissent complètement indemnes. La cornée gauche est presque entièrement recouverte par les végétations et on n'en peut voir qu'une surface large de 2 à 3 millim. ; la cornée droite, découverte, est le siège d'infiltration et de pannus sur la plus grande partie de son étendue.

La conjonctive est couverte de petites saillies mamelonnées, d'as-

Digitized by Google

pect jaunâtre, dans lesquelles on ne trouve pas la réaction de la dégénérescence amyloïde. Le ganglion préauriculaire gauche est pris. Un examen histologique fait par M. Dubief, chef du laboratoire des Quinze-Vingts, a montré l'existence de cylindres épithéliaux caractéristiques de l'épithélioma. D'autre part un examen histologique fait par M. Kalt et portant sur une autre partie de ces végétations aurait montré l'existence du trachome. J'hésite entre ces deux diagnostics et j'incline surtout à penser qu'il s'agit chez mon malade à la fois d'un épithélioma et d'une conjonctivite granuleuse développée d'une façon tout à fait anormale pour notre pays.

Le malade n'est ni syphilitique ni tuberculeux.

M. Kalt. — Grâce à l'obligeance de M. Chevallereau, j'ai pu faire l'examen histologique d'une des petites tumeurs hémisphériques, que le malade porte dans son cul-de-sac inférieur droit. Le résultat est des plus nets : c'est du tissu de granulations pur. Nulle part je n'ai pu trouver de lobule épithélial. La comparaison avec une préparation de trachome diffus avéré ne m'a pas permis de constater la moindre différence. Pour expliquer la tendance à l'ulcération que montrent les tumeurs volumineuses du cul-de-sac inférieur, j'avais pensé à l'existence de quelque association microbienne. La méthode de coloration de Gram-Weigert ne m'a montré que les microbes vulgaires de la conjonctive.

J'ajoute que, cliniquement même, le diagnostic de granulations devait être posé, à l'exclusion de tout autre, en face de tumeurs ayant leur point de départ dans les tarses, n'envahissant que secondairement la conjonctive, respectant la peau des paupières et la caroncule.

M. Gorecki. — Je fais quelques réserves au sujet du diagnostic d'épithélioma posé par M. Chevallereau. Je soigne en ce moment une malade atteinte de conjonctivite ulcéreuse double avec adhérences vicieuses dont l'aspect a été jadis à peu près le même. — Il s'agit d'un cas très rare de conjonctivite syphilitique ulcéreuse notablement améliorée et presque guérie, sauf lésions cicatricielles que je suis en train de combattre. J'ajouterai que mon cas ne pouvait en rien cependant être confondu avec un trachome dont le cas actuel se rapproche davantage.

M. Vignes. — J'ai eu l'occasion de voir la malade dont M. Gorecki vient de parler : je ne lui trouve pas beaucoup d'analogie avec celui de M. Chevallereau. Indiscutablement les lésions qu'elle présente sont consécutives à de nombreuses ulcérations de la conjonctive, lesquelles ont été l'origine d'adhérences disséminées entre les feuillets bulbaires et palpébraux de la conjonctive. Très volontiers, je ferais du malade de M. Chevallereau un trachomateux, mais un trachomateux d'une catégorie heureusement rare.

Digitized by Google

M. Kahn. — Le malade que vient de nous présenter M. Chevallereau est atteint d'une forme de trachome (papillo-folliculaire) qu'on rencontre en masse en Russie (surtout dans le sud-ouest, nord-ouest et provinces Baltiques). J'ai eu occasion, il y a dix ans, d'en étudier de nombreux cas, en excisant les excroissances, et en en faisant des préparations, nous avons toujours trouvé l'aspect histologique du tissu granuleux. La pullulation épithéliale est telle qu'on est souvent enclin à croire à un épithélioma.

Cette question a été bien étudiée dans le remarquable travail de Mendels (*Arch. de de Graefe*) ainsi que dans ceux de Raehlmann, Jacobson, Reitz et beaucoup d'autres.

M. Dehenne. — Le malade me paraît atteint de granulations, de forme spéciale, et comme j'ai eu l'occasion d'en observer quelques cas; chose à noter de suite, ces granulations très bourgeonnantes produisent rarement de la kératite panniforme; mais elles envahissent lentement la cornée de la périphérie au centre. Presque toujours la paupière inférieure est prise au même degré que la paupière supérieure. Cette particularité différencie ces granulations confluentes du trachome que nous observons journellement. J'ai soigné il y a quelques années une Japonaise, dont les quatre paupières étaient malades; j'ai excisé tous les bourgeons qui faisaient saillie, cautérisé immédiatement après l'excision, faisant alterner la cautérisation ignée (thermo-cautère) avec le sulfate de cuivre; cette malade a parfaitement guéri après une vingtaine de cautérisations. Deux excisions complètes avaient été nécessaires. En ce moment, à ma clinique, je soigne un de ces granuleux dont l'œil droit seul a été et reste pris; l'œil gauche est complètement indemne. J'ai employé le même traitement que pour la Japonaise, et la guérison est à peu près complète. Indépendamment des pansements que je fais moi-même, ce malade insère chaque soir entre les paupières gros comme un pois de la pommade iodoformée au 30e, et exerce un léger massage à travers la paupière supérieure.

M. Valude. **Myopie forte. Extraction du cristallin transparent** (*Présentation du malade*). — M. Valude présente un enfant âgé de 10 ans dont voici l'observation : Myopie — 18 D. Lésion de scléro-choroïdite postérieure; rien à la macula. V $=\frac{1}{8}$ des deux yeux. L'enfant ne lisait qu'à peine et à très courte distance. Il était menacé de ne pouvoir continuer ses études et destiné à rester sans profession. L'opération fut résolue.

A l'œil gauche on pratiqua une discission à l'aiguille, suivie à quelques jours de distance de l'évacuation des masses ramollies. A l'œil droit on exécuta l'extraction ordinaire, sans iridectomie,

Digitized by Google

et celle-ci dut être suivie d'une discission à cause des masses molles demeurées après l'extraction. Le résultat est plus joli à gauche qu'à droite ; $V = \frac{1}{6}$ des deux yeux avec + 4 D.

L'avantage consiste surtout en ceci que l'enfant, avec des verres convexes + 8 D, lit à la distance de 30 centimètres les caractères ordinaires d'un livre, et sans peine.

Comme remarque complémentaire, on peut ajouter que si l'extraction du cristallin transparent par la méthode ordinaire peut être recommandée chez les personnes âgées, chez les enfants la discission donne de meilleurs résultats et avec plus de simplicité dans l'opération.

M. Abadie. — Dans la séance 6 octobre 1891, où l'on discutait sur la myopie progressive, séance qui précédait celle où M. Vacher a fait sa communication sur l'extraction du cristallin dans la myopie, je signalais déjà l'heureuse influence exercée par l'ablation de la lentille cristallinienne dans les myopies excessives.

A ce moment j'avais opéré deux jeunes sujets par discission, et une femme âgée de 38 ans, par extraction. Chez cette dernière, je m'attendais à une cataracte secondaire, quelle ne fut pas ma surprise de voir les débris du cristallin se résorber entièrement et la pupille devenir entièrement noire sans qu'il fût utile de faire une opération secondaire.

Enhardi par ce dernier succès, j'ai essayé, même chez les personnes âgées ayant dépassé la cinquantaine, de faire disparaître le cristallin transparent sans l'extraire, opération qui est toujours délicate et un peu dangereuse dans les hauts degrés de myopie. Voici comment je procède : après avoir fait une petite ouverture de 3 millim. environ avec le couteau lancéolaire, j'introduis le kystitome et je déchire très largement la cristalloïde antérieure. J'instille de l'atropine et j'applique le bandeau compressif; deux ou trois jours après on constate que les couches corticales antérieures sont toutes gonflées, imbibées et blanchâtres. Alors, soit par la première ouverture si elle n'est pas entièrement oblitérée, soit par une autre semblable, on évacue ces masses et on est fort étonné de constater que presque toute la masse cristallinienne ramollie s'écoule par la plaie dont on déprime la lèvre postérieure avec une petite curette. Il n'y a pas le moindre noyau solide, comme on pourrait s'y attendre.

A la suite de cette évacuation, la résorption continue, il n'y a plus menace d'accidents glaucomateux, et quelquefois la pupille devient noire sans qu'il soit nécessaire de recourir à une nouvelle évacuation.

Pourtant si celle-ci devient nécessaire, on la pratique de la même façon que la première.

Digitized by Google

J'ai traité par ce procédé plusieurs malades dont l'âge variait entre 55 et 60 ans.

Chez eux le cristallin s'est entièrement résorbé par simple discission suivie d'évacuation à travers de petites ouvertures cornéennes. Donc, contrairement à ce que l'on croyait jusqu'ici, le cristallin, même à un âge avancé, ne possède pas un noyau dont la densité soit telle qu'il ne puisse être désagrégé par la simple imbibition de l'humeur aqueuse.

C'est lorsqu'il est cataracté qu'alors sa dureté devenue plus grande s'oppose à une résorption rapide, et son séjour dans l'œil peut devenir très dangereux en exerçant une irritation trop prolongée.

J'ai déjà développé les raisons qui plaident en faveur de la suppression du cristallin transparent dans la myopie excessive ; on comprend l'importance qu'il y a à connaître ces données nouvelles qui nous permettront d'obtenir la résorption sans recourir à une opération aussi délicate que l'extraction.

M. Vignes. — Il ne suffit pas d'affirmer qu'un cristallin est transparent pour assurer qu'il n'a pas de noyau.

Des cristallins, dont la sclérose centrale est déjà très affirmée, sont parfois assez transparents pour que l'on puisse voir très nettement le fond de l'œil; d'autres fois c'est à peine si, à l'aide d'un fort grossissement et d'un très faible éclairage (lames épaisses non étamées), on perçoit quelques opacités punctiformes.

Toutefois, à âges égaux, je crois que chez les myopes le système cristallinien a moins de tendance à faire un noyau scléreux central que chez les emmétropes et les hypermétropes. Ce fait ressort clairement de la comparaison de mes observations et s'explique sans doute par des conditions différentes dans la vitalité de la choroïde de ces différents yeux.

Quant au mode opératoire préconisé par M. Abadie, j'avoue que je n'en vois pas bien les avantages et que je préfère l'extraction linéaire simple.

L'ouverture à la lance guérit vite et permet en outre d'enlever d'emblée la majeure partie de la lentille ou sa presque totalité. Une discission, ou mieux l'arrachement des débris capsulaires peut venir ensuite compléter avantageusement la première opération et améliorer le résultat optique.

M. Dehenne. — L'observation que vient de faire M. Abadie est très forte, et mérite toute notre attention. Le procédé qu'il propose est la formation d'une cataracte traumatique que l'on opérerait ensuite par extraction linéaire simple. La remarque qu'il a faite d'absence de noyau dans les cataractes produites artificiellement, à l'aide d'une large discission par le kystitome, est confirmée par

Digitized by Google

les cataractes traumatiques que j'ai observées cette année à ma clinique. J'en ai opéré une dizaine chez des gens de tout âge; chez tous la capsule avait été plus ou moins largement ouverte par un instrument piquant ou tranchant (épine, couteaux, ciseaux, tessons de bouteille, éclats métalliques, etc.); les masses corticales s'étaient gonflées et avaient amené des phénomènes irritatifs qu'il fallait faire disparaître le plus tôt possible à l'aide d'une ponction pratiquée avec le couteau lancéolaire. Dans les trois premiers cas (femme de 60 ans, hommes de 40 à 50 ans), je m'attendais à devoir pratiquer, quelques jours après la ponction, une véritable opération de cataracte (extraction du noyau cristallinien); je fus agréablement surpris en voyant que les masses corticales extraites par la ponction constituaient la totalité du cristallin, et qu'une seconde intervention était inutile. Je pus refaire cette observation sept autres fois, et alors sans étonnement. Il est donc plus que certain que, lorsqu'un cristallin *non antérieurement cataracté* se trouve en contact, à la suite d'une discission traumatique ou chirurgicale, avec l'humeur aqueuse, celle-ci imbibe la totalité du cristallin, ramollit le noyau, ce qui permet d'en faire facilement l'extraction linéaire simple, aussi bien chez les vieillards que chez l'adulte et chez l'enfant.

M. Chibret. — Les nombereux accidents glaucomateux qu'on observe après la discission chez les gens âgés l'ont fait abandonner. Pour ma part, je préfère l'ouverture à la lance à arrêt perpendiculairement au milieu du rayon horizontal externe de la cornée, telle que l'a proposé, M. de Wecker. Si le cristallin a un noyau, on peut par cette ouverture l'extraire à l'aide d'une curette.

C'est ainsi que j'ai dû faire chez un homme de 43 ans et les choses ont été à souhait.

M. Abadie. — Je répondrai à M. Chibret que la discission est dangereuse et provoque des accidents glaucomateux, si, une fois pratiquée, on laisse les choses en état sans intervenir de nouveau; il est certain que si au troisième jour on laisse les masses corticales gonflées, imbibées, comprimer l'iris et la région ciliaire, des accidents graves surviennent. Mais ils cessent immédiatement, car ils sont de cause purement mécanique, si à ce moment on pratique une petite ouverture à la cornée et on fait sortir toutes ces masses ramollies.

M. Kalt. — Je demanderai à M. Abadie s'il ne redoute pas de produire ainsi des cataractes traumatiques. L'expérience clinique nous apprend combien souvent pareilles cataractes se compliquent d'irido-choroïdites graves. J'en ai vu encore un exemple tout récemment. Une jeune fille de 15 ans reçoit dans l'œil un frag-

Digitized by Google

ment de bois sec qui détermine une plaie de 2 millimètres au voisinage du centre de la cornée droite. L'iris est lésé près de son bord pupillaire et la cristalloïde déchirée. Je vois la malade au dixième jour et constate un léger enclavement de l'iris dans la plaie, de l'iritis légère, une cristalloïde laissant échapper de volumineuses masses molles, enfin une tension glaucomateuse.

Je pensai qu'en laissant écouler les masses molles au travers d'une section linéaire de la cornée je pourrais compter cependant sur un bon résultat et voir les phénomènes évoluer comme à la suite d'une extraction ordinaire. Il n'en fut rien. Bien que le nettoyage eût été bon, l'iritis n'en continua pas moins; il s'y joignit de la cyclite et l'œil peu à peu diminua de volume. La vision est nulle et je redoute une transmission sympathique.

L'asepsie conjonctivale devant toujours être considérée comme douteuse, je me demande si les masses cristalliniennes, infectées dès le début, ne pourront pas provoquer cette irido-choroïdite, qui continuera ensuite à se dérouler pour son propre compte. En d'autres termes, devons-nous faire table rase de la vieille notion clinique du danger des cataractes traumatiques?

M. Parent. — Chez le jeune opéré de M. Valude l'acuité visuelle était avant l'opération $\frac{1}{8}$, et après l'opération $\frac{1}{6}$. La différence $\frac{1}{6} - \frac{1}{8} = \frac{1}{24}$, et, par suite, pour la vision à distance le bénéfice de l'opération est presque nul.

Pour la vision de près, il est vrai, le bénéfice est plus considérable, et la vision est sensiblement améliorée, parce que le verre convexe 8 D. donné à l'opéré pour la lecture déplace notablement vers la cornée le second point nodal de l'œil, et les images rétiniennes sont alors beaucoup plus grandes que chez un emmétrope qui s'adapterait pour la même distance par un effort d'accommodation.

Le modeste résultat obtenu par M. Valude est d'ailleurs loin de m'étonner et me confirme dans l'opinion que j'ai émise dans notre dernière séance, où M. Vacher nous a parlé d'une augmentation énorme de l'acuité visuelle (triplée et quadruplée) après semblable opération, c'est-à-dire après l'extraction du cristallin transparent chez le myope fort.

Théoriquement, en effet, chez l'aphaque corrigé, les images rétiniennes sont à celles de l'emmétropie, ou à celles de la M. ou de l'H. axile corrigée, en général dans le rapport suivant :

Pour la vision à distance : $\frac{\text{I de l'Aph. corr.}}{\text{I de l'E.}} = \frac{4}{3}$.

Pour la vision de près : $\frac{\text{I de l'Aph. corr.}}{\text{I de l'E.}} = \frac{3}{2}$.

Je dis en général ou en moyenne, parce que chez l'aphaque la

Digitized by Google

grandeur des images rétiniennes dépend : 1° du verre correcteur, 2° de la distance du correcteur à la cornée.

Mais deux causes empêchent que l'acuité visuelle de l'aphaque corrigé soit (ce qui devrait être) dans le même rapport que la grandeur de ses images rétiniennes, soit $\frac{4}{3}$ à distance, et $\frac{2}{3}$ de près ; ces deux causes sont :

1° L'astigmatisme post-opératoire qui est toujours plus ou moins irrégulier et par suite imparfaitement corrigeable par les cylindres dans tous les cas opérés par extraction ;

2° La présence *constante* d'une membranule dans le champ pupillaire, et c'est là de beaucoup la cause la plus importante. Le moyen le plus simple de bien voir ces membranules est de les examiner à l'ophtalmoscope de la façon suivante : *a*) éclairage faible, *b*) miroir plan, *c*) lentille de 20 D. convexe derrière le miroir plan. C'est la présence constante de cette membranule chez tous nos opérés de cataracte, même dans le cas où l'opération a le mieux réussi, qui fait que, si on examine le fond de leur œil à l'image droite (soit à travers une combinaison sphéro-cylindrique de l'ophtalmoscope, soit à travers le verre correcteur de leurs lunettes) l'image n'est pas tout à fait pure et nette. Elle ne l'est que dans le cas où le système cristallinien tout entier a disparu soit par opération (ce qui est très rare, sauf pour quelques cataractes régressives), soit par luxation dans le corps vitré, soit enfin par expulsion traumatique hors de l'œil.

M. Valude. — Ce qu'il faut surtout se représenter, c'est qu'avant l'opération l'enfant était incapable de lire, de travailler, de suivre une carrière, que maintenant il lit comme tout le monde et que son avenir lui appartient.

Gutierrez-Ponce. **Kératite atypique chez un chauffeur.** — Au mois de mai de l'année 1890, j'étais consulté par un jeune homme belge, âgé de 37 ans, fort bien portant, ne présentant les signes d'aucune diathèse, qui, pour la troisième fois, souffrait d'une inflammation aiguë des couches épithéliales antérieures de la cornée en avant de la membrane de Bowman, inflammation accompagnée de fortes douleurs ciliaires et sus-orbitaires, d'un engorgement considérable des conjonctives bulbaire et palpébrale, d'une photophobie des plus intenses et d'un larmoiement excessif. La lame élastique antérieure offrait un aspect terne et rugueux comme si l'épithélium avait été râclé dans toute son étendue. Par contre, les couches cornéennes sous-jacentes étaient intactes et jouissaient, ainsi que l'humeur aqueuse et le corps vitré, d'une transparence parfaite. Il n'y avait aucune complication du côté de l'iris ou des membranes internes de l'œil. Il faut dire, cependant,

Digitized by Google

qu'il portait sur l'œil gauche une large taie cicatricielle qui était, disait-il, le résultat des opérations qu'on lui avait fait subir dans une clinique de Paris, lors de sa première attaque.

Depuis douze ans cet ouvrier travaillait comme chauffeur à la Compagnie parisienne du gaz. Les chauffeurs sont exposés, pendant environ cinq heures de la journée à la vive chaleur et au rayonnement lumineux du fourneau, ainsi qu'à la poussière du charbon.

La première attaque est survenue presque subitement au printemps de l'année 1888. L'œil gauche seulement a été atteint. La maladie a duré trois mois, malgré les quatre opérations qu'on a pratiquées sur lui. C'est à partir de cette époque qu'il porte la taie dont nous avons parlé plus haut. Aussitôt guéri, il a repris son métier.

Une année plus tard, le mal s'est déclaré sur le même œil. Il s'adresse à un autre de nos confrères qui, lui, n'a pas fait d'opération. La maladie a également duré à peu près trois mois.

L'année suivante, les deux cornées s'enflamment simultanément C'est alors qu'il vient me consulter. Je ne fais pas non plus d'opération. J'institue un traitement fort simple sans que, pour cela, la maladie dure plus longtemps. Après trois mois il rentre, complètement guéri, à son atelier.

A mon grand étonnement, je le vois arriver de nouveau à ma consultation au mois de février de l'année qui vient de finir. Suivant ses traditions, c'était naturel qu'il consultât un quatrième oculiste. Il revient à moi, dit-il, parce que je l'avais toujours beaucoup soulagé. Voici quel a été mon traitement : 1° le collyre d'ésérine pour diminuer la tension oculaire et faciliter la régénération de l'épithélium cornéen ; 2° les compresses chaudes d'infusion de pavot, mélangée d'une solution borico-salicylée, pour calmer l'iritation des nerf ciliaires, désinfecter l'œil et, en même temps, provoquer la vascularisation ; 3° la pommade de vaseline boriquée, coutenant une faible quantité de chlorhydrate de cocaïne, que le malade faisait couler entre les paupières plusieurs fois par jour. Je me sers de la formule suivante :

Vaseline boriquée à 4 p. 100.....	10 grammes.
Chlorhydrate neutre de cocaïne.....	0.25 centigrammes.
F. s. a. pommade.	

Cette dernière application a surtout produit les meilleurs résultats, car les nerfs ciliaires dénudés ont reçu une couche protectrice, qui a fait cesser les douleurs et facilité le processus de réparation. Il serait utile d'employer ce moyen dans tous les cas de kératite superficielle avec perte de substance.

Digitized by Google

Malgré ces avantages, il m'a été impossible de raccourcir la durée de cette dernière attaque. Comme pour les cas précédents, elle a été d'environ trois mois; mais le malade est retourné à son fourneau complètement guéri, quitte, peut-être, à recommencer dans quelques mois.

La vascularisation a été limitée à la couche superficielle de la cornée.

La substance propre n'a pris aucune part à ce processus de vascularisation. Celle-ci a été constamment d'une extrême finesse, à tel point qu'il m'a fallu, pour pouvoir suivre son cours, employer l'éclairage latéral et regarder la cornée à travers une lentille convexe de 10 dioptries. Il s'est formé d'abord un cercle vasculaire à anses extrêmement courtes, situé à très peu de distance en dedans du limbe cornéen; ensuite, de très fins vaisseaux parallèles et assez écartés en ont rayonné vers le centre de la cornée. La transparence de l'organe s'en est fort peu ressentie.

Il s'agit donc ici d'une inflammation superficielle de la cornée qui diffère par quelques traits des kératites du même genre que nous avons l'habitude d'observer. Malgré la périodicité de la maladie, l'âge du sujet, le chémosis énorme, l'absence complète d'opacités, ne permettent pas de la confondre avec la kératite phlycténulaire commune, ni avec la kératite superficielle panniforme. Je n'y ai pas observé non plus les vésicules caractéristiques de l'herpès. D'autre part, l'intégrité des membranes profondes ne nous laisserait pas songer à la kératite bulleuse. Je suis porté à considérer cette inflammation comme une sorte de kératite traumatique, causée par la chaleur excessive et continue à laquelle a été exposé cet ouvrier, arrivé déjà à l'âge où nos tissus commencent à perdre de leur résistance aux influences extérieures. L'élimination, pour ainsi dire, en bloc de l'épithélium produit une irritation violente des nerfs ciliaires, d'où résultent la photophobie et le larmoiement. Cette irritation nerveuse amène, à son tour, des troubles circulatoires et nutritifs du côté de la conjonctive, qui rendent compte et du chémosis et de la longue durée de la maladie.

M. Vignes. **Anomalie congénitale de l'ouverture palpébrale.** — Au mois d'octobre dernier vint consulter à ma clinique un jeune homme de la Creuse âgé de 20 ans, robuste, bien constitué, sans antécédents héréditaires ou acquis. Il présentait une anomalie d'ouverture de la fente palpébrale que nous avons rarement occasion d'observer :

A droite la fente palpébrale est large, l'œil normalement découvert; à gauche, tandis que les bords libres des paupières offrent

Digitized by Google

un aspect en tout semblable à ceux du côté droit, que la fente palpébrale est d'égale dimension avec celle de l'autre côté, la portion externe du globe est recouverte par une membrane muqueuse.

Lorsque les paupières sont closes, rien ne révèle l'existence de cette difformité. Lorsqu'elles sont ouvertes, la membrane muqueuse qui obture toute la portion externe de la fente palpébrale est de forme triangulaire; sa base interne est concave et affleure le limbe scléro-cornéen lorsque les lignes visuelles sont en parallélisme.

Par ses bords inférieur et supérieur elle prend insertion sur la face interne des paupières supérieures et inférieures au niveau de la lèvre postérieure du bord libre. Son sommet repose à la commissure externe, il n'adhère pas à la muqueuse du cul-de-sac externe. Le globe oculaire conserve l'amplitude normale de ses mouvements; mais, dans le regard en dehors, la cornée disparaît derrière l'écran que forme la membrane; dans le regard en dedans, se montre une petite étendue de la conjonctive bulbaire externe, offrant du reste son aspect normal.

En introduisant une sonde cannelée sous la membrane, on s'assure qu'elle n'est pas en connexion avec le bulbe, que les culs-de-sac sont libres, et en refoulant légèrement la commissure externe, l'extrémité de la sonde vient saillir dans l'angle externe.

De prime abord on pouvait croire que cette membrane était un vestige de légions ulcéreuses de la conjonctive palpébrale. Mais, en présence de l'affirmation du sujet que cette difformité existait depuis la naissance, je conclus qu'elle devait être d'origine congénitale et, de fait, la régularité de ses insertions, son épaisseur partout la même, l'absence de toute autre lésion corroborait cette manière de voir. J'en ai pratiqué l'ablation par dissection des insertions palpébrales; j'ai terminé en plaçant quelques points de suture sur les lèvres des incisions conjonctivales.

L'insertion avait lieu sur la face tarsale des paupières tout près du bord libre : en haut la ligne d'insertion est plus large qu'en bas. La membrane était revêtue en dedans et en dehors par un épithélium et comprenait entre deux lames muqueuses quelques faisceaux de tissu conjonctif.

Des faits analogues à celui que je viens de relater ont déjà été observés et décrits sous le nom de quatrième paupière. Plus généralement la difformité a pour sujet l'angle interne, mais on la vue aussi du côté externe (Dubois).

L'existence de ces replis ne me semble pouvoir s'expliquer que par un arrêt de développement. Dans les derniers temps de la vie intra-utérine, au moment où se prépare l'ouverture de la fente palpébrale et où se différencie l'épithélium des glandes de Meibomius et les follicules pileux, le travail de division s'arrête au niveau du

Digitized by Google

sac conjonctival, il en résulte qu'une partie du feuillet antérieur ou palpébral persiste après la naissance.

M. Kalt. **Amblyopie hystérique sympathique.** — J'ai observé récemment un fait curieux d'amblyopie hystérique survenu dans l'œil sain d'une malade atteinte dans l'autre œil d'une irido-choroïdite traumatique avec phtisie du globe.

Une jeune femme de 23 ans reçut au mois d'avril 1891 sur l'œil gauche un coup assez violent. Il n'y eut pas de plaie; mais la vision fut diminuée immédiatement. Les jours suivants on constata une vive injection et la malade se plaignit de douleurs ciliaires. Ces douleurs ne cessèrent qu'au mois de juin, époque à laquelle la vision de l'œil était complètement éteinte.

Le 20 octobre dernier, la malade se plaignit d'une diminution de la vue de l'œil droit, et en peu de jours elle en arriva à pouvoir tout juste se conduire. Je la vis aux Quinze-Vingts le 5 novembre dernier et constatai : *A gauche :* Irido-choroïdite ancienne; cataracte régressive, adhérente. Pas trace de plaie. T — 2. Vision nulle. *A droite :* Œil d'apparence normale. Iris et cornée intacts. Corps vitré et papille non altérés. Aucune lésion ophtalmoscopique. Vision = 1/20.

Champ visuel normal pour le blanc, rétréci pour le bleu.

Le rouge est vu noir, le vert, blanc. En examinant la sensibilité cutanée, on trouve des zones d'anesthésie à la piqûre au cou et sur les avant-bras. La malade n'est pas particulièrement émotive, mais elle a eu deux pertes de connaissance, survenues sans raison appréciable, en juillet et août. — Pas d'autres signes d'hystérie. — Règles supprimées depuis plusieurs mois, sans autre trouble utérin.

Evidemment il ne s'agissait pas d'ophtalmie sympathique ordinaire. L'amblyopie sans lésion avec rétrécissement du champ visuel pour les couleurs et l'existence des plaques anesthésiques, tout militait en faveur de l'hystérie. Mais un doute était possible, et, pour ne pas m'exposer à des regrets inutiles dans le cas où une névrite véritable apparaîtrait au bout de quelques jours, je proposai et fis l'énucléation de l'œil gauche. Cet œil était, du reste, difforme et pouvait être sacrifié sans remords.

Trois jours après l'énucléation, l'acuité de l'œil droit était remontée à 1/8; douze jours après à 1/6. Champ visuel : blanc normal. Le quinzième jour, la vision est de 1/3 et enfin, le vingtième jour, V = 2/3.

Le diagnostic primitif était ainsi confirmé. On peut se demander toutefois si l'irido-choroïdite n'a pas agi ici comme un agent provocateur de l'hystérie et enfin si, dans un cas semblable, le médecin

Digitized by Google

devrait se borner à attendre, sans intervenir par une énucléation.

M. Vignes. — Puisqu'il s'agit d'amblyopie hystérique, permettez-moi de vous entretenir d'un fait passablement embarrassant à cause des conditions dans lesquelles il se présentait. Il y a trois ou quatre ans, une jeune fille de 20 ans environ d'aspect sain et bien portante vint à ma clinique consulter pour son œil droit dont l'acuité visuelle, affirmait-elle, allait diminuant depuis qu'un de nos collègues avait dû énucléer son œil gauche pour parer à des accidents qui, d'après ses explications, étaient survenus à la suite du tatouage d'un leucome vraisemblablement adhérent. Son acuité était mauvaise (je ne me rappelle pas les chiffres), l'œil larmoyant, un peu injecté. Mais, en réalité, aucun signe de transmission sympathique réelle. L'œil devint dans les jours suivants de plus en plus amblyope, voire même amaurotique. J'avoue qu'en présence des appréhensions de ma malade à laquelle on avait fait l'énucléation, disait-elle, pour obvier à des accidents sympathiques, je me sentais quelque peu perplexe pour porter un pronostic. Mais fort heureusement tout à coup le diagnostic s'éclaira par le fait de l'apparition d'un ptosis qui survint soudainement et dont la cause ne put être rattachée qu'à l'hystérie dont nous avions, les jours avant, vainement recherché les stigmates. Je fis entrer à ce moment cette malade à ma clinique, où elle fut prise, le jour même, d'attaque de grande hystérie. Des faits semblables peuvent être d'une interprétation très gênante, étant donné que la propension à dissimuler et à mentir de cette catégorie de malade rend le diagnostic plus difficile encore.

La séance est levée.

BIBLIOGRAPHIE

ET REVUE DES JOURNAUX

Instrumentation pour l'exécution des diverses expériences relatives à l'étude du contraste binoculaire, par M. A. Chauveau (Communication à l'Académie des sciences). — Je présente l'appareil dont je me suis servi dans mes expériences, ainsi que quelques exemples des figures stéréoscopiques à l'aide desquelles on peut étudier, soit la fusion des couleurs reçues isolément sur chacune des deux rétines, soit la réalité de la sensation chromatique excitée dans l'un des deux yeux par la lumière qui éclaire la

Digitized by Google

rétine de l'autre œil, soit enfin le mécanisme de l'antagonisme des champs visuels.

L'appareil consiste en un stéréoscope à prismes largement découverts et dépourvus d'œillères. Il est supporté sur un pied solide et lourd, qui permet de le placer devant soi, sur une table, en laissant libre l'usage des deux mains.

Le seul point qui mérite une mention spéciale concerne les dispositions grâce auxquelles on peut placer et faire jouer, en avant des prismes, quatre systèmes de pièces complémentaires, dont voici l'énumération :

1° *Le système des verres absorbants destinés à réaliser l'égalité exacte de la vision des deux yeux.* — Ce sont des lames de verre blanc ayant environ 1 millim. d'épaisseur. Elles sont maintenues par la pression de ressorts sous lesquels on les engage de haut en bas, entre de petits taquets formant coulisse verticale. On met cinq de ces lames devant chaque prisme : cette quantité suffit généralement, tout au moins quand les différences oculaires provenant de l'astigmatisme ou de l'amétropie ne sont pas trop accentuées ou ont été corrigées, dans une certaine mesure, par des verres de lunettes. Si les deux yeux sont à peu près égaux, l'intensité lumineuse est également affaiblie par cette interposition, entre les yeux et la figure stéréoscopique, d'une couche absorbante de même épaisseur; l'égalité des impressions lumineuses n'est donc pas altérée. Si la vue est inégale, on réalise l'égalité en enlevant, du côté de l'œil le plus faible, une à une, les lames de verre, qu'on fait passer, au besoin, devant l'autre œil. On est averti que le résultat a été obtenu lorsque, dans une figure disposée pour l'étude de la lutte des lignes, on n'observe plus de prédominance d'une image sur l'autre et que la combinaison des deux groupes de lignes est toujours réalisée par l'éclairage instantané.

2° *Le système des verres colorés pour répéter, avec des figures blanches, les expériences sur la fusion des images rétiniennes.* — L'un des verres se place devant le prisme gauche, l'autre devant le prisme droit, en arrière des verres atténuants, dans une glissière horizontale indépendante, dont la face antérieure est formée par la première de ces lames atténuantes.

3° *Le système d'écran à l'aide duquel on se procure les obcurcissements partiels des images, dans les expériences sur la théorie des phénomènes chromatiques provoqués dans un œil par l'éclairage coloré de l'autre œil.* — C'est une plaque mince de laiton ou de carton noirci, se mettant à la place des verres colorés et de la même manière. Elle présente deux ouvertures, répondant à chacun des prismes, mais plus larges; ces ouvertures

Digitized by Google

sont séparées par une partie pleine qui. dans la position d'inactivité, reste dissimulée entre les deux prismes. En faisant jouer cette plaque dans sa coulisse, il est facile de réaliser toutes les éclipses partielles nécessaires à la constatation des faits que j'ai signalés.

4° *Pour les expériences qui exigent la vue fugitive quasi instantanée des figures stéréoscopiques*, à part les moyens dont j'ai déjà parlé, particulièrement l'emploi de l'étincelle électrique, on peut se servir d'un petit volet noir, en bois très mince, appliqué, par un ressort en caoutchouc, en avant des systèmes précédents. Ce volet s'ouvre de bas en haut. La poussée du doigt le soulève et le laisse retomber plus ou moins brusquement, en découvrant, pour un temps plus ou moins court, à la volonté de l'expérimentateur, les figures stéréoscopiques.

Deux mots maintenant sur les dispositions à donner aux figures stéréoscopiques.

Elles sont dessinées sur un carton (à fond noir) de 24 centim. de largeur sur 9 centim. de hauteur. J'ai déjà dit que je me suis arrêté à la représentation d'une sorte d'escabeau. En voici la forme et les dimensions :

Dans le premier échantillon que je présente, le plateau est barré par trois traits, allant en diagonale de l'angle supérieur gauche à l'angle inférieur droit dans la moitié droite dans la construction stéréoscopique, et réunissant les deux autres angles de la moitié gauche. C'est la figure que j'emploie pour faire l'essai de l'égalité des impressions et corriger l'inégalité quand elle existe. Aucune teinte n'étant appliquée sur cette figure, qui reste blanche sur fond noir, je m'en sers également pour les études sur la provocation de sensations chromatiques par influence d'un œil sur l'autre.

Pour la fusion des couleurs objectives, j'ai signalé les deux dispositions suivantes :

1° Celle de l'échantillon B, dans lequel la surface du plateau est partagée par deux diagonales en quatre triangles égaux : 1, rouge; 2, jaune; 1 + 2, orangé, constitué par la superposition d'une couche de jaune et d'une couche de rouge.

2° La disposition de l'échantillon C, où la surface du plateau se trouve divisée en seize carrés égaux, entre lesquels on distribue, dans l'ordre indiqué par la figure, les teintes suivantes : 1, rouge; 2 jaune; 3, bleu ; 4, violet; 1 + 2, rouge et jaune superposés donnant l'orangé; 1 + 3, rouge et bleu, formant du violet; 2 + 3, jaune et bleu, faisant du vert; 2 + 4, jaune et violet, donnant parfois du blanc grisâtre, mais le plus souvent un gris très sale.

J'ajouterai l'échantillon D, présentant sur la surface du plateau,

Digitized by Google

d'un côté, sept bandes verticales : violette (1), blanche, bleue (2), blanche, jaune (3), blanche, rouge (4), et, du côté opposé, les mêmes bandes disposées horizontalement. C'est, comme on le voit, le spectre dans lequel l'indigo, le vert et l'orangé sont remplacés par du blanc. Mais chacune de ces couleurs apparaît deux fois dans les carrés formés par la superposition stéréoscopique des deux images.

Cette dernière disposition, tout particulièrement favorable à l'antagonisme des champs visuels, permet de s'en rendre compte à la fois en ce qui concerne la couleur et la ligne.

On peut, du reste, se procurer les mêmes renseignements simultanés, en traçant, sur toute autre figure disposée pour l'étude de la fusion des couleurs, des traits que la vue stéréoscopique combine de manière à former des réseaux de carrés ou de losanges. Par exemple, l'échantillon C, reproduit en E, sillonné de lignes obliques de haut en bas et de gauche à droite, d'un côté, et, de l'autre côté, de haut en bas et de droite à gauche, donne, dans sa complication apparente, un moyen très simple d'apprécier la marche parallèle de la combinaison des couleurs et la combinaison des lignes. Les couleurs résultantes ne sont, en effet, jamais mieux obtenues que dans les cas où l'on obtient aussi le réseau formé par le croisement des deux systèmes de lignes.

Dr GALEZOWSKI.

Amblyopie quinique, par GRESCHWIND. — Dans les *Archives de médecine et de pharmacie militaires*, nous trouvons un fait très intéressant rapporté par l'auteur dans le n° 1, de janvier 1892. Il s'agit d'une altération grave du corps vitré, observée par lui dans un cas d'amblyopie quinique. Ce fait mérite notre attention, d'autant plus que, depuis l'épidémie d'influenza, les malades abusent souvent de la quinine en prenant des doses très fortes même sans une prescription du médecin. Les amblyopies quiniques sont rares, il est vrai ; le professeur Panas nous en a fait une description magistrale dans une de ses leçons du mois dernier, et si, dans un certain nombre de cas, on voit des amblyopes simples sans lésion apparente, dans d'autres cas, nous avons vu des périnévrites et des rétinites hémorragiques. Le fait de M. Greschwind doit probablement résulter d'une rupture d'un vaisseau d'une des membranes internes de l'œil.

Dr GALEZOWSKI.

Sur un cas de cysticerque sous-rétinien. Opération suivie d'atrophie du globe, par EDOUARD ZIRM (de Vienne). — Une dame âgée de 21 ans entra à la clinique le 18 avril 1889 se plai-

Digitized by Google

gnant d'un affaiblissement très rapide de la vision dans son œil gauche.

L'examen a démontré la transparence complète des milieux de l'œil. La partie inféro-externe de la papille paraissait un peu blanc grisâtre. A la distance d'un diamètre et demi de la papille on apercevait une teinte blanc grisâtre sur la rétine, saillante à sa limite supérieure et bordée de taches pigmentaires. Dans d'autres directions on voit se détacher des lignes blanches doublées de pigment. Scotome central et absolu. Le diagnostic était d'abord posé d'une rétinite; mais la saillie augmentait peu à peu, ce qui nous a fait changer le diagnostic : nous avons pensé à l'existence d'un cysticerque.

Cette grosseur s'est compliquée d'un décollement partiel de la rétine. Le 21 juillet, on constate une saillie bien circonscrite de la poche du cysticerque aboutissant à un point blanc luisant, qui n'était autre que la tête du cysticerque, présentant certains mouvements. Ce même jour on pratiqua l'opération d'extraction du parasite, par le procédé suivant : après avoir incisé la conjonctive au-dessus du muscle droit externe, on incisa la sclérotique près du muscle oblique inférieur sur une étendue de 6 millimètres, et immédiatement le kyste grand comme une petite graine est sorti au dehors.

Après cela on a réuni la plaie de la sclérotique et de la capsule de Tenon. Cette opération était suivie de vomissements, de maux de tête, d'une iritis, la cornée devint trouble; puis il y a eu une diminution de la chambre et de la densité de l'œil, qui s'est terminée six mois après par une atrophie du globe (*Klin. Monatsblätter f. Augenheilkunde v. Zehender*, janvier 1892).

Dr Galezowski.

Cas d'agraphie avec cécité et surdité verbales. — M. Sérieux communique l'observation suivante : une malade présenta de la paraphasie, cécité psychique, cécité verbale, surdité psychique, agraphie, phénomènes qui d'ailleurs s'atténuèrent après quelques mois. A l'autopsie on trouva des lésions symétriques du pli courbe, et à gauche une lésion très limitée de la région rétro-insulaire et de la première temporale. Rien absolument au niveau des deuxième et troisième frontales. M. Déjerine fait remarquer que c'est là un exemple très net d'agraphie sans lésion de la deuxième frontale. C'est un cas à la fois de cécité et de surdité verbales. Le pli courbe étant le siège du centre optique des lettres, il n'est pas étonnant que la malade fût agraphique (*Société de Biologie*).

Digitized by Google

INDEX BIBLIOGRAPHIQUE

DUPLAY. — Zona ophtalmique (*Tribune médicale*, n° 14).

LESZINSKI. — Quelques points du diagnostic de tabes, valeur de certains symptômes (*Medical Records*, n° 13).

CALDERON. — Enucleacion y exenteracion ocular (*Rev. de med. y ür. practicas*, 303).

EMERSON. — Contribution to the study of the treatment of retinal detachment (New-York, *Med. Jour.*, n° 12).

POMEROY. — The treatment of retinal detachment by injections of pilocarpine in procumbent position (New-York, *Med. Journ.*, n° 12).

WEBSTER. — Nine case of detachment of the retina treaded by operation (New-York, *Med. Journ.*, n° 12).

CHEVALLEREAU. — Une année de chirurgie oculaire (*France médicale*, n° 14).

DUJARDIN. — Thrombose d'une veine de la rétine pendant l'influenza (*Journ. des sciences médicales de Lille*, n° 16).

KEYSER. — Glaucoma (*Times and Register*, 654).

TROUSSEAU. — Un cas d'ophtalmie sympathique malgré la résection du nerf optique (*Rev. gén. d'ophtalmologie*, n° 3).

TRUC. — Quelques rapports entre les ophtalmies granuleuses, lacrymales et lymphatiques (*Montpellier méd.*, t. XVI, n°7).

VAN FLERT. — Rétinite albuminurique et grossesse (*The New-York Med. Journal*, 26 septembre 1891).

LAGRANGE. — Sarcome du nerf optique : extirpation du nerf (*Journal de méd. de Bordeaux*, 8 nov. 1891).

COLLINS ET WILDS. — La pathologie de l'ophtalmoplégie (*The American Journal of the med. Sciences*, nov. 1891, p. 512).

RAYMOND ET KŒNIG. — Sur la dissociation des mouvements oculaires chez les dégénérés hystériques (*Ann. d'oculist.*, t. CVI, 1.)

M. FAUSSILLON (GABRIEL). Des tumeurs malignes de l'angle interne de l'œil et de leur propagation dans le sinus et les cavités de la face (*Thèse de doctorat*).

NIMIER. — De la myopie chez les candidats aux écoles militaires (*Ann. d'oculist.*, t. CVI, 1).

CHARCOT. — De la sclérose en plaques et en particulier des phénomènes oculaires (*Journ. de médecine et de chirurgie pratiques* de Lucas-Championnière, janvier 1892).

MILLÉE (E.). — Extraction du cristallin à la curette. Nouvelle anse fenêtrée (*Ann. d'oculist.*, t. CVI, 1).

COURTAIS. — Recherches cliniques sur les relations pathologiques entre l'œil et les dents (*Thèse de doctorat de Paris*).

Le Gérant : FÉLIX ALCAN.

L.-Imprimeries réunies, B, rue Mignon, 2. — MAY et MOTTEROZ, directeurs.

Digitized by Google

DE L'ANTISEPSIE

EN OPHTALMOLOGIE

PAR

Le Dr A.-C. DIMISSAS (Kazanlik)

Au moment d'intervenir, les opérateurs en général se contentent des deux facteurs suivants : asepsie instrumentale d'une part, champ opératoire plus ou moins aseptisé d'autre part; or, il y en a d'autres, aussi importants, et que, pour avoir négligés, nous nous exposons trop souvent à des complications, contre lesquelles pourtant nous nous croyions assez bien défendus par nos précautions d'antisepsie. Et c'est même souvent une surprise malheureuse que de voir des accidents, devant être manifestement rapportés à une infection primitive ou secondaire, survenir après des opérations pendant lesquelles nous sommes sûrs d'avoir tout bien et aseptiquement fait. Sous peine donc d'avoir des échecs — plus rares heureusement de jour en jour — et sous peine de voir s'ébranler la foi à la sécurité absolue, garantie par l'asepsie et l'antisepsie, le devoir de tout opérateur est de regarder les choses plus profondément et de conjurer le danger de tous les côtés. Évidemment, avec les connaissances que nous avons actuellement sur les différentes façons d'infection, après ce que nous savons sur l'action nocive des microbes pathogènes et des matières qu'ils sécrètent, avec les notions — bien qu'encore incomplètes — du tranformisme des microbes ordinaires, habitants perpétuels de notre organisme, en microbes phlogogènes, il serait tout à fait insuffisant aujourd'hui de se contenter d'une asepsie sommaire des instruments et du champ opératoire. Une pareille manière de considérer l'antisepsie et l'asepsie opératoire nous exposerait à plus d'un mécompte et serait très préjudiciable à nos opérés.

Digitized by Google

Dans cette courte étude, consacrée à la pratique de l'antisepsie oculaire, nous allons passer en revue successivement les précautions qui doivent être prises avant l'acte opératoire, l'antisepsie pendant l'opération et les pansements qui suivront cette dernière pendant le traitement ultérieur.

I

Les précautions qui précéderont toute opération ophtalmologique auront deux objectifs, savoir : la prophylaxie de la plaie, que nous nous proposons de créer, et de l'intérieur de l'œil de toute infection interne, et la défense de cette même plaie contre toute infection de proximité.

Il est déjà hors de doute que l'auto-infection, ou infection interne, joue un grand rôle sur la plaie opératoire et que, ce *locus minoris resistentiæ*, que nous créons par le traumatisme, est un point d'appel pour les microbes pathogènes ou leurs produits phlogogènes. Nous savons déjà que des micro-organismes circulant dans le sang, naguère inoffensifs, ou impuissants jusque-là, trouvent dans le point lésé par nos manœuvres une moindre vitalité des tissus; ils y rencontrent des cellules phagocythes moins vigoureuses et moins destructives; aussi ne tardent-ils pas à se cultiver et à faire éclore, en dernière analyse, toutes leurs qualités inflammatoires sur la plaie et autour d'elle. La conclusion à tirer de tout cela, c'est que nous devons nous efforcer d'antiseptiser, autant que faire se peut, le milieu général. A côté de l'auto-infection il faut placer l'auto-intoxication par les toxines, qui sont fabriquées incessamment dans l'organisme et qui tirent leur origine pour la plupart du tube digestif. De même qu'on n'ira jamais opérer un diabétique avant d'améliorer son état par un long traitement approprié, de même qu'on n'interviendra pas chez un albuminurique avant d'avoir obtenu la disparition de l'albumine, de même un opérateur sage ne procédera pas à l'extraction d'une cataracte, par exemple, avant d'avoir fait de l'antisepsie interne aussi rigoureuse que possible, avant d'avoir débarrassé l'organisme de toutes

Digitized by Google

les matières toxiques, qui y sont plus ou moins accumulées. Il va sans dire que les procédés varieront selon les cas. Lorsque nous avons à opérer des vieillards qui sont des artérioscléreux et dont le filtre reinal fonctionne mal, lorsque nos malades sont des dilatés ou des porteurs d'un foie remplissant insuffisamment leurs fonctions antiseptiques et antitoxiques, lorsque nous avons affaire à des arthritiques, à des rhumatisants, à des paludiques, etc., nous avons maintes indications thérapeutiques à remplir; mais dans les cas ordinaires, les moyens simples auront pleinement suffi. C'est à ces derniers que je m'arrêterai un peu. Les beaux travaux du professeur Bouchard sur l'antisepsie interne, ceux de Huchard sur l'artériosclérose et la façon dont elle favorise l'accumulation des toxines dans le sang et les tissus, nos connaissances sur les fonctions antiseptiques et antitoxiques du foie si magistralement exposées dans ses leçons par Dujardin-Beaumetz sont là pour nous guider et nous faire tracer les grandes lignes de la médication préparatoire, à laquelle il faudra soumettre nos opérés. Voici la conduite que je suis dans ce but : cinq jours avant l'opération, on administre une dose purgative de calomel. Le lendemain et les jours suivants afin de maintenir et de parfaire l'œuvre de l'antisepsie intestinale, on prescrit les paquets de Dujardin-Beaumetz au salol, salicylate de magnésie, bicarbonate de soude. A ces moyens on associera des bains généraux, du massage, des frictions alcooliques sur tout le corps pour aider les fonctions dépuratives. A ce traitement on joindra un régime alimentaire léger et dépourvu, autant que possible, de principes toxiques, lait, œufs, régime végétarien. La veille de l'opération, un purgatif salin est administré, et le jour même l'on reprend les paquets antiseptiques en substituant le salicylate de bismuth au sel de magnésie.

Et maintenant nous passons aux mesures de défense contre l'infection de proximité. J'entends par là l'infection qui pourrait gagner la plaie opératoire et dont l'origine serait dans une région voisine. Se contenter d'antiseptiser

Digitized by Google

les voies lacrymales seulement et exclusivement serait peut-être suffisant pour la plupart des opérateurs. Ces voies sont les seules qui viennent en communication immédiate avec l'organe de la vue, et il semblerait, de prime abord, qu'après avoir pratiqué quelques injections antiseptiques par les points lacrymaux il n'y aurait plus rien à faire davantage. Mais il faut songer que la muqueuse nasale est une source d'infection très dangereuse, que la cavité qu'elle tapisse est en communication directe avec la région naso-pharyngienne, qu'elle reçoit les excrétions des sinus maxillaire, frontal, sphénoïdal, celles de la trompe d'Eustache et qu'enfin cette région naso-pharyngienne et les sinus sont souvent le siège d'inflammation chronique et que des différentes générations microbiennes le streptocoque pyogène, le *staphylococcus albus* et *aureus* y pullulent. D'autre part, nous savons déjà que toutes les muqueuses en communication libre avec l'extérieur, et surtout celles de la bouche, du pharynx et du nez, sont toujours habitées par des espèces multiples de microbes, qui constituent un danger permanent et qui peuvent exercer leurs qualités phlogogènes toutes les fois qu'une solution de continuité, ou une simple dénudation épithéliale, leur permet de s'introduire dans l'intérieur des tissus. Un pareil voisinage pour notre plaie opératoire est donc à craindre et il ne serait jamais de trop, si l'on érigeait en règle générale l'antisepsie de toutes les muqueuses communiquant avec la cavité nasale. Aussi des douches nasales antiseptiques, des injections antiseptiques dans la trompe d'Eustache, un pansement antiseptique du nez la veille de l'opération et des soins antiseptiques pour la bouche et le pharynx sont autant de mesures à prendre et de précautions à ajouter à l'antisepsie des voies lacrymales. Il va sans dire que, si les sinus sont affectés, si l'oreille moyenne suppure, si la région naso-pharyngienne est le siège de tumeurs adénoïdes, on ne saurait jamais se passer d'un traitement approprié contre ces affections et que l'on n'interviendrait sur l'œil qu'après guérison complète de ces différentes lésions. Agir autrement ce serait s'exposer à des dangers inflammatoires, qu'on

Digitized by Google

devait prévoir et qu'on pouvait éviter. Les agents antiseptiques auxquels on s'adressera pour antiseptiser le nez sont les suivants : l'eau salée tout d'abord administrée sous forme de douche tous les jours et puis, le jour même de l'opération, des injections à l'eau boriquée chaude, suivies d'un pansement au glycérolé d'iode. Ce pansement est parfois remplacé par l'insufflation d'un mélange antiseptique composé de salol, acide borique, iodoforme à parties égales. Cette multiplicité d'agents antimicrobiens n'étonnera personne. La diversité des variétés de microbes rencontrés dans la muqueuse nasale et naso-pharyngienne m'a engagé à m'arrêter à cette multitude d'antiseptiques.

Quant à l'antisepsie des voies lacrymales, je la crois obligatoire dans tous les cas et alors même que rien de pathologique ne se manifeste de ce côté. Pour les cas ordinaires, des injections à la solution chaude de bichlorure de mercure répétées deux fois par jour et pratiquées avec beaucoup de soin suffisent. Dans le cas contraire, si ces organes étaient le siège d'une lésion même légère, on procéderait tout de suite à son traitement approprié.

Et j'arrive maintenant à l'asepsie préparatoire du champ opératoire. Avec l'œil on ne peut pas se comporter comme avec les autres régions du corps. Il faut chercher des moyens, qui, tout en étant efficaces, n'irritent pas la conjonctive et la cornée. Voici le pansement préparatoire, auquel je me suis fixé après beaucoup de tâtonnements et qui assure assez bien l'asepsie de la surface sur laquelle nous allons opérer. Ce pansement, qui sera fait trois à quatre jours avant l'opération, peut être résumé comme il suit :

1° Lavages très abondants avec la solution boriquée chaude. Ces lavages sont faits avec un jet assez fort qui doit charrier toutes les malpropretés cachées sous les plis conjonctivaux des culs-de-sac, de la caroncule, de l'angle externe. Pour les bien faire, l'aide d'un bon blépharostat est de rigueur.

2° Instillations de solution chaude de sublimé au 1/4000e. Cette solution sera toujours fraîchement préparée. Le bi-

Digitized by Google

chlorure de mercure est sans contredit le meilleur antiseptique que nous ayons à notre disposition. Il ne faut pas toutefois passer sous silence deux inconvénients auxquels cette substance donne lieu dans quelques cas, heureusement fort rares, et qui sont l'irritation conjonctivale et l'opacité de la cornée. Il y a en effet des conjonctives qui ne supportent en aucune façon même les solutions les plus étendues du médicament. Nous serons forcés alors de suspendre son emploi et de nous priver de ses services précieux. L'opacité de la cornée, que j'avais rencontrée une fois avant d'avoir vu relatée quelque part son existence et une seconde fois dernièrement, est en somme assez rare. Mes deux cas ont été observés chez des opérés de cataracte. Chez le premier malade elle occupait le tiers supérieur de la cornée et n'a été révélée qu'après l'enlèvement du premier pansement après l'opération. L'opacité du second opéré était moins épaisse et moins étendue. Dans les deux cas d'ailleurs, la cornée n'a pas tardé à recouvrer entièrement sa transparence première; il a suffi pour cela de suspendre le médicament. La cause de cette opacité nous échappe. Résiderait-elle dans un état spécial de l'épithélium cornéen ? Ne serait-elle pas due à une précipitation ? Dans mes deux cas les cornées macroscopiquement paraissaient irréprochables.

3° Pansement occlusif. Pour ce pansement, je me sers d'un mélange composé de salol, d'acide borique, d'iodoforme et de salicylate de bismuth. Par-dessus on applique du coton aseptique trempé dans une solution au 2/1000 de sublimé. Ce pansement par ses qualités d'absorption attire la moindre sécrétion qui pourrait sourdre entre les paupières. Il est de beaucoup préférable aux pommades, qui agissent dans un sens diamétralement opposé en empêchant l'éloignement des sécrétions oculaires. La supériorité d'ailleurs des pansements antiseptiques sur les pansements avec les pommades a été péremptoirement prouvée par le Dr Préobragenski dans une étude très intéressante. Après plusieurs essais, j'ai donné la préférence à ce pansement à la poudre composée comme ci-dessus et qui m'a semblé réunir des qualités microbicides et

Digitized by Google

absorbantes. Ce pansement sera enlevé dans les vingt-quatre heures. Si alors on constate que la conjonctive est sèche et qu'il n'y a pas la moindre injection vasculaire, on applique un second pansement. Celui-ci ne sera enlevé qu'au moment même de l'opération. Mais, si au contraire on trouve un peu de sécrétion, une réaction légère, on répète les pansements tous les jours, jusqu'à ce qu'on obtienne un état tout à fait satisfaisant, et c'est à ce moment seulement qu'on procède au pansement définitif et qui doit rester sur place jusqu'au moment de notre intervention. L'occlusion antiseptique de l'œil me paraît indispensable pour la sécurité de nos réussites. Elle en augmentera le nombre toujours, elle en rehaussera l'éclat souvent.

II

L'apsepsie du champ opératoire une fois obtenue grâce à cette préparation, au moment d'opérer on n'aura à se préoccuper que de l'asepsie des instruments. Comment y parvenir? Malheureusement leur délicatesse, la nature des manches dont ils sont pourvus et qu'on ne peut remplacer sous peine de les rendre lourds, suppriment pour nos instruments les ressources des températures très élevées. Force est de nous contenter de celle de 100° et de les faire bouillir pendant dix minutes. Après les avoir retirés de l'eau bouillante, il faut les laisser se refroidir; après quoi, ils sont plongés dans de l'alcool absolu. Ils y seront laissés jusqu'au moment de l'opération. Au moment de s'en servir, il serait bon de les tremper au fur et à mesure dans du chloroforme. Cette manière de faire m'a semblé la plus expéditive en même temps que la plus sûre. Elle abîme moins que toute autre nos lames. Il serait d'ailleurs souhaitable de restreindre autant que possible le nombre d'instruments employés à chaque opération en se limitant au strict nécessaire.

Les soins à prendre après l'opération consistent tout simplement dans l'enlèvement de toute trace de sang. Lavage au sublimé au 1/4000; application sur les paupières d'une couche

Digitized by Google

du mélange des poudres, du coton trempé dans la solution forte au sublimé au 1/2000, fixation du tout par quelques tours de tarlatane antiseptique et mouillée dans la solution du sel de mercure, constituent des moyens très simples, qui ne doivent pas nous retenir plus longtemps.

III

L'opération faite et le premier pansement appliqué, tout n'est pas terminé au point de vue de l'antisepsie oculaire. Il reste encore des précautions à prendre dans ce sens. Et d'abord à quelle date doit-on enlever le premier pansement? En thèse générale, on ne peut rien fixer. Toujours est-il que plus on reculera cette date, moins on aura à craindre l'infection secondaire de la plaie. Et ici, il faut suivre les règles générales des opérateurs et opter pour les pansements rares. A moins qu'on n'ait des raisons d'un ordre tout à fait spécial, on doit considérer comme minimum les quarante-huit heures, mais il serait de beaucoup préférable de ne procéder à l'enlèvement du premier pansement que le quatrième jour, alors que la cicatrice de notre plaie est assez solide. Evidemment, parfois nous aurons la main forcée de raccourcir ce minimum voulu, mais ce sera dans des cas tout à fait exceptionnels.

Pendant tout ce temps du traitement après l'opération, on ne perdra pas de vue un seul instant les considérations qui nous ont guidé au temps de la préparation du malade. Tout en fixant l'attention sur l'état local, on n'oubliera pas qu'il y a des indications à remplir d'un ordre général, que la possibilité d'une auto-infection ou auto-intoxication est encore à craindre. Aussi aurons-nous soin de veiller sur les fonctions dépuratives du canal intestinal, du foie, des reins, etc., et nous nous adresserons avec la plus grande minutie aux indications spéciales, toutes les fois que l'examen antérieur du malade nous aura révélé des conditions pathologiques exceptionnelles.

Comme l'a très bien dit dans un récent article M. Gale-

Digitized by Google

zowski, « nous voyons s'accomplir une crise dans toute la médecine en général ». De cette crise, qui est la crise du progrès, participe la pathologie ophtalmologique et la médecine opératoire. Et lorsqu'on nous vient proposer de procéder à l'extraction du cristallin transparent, par exemple, dans le but d'arrêter la marche de la myopie progressive, nous ne saurons jamais nous occuper assez des moyens qui nous auront permis de ne pas aggraver au moins l'état de nos malades... *Primum non nocere;* or, plus nous prendrons de précautions, moins nous nous exposerons à nuire.

Dr A.-C. Dimissas.

SUR LA DIPLOPIE MONOCULAIRE

DE NATURE CÉRÉBRALE OU HYSTÉRIQUE

PAR

Le Dr GALEZOWSKI

COMMUNICATION FAITE A LA SOCIÉTÉ DE BIOLOGIE EN 1891

Messieurs,

La question que je veux soumettre aujourd'hui à votre haute appréciation est une de celles que nous autres ophtalmologistes sommes très embarrassés tout seuls à résoudre, et où l'opinion des physiologistes éminents est indispensable. Il s'agit, en effet, d'un phénomène des plus bizarres et des plus curieux, c'est celui de la production d'une image double dans un seul œil, sous l'influence d'un état nerveux général, hystérique ou cérébral, sans aucune altération des milieux réfringents du globe oculaire et sans qu'il existe la moindre trace d'affection des nerfs moteurs de l'œil, soit de la 3e, soit de la 6e ou 4e paire.

La diplopie monoculaire peut se présenter soit dans un seul œil, soit dans les deux yeux simultanément. Ce sym-

Digitized by Google

ptôme apparaît quelquefois dans un œil, dont l'acuité visuelle centrale reste intacte, mais où le champ visuel périphérique présente un rétrécissement concentrique plus ou moins marqué.

Les malades, atteints de cette amblyopie, peuvent présenter des altérations nerveuses, générales, simulant des scléroses en plaques, des myélites, des encéphalites, etc. Mais si on prend en considération les symptômes que je décris ci-après, on se convaincra qu'il ne s'agit que d'accidents nerveux, hystériques, plus ou moins graves, dont les conséquences sont moins à craindre que s'il s'agissait de maladies organiques.

La diplopie monoculaire avait déjà été observée et décrite par plusieurs auteurs; le professeur Charcot l'a déjà observée dans les affections hystériques, et les conférences récentes, faites par l'éminent maître à la Salpêtrière[1], prouvent combien M. Charcot attache de l'importance à ce phénomène dans le diagnostic des affections du système cérébral et des troubles hystériques.

M. Duret a fait à l'Académie de médecine, il y a trois mois, une communication sur une diplopie monoculaire comme symptôme cérébral, qui était survenue chez un homme ayant reçu un violent traumatisme à la tête, sans qu'il ait existé le moindre trouble des milieux de l'œil droit, où on pouvait constater la diplopie. Ce fait indiquait, d'après l'auteur, que le symptôme avait son origine dans l'hémisphère gauche et que la diplopie était due à la destruction de l'association fonctionnelle des deux hémisphères.

Mais si la cause première doit être localisée dans le cerveau, le phénomène lui-même de la diplopie monoculaire doit être, selon moi, placé dans le globe lui-même, et il est dû, comme je le prouve aujourd'hui, au spasme du muscle accommodateur, qui provoque une myopie spasmodique et une diplopie consécutive. Depuis de longues années, j'avais

1. Lucas-Championnière (*Journal de chirurgie et de médecine pratiques*, janvier 1892, p. 6).

Digitized by Google

démontré que chez les personnes nerveuses, hystériques, il se produisait quelquefois un spasme du muscle accommodateur donnant lieu à une myopie fonctionnelle spasmodique. Ce fait, je l'avais signalé dans mes nombreuses publications, ainsi que dans mes conférences de 1874[1].

Le hasard a voulu qu'il se soit présenté dans ces derniers temps trois malades à mon observation, atteints d'amblyopies monoculaires : une femme dans ma clinique, une autre femme atteinte de troubles visuels hystériques dans le service du Dr Huchard à l'hôpital Bichat, et un homme soigné dans le même service pour des troubles nerveux cérébraux. Chez ces trois malades, j'ai pu constater des troubles visuels, semblables à ceux que j'avais observés dans l'hystérie : diplopie monoculaire, diminution concentrique du champ visuel et une myopie spasmodique.

Voici, en quelques mots, l'observation de chacun de ces malades :

Observation I

Mme S..., âgée de 38 ans, demeurant à Rouen, vint me consulter le 23 novembre dernier pour un trouble de la vue, qui s'était déclaré chez elle depuis plus de deux ans. Elle était très nerveuse, et sujette depuis plusieurs années à des attaques nerveuses hystériques. En juillet dernier, elle s'était aperçue que tout le côté gauche était devenu insensible, comme engourdi ; de plus il s'était produit dans le bras et la jambe gauches comme une sorte de tremblement nerveux, qui augmentait d'autant plus qu'elle voulait exécuter un mouvement. La vue de l'œil gauche est devenue trouble ; à l'examen ophtalmoscopique, je n'ai pas trouvé de lésion, mais il y avait chez elle une diminution concentrique du champ visuel à 15 centimètres autour du point de fixation. De plus, la malade se plaignait de voir double ; cette diplopie augmentait d'autant plus que la malade fixait un objet. En l'exami-

1. Galezowski, Quelques Considérations sur le myosis spontané (*Recueil d'ophtalmologie*, 1873, p. 174).

Digitized by Google

nant à l'aide d'un verre coloré, j'ai constaté qu'elle accusait une diplopie monoculaire dans son œil gauche. L'œil droit était sain. Cette diplopie était accompagnée d'une myopie spasmodique; à l'aide d'un verre de 2 dioptries, la myopie était corrigée et la diplopie disparaissait. J'ai instillé l'atropine dans l'œil malade pendant un mois, et la diplopie avait complètement disparu.

Observation II

Femme X..., âgée de 35 ans, couchée dans la salle Saint-Louis, de l'hôpital Bichat, dans le service de M. Huchard. Elle est atteinte d'une anesthésie complète des deux jambes, jusqu'aux genoux, ce qui la fait tomber en marchant. De plus, elle éprouve des troubles visuels dans les deux yeux. Chargé par M. Huchard de l'examiner, j'ai constaté chez elle une diplopie monoculaire dans les deux yeux avec rétrécissement concentrique du champ visuel. Les deux yeux ont une conformation emmétrope, mais ils sont devenus myopes par un spasme hystérique des muscles accommodateurs. L'écartement de deux images est de 10 cent. à 1 mètre de distance et de 25 cent. à 2 mètres. En mettant devant l'œil droit de la malade une lentille concave de 4 D. j'ai fait cesser la diplopie. Le 27 janvier dernier j'ai instillé une goutte du collyre d'atropine dans son œil gauche, dont l'amblyopie était plus accentuée et le champ visuel plus rétréci, et dès que la pupille s'est dilatée, nous avons pu voir, en présence de M. Huchard et ses assistants, que la diplopie avait complètement disparu et que le champ visuel est revenu à son état normal. Tout au contraire, dans l'œil droit, où nous n'avons pas mis d'atropine la diplopie monoculaire persiste et le champ visuel continue à être rétréci concentriquement.

Observation III

M. H..., âgé de plus de 60 ans, est soigné par le docteur Huchard à l'hôpital Bichat, pour une hémichorée droite, et

Digitized by Google

une amblyopie de l'œil droit. Ancien alcoolique, le malade a été pris de ces accidents depuis plusieurs années, mais le trouble de la vue s'est déclaré depuis quatre ou cinq mois. Autorisé par M. Huchard à examiner les yeux de ce malade, j'ai constaté, en l'absence de toute lésion ophtalmoscopique, une diplopie monoculaire de l'œil droit, avec un rétrécissement concentrique du champ visuel. L'œil gauche est sain. La diplopie est accompagnée d'une myopie spasmodique.

Que se passe-t-il dans ces yeux, et quelle est la cause réelle, quel est le mécanisme de ces phénomènes visuels? Pourquoi un œil, dont la conformation est emmétrope ou même hypermétrope, devient-il à un moment donné myope? Y-a-il une relation quelconque entre la myopie, qui survient spontanément et par hasard, et la diplopie monoculaire chez les hystériques?

Ma réponse à ce sujet est complètement affirmative, et les expériences que je viens de faire sur une de mes malades en ville, de même que celles que je viens d'établir sur une malade du service de mon éminent confrère le Dr Huchard à l'hôpital Bichat, prouvent d'une manière des plus remarquables que tous ces phénomènes visuels des femmes hystériques sont dus à la même cause, à la même contraction spasmodique du muscle accommodateur, et qu'il suffit de rompre ce spasme, en instillant dans l'œil une goutte d'atropine, pour que tous les phénomènes morbides visuels disparaissent complètement, et que la vue redevienne normale pour tout le temps que durera l'effet mydriatique de l'atropine sur l'œil.

Un fait bien plus extraordinaire m'a frappé chez la malade de M. Huchard, c'est qu'avec la disparition de la diplopie et de la myopie, coïncidait la disparition du rétrécissement concentrique du champ visuel. En effet, à peine la pupille est-elle devenue large, mydriatique dans l'œil gauche, dont le champ visuel était, avant l'instillation d'atropine, réduit jusqu'à 10 cent. autour du point de fixation, immédiatement après l'instillation d'atropine, le champ visuel est redevenu normal dans cet œil, tandis que dans son

Digitized by Google

œil droit, où la pupille est restée petite et contractée, le champ visuel resta toujours diminué concentriquement, comme par le passé. La même chose a eu lieu chez ma malade dont je rapporte plus haut l'observation.

Que pouvons-nous conclure de ces deux faits? C'est que la diminution concentrique du champ visuel est aussi le résultat du spasme des parois artérielles, et que ce spasme disparaît aussitôt qu'on fait instiller une forte dose d'atropine dans l'œil.

Certainement, les contractions spasmodiques du muscle accommodateur dans un ou dans les deux yeux à la fois, ne dépendent pas de la lésion périphérique, mais elles sont le résultat d'une altération des centres nerveux, d'où tirent leur origine les nerfs de la 3e paire et le grand sympathique; quant à la diplopie monoculaire, elle est occasionnée par la contraction spasmodique du muscle accommodateur, suivie d'une forte myopie; de là l'image double sur la rétine, qui cesse avec l'instillation du collyre d'atropine.

Dr GALEZOWSKI.

MICROPHTALMIE

AVEC COLOBOME DE LA GAINE DU NERF OPTIQUE ET PERSISTANCE DU CANAL DE CLOQUET

PAR

Le Dr Emile HEGG (de Berne).

En 1890, j'ai eu l'occasion d'observer à la clinique ophtalmologique de Berne un cas de persistance du canal de Cloquet. Bien que le nombre des cas de cette anomalie soit déjà assez respectable pour qu'il semble ne plus valoir la peine d'en publier d'autres, il y a pourtant dans les deux faits que je vais relater quelques particularités dignes d'être mentionnées.

Digitized by Google

Observation I.

C'est grâce à l'obligeance de mon excellent maître M. le professeur Pflüger que j'ai pu décrire ce cas intéressant et je le prie de vouloir bien agréer l'expression de ma reconnaissance et mes remerciements pour m'avoir envoyé l'observation du malade avec le dessin du fond de l'œil que j'ai fait à Berne et que j'ai reproduit ici (fig. 1).

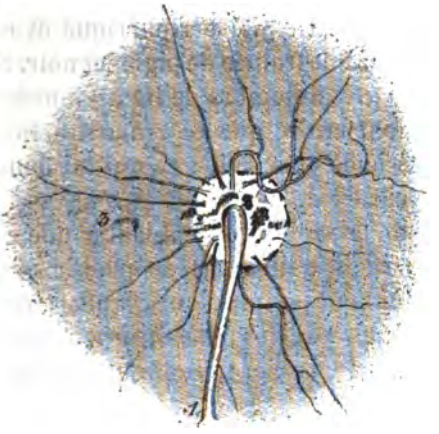

Fig. 1.

Le malade est un fort garçon de 25 ans, laboureur, qui n'a jamais fait de maladie grave, et qui prétend avoir bien vu des deux yeux et n'avoir jamais louché. Il y a environ huit ans le patient reçut dans son œil gauche un coup de corne de vache. Dès ce moment, il prétend ne plus voir de cet œil.

De l'examen extérieur et ophtalmoscopique, il résulte ceci :

L'œil gauche est dévié en dehors à 45°; rien d'anomal dans l'aspect du globe même. L'acuité visuelle est nulle, c'est à peine s'il y a perception lumineuse. Les milieux réfringents de l'œil sont transparents.

La papille du nerf optique est ronde, bien limitée par un

Digitized by Google

bord pigmenté. Du centre de la papille, d'où ressortent comme d'ordinaire les vaisseaux de la rétine, se dégage, du milieu de ces vaisseaux, une corde gris verdâtre qui, ayant traversé le corps vitré, semble s'insérer par deux tractus séparés au centre de la capsule postérieure du cristallin. Sur la papille, autour de cette corde, se trouve une masse de pigment noir.

La moitié interne de la papille est divisée en deux parties à peu près égales par un tractus blanc, brillant. Son extrémité centrale est la plus épaisse; il va s'amincissant progressivement jusqu'à l'extrémité périphérique et est limité, en haut et en bas, par une traînée de pigment noir. Sur ce tractus on remarque un grand nombre de lignes foncées très fines et parallèles qui font croire que ce grand tractus se compose de toute une série de plus petits, ce qui lui donne tout à fait l'aspect d'une cicatrice.

Cette partie de la papille ressemblant à une cicatrice a en moyenne une largeur d'un quart de papille et dépasse cette dernière par son bout périphérique du quart de sa longueur totale. A ce niveau ce tractus fait suite insensiblement au tissu de la rétine. Celle-ci et la choroïde offrent à cet endroit quelques troubles.

Les vaisseaux rétiniens, notamment les artères, sont plus courbés que d'habitude. Le tissu de la rétine et de la choroïde est normal, sauf les petits troubles dont nous avons déjà parlé.

Si nous cherchons à interpréter ce que nous avons trouvé dans le fond de l'œil, il est d'abord évident que la corde gris verdâtre ressortant du centre de la papille et s'insérant à la surface postérieure du cristallin ne peut être autre chose que le canal de Cloquet qui a persisté. Il est facile d'en déduire que cet œil dont l'acuité visuelle est diminuée, de ce fait se place en strabisme divergent. Mais le tractus blanc de la papille, qui a une si grande ressemblance avec une cicatrice, me paraît assez difficile à expliquer. En première ligne, il n'est pas vraisemblable que ce soit une cicatrice à la suite d'une déchirure du nerf optique qu'aurait produite le coup de

Digitized by Google

corne dont nous avons parlé, parce que, suivant toute probabilité les déchirures traumatiques du nerf optique doivent se produire transversalement et non pas dans le sens de la longueur du nerf. Mais pourtant il reste à expliquer l'affirmation du patient d'avoir perdu la vue à la suite de ce coup sans qu'il y eût d'autre lésion visible qui puisse être incriminée. Il est même loisible de supposer que ce malade, comme bien d'autres, ne soupçonnait pas avant son accident la mauvaise acuité visuelle de son œil gauche.

D'autre part, il est aussi difficile, à cause de sa situation dans la partie interne de la papille, d'affirmer que le tractus dont j'ai donné la description soit une anomalie congénitale, due à la même cause que la persistance du canal de Cloquet. Hannover a décrit un faisceau de tissu conjonctival qui, situé dans la sclérotique même de l'œil normal, joint la macula à la papille du nerf optique et qui, d'après cet auteur, a l'aspect d'une cicatrice. Mais, la macula étant en dehors de la papille, on ne peut pas confondre notre faisceau avec celui de Hannover; en plus, le dernier n'entre pas dans la papille même, mais s'arrête au bord de celle-ci. Sans cela, on aurait bien pu croire que, par un arrêt de développement, ce faisceau fût resté visible.

Observation II

E. D..., 21 ans, se présente au mois d'octobre à la clinique de M. le docteur Vignes, qui a eu l'amabilité de me céder cette observation très intéressante en m'engageant à la publier. Qu'il me permette de l'en remercier ici.

Le malade se présente à cause d'une kératite parenchymateuse de l'œil droit, probablement d'origine spécifique.

Depuis quinze ans environ il souffre d'écoulements des deux oreilles, qui ont pourtant cessé pendant quelques années mais reparaissent maintenant. A l'âge de 8 ans il a eu une fièvre typhoïde.

Actuellement il existe une microcéphalie peu marquée et une microphtalmie double très distincte; les fentes palpé-

Digitized by Google

brales sont très étroites et les globes oculaires sont profondément enfouis dans les voûtes orbitaires. Les cornées sont excessivement petites et en faisant diriger fortement le regard en dedans, on peut facilement découvrir l'hémisphère postérieure des deux globes.

Acuité visuelle O. D. = 0.05, ne s'améliore pas avec des verres :

O. G. H. 2 D. = V. 0.05

L'ophtalmoscope nous montre en effet le fond de l'œil gauche très intéressant, tandis que la cornée de l'œil droit étant toute trouble ne nous permet pas de distinguer l'intérieur de ce dernier.

Fig. 2.

La première anomalie qui saute aux yeux est une corde gris verdâtre qui ressemble excessivement à celle que nous venons de décrire dans l'observation précédente. Elle est un peu plus épaisse que celle-ci et son extrémité antérieure, qui semble également s'insérer à la surface postérieure du cristallin, se divise en trois branches dont deux sensiblement plus grandes que l'autre.

En suivant cette corde en arrière, à travers le corps vitré,

Digitized by Google

on remarque qu'elle se dégage aussi du milieu des vaisseaux rétiniens qui, de leur côté, sont distinctement amincis et dont quelques-uns, à leur point d'émergence, débordent le niveau de la rétine pour s'y réunir bientôt. La partie du fond de l'œil d'où ressortent les vaisseaux et la corde est voilée, de sorte qu'il est absolument impossible de pénétrer avec le regard dans l'excavation supposée à cette place.

En haut et un peu en dedans de cette partie, on trouve une plaque blanc rosâtre à bords bien distincts et pigmentés, sur laquelle passent quelques vaisseaux rétiniens et qui, au premier regard, pourrait passer pour un staphylôme choroïdien. Mais, quand on l'examine sérieusement, on voit bien que c'est une simple apparence. La plaque en question forme une excavation peu profonde, dont la partie la plus basse se trouve tout près de l'endroit d'où émergent les vaisseaux rétiniens. La couleur blanc rosâtre et la forme de cette plaque prouvent bien que ce n'est rien autre que la papille du nerf optique.

Tout autour et à des distances différentes de cette papille, on remarque des accumulations de pigment choroïdien.

Notre diagnostic d'un colobome de la gaine du nerf optique nous semble prouvé par la relation de l'emplacement de la papille du nerf optique et de l'origine des vaisseaux rétiniens.

Si la gaine du nerf optique, par arrêt de développement, ne se réunit pas près du globe oculaire, les vaisseaux rétiniens ne peuvent pas être enfermés dans cette gaine et restent alors en dehors de celle-ci et du nerf optique. C'est pour cette raison que nous trouvons dans cet œil l'entrée des vaisseaux rétiniens à côté et non pas en dedans de la papille optique.

Si nous cherchons la cause qui a produit l'arrêt de développement dans ce cas, c'est peut-être l'accumulation de pigment choroïdien seule qui pourrait nous en fournir une. Sans vouloir entrer dans les théories de l'origine des arrêts de développement, nous devons affirmer que le cas que nous relatons est un appui de la théorie soutenue par

Digitized by Google

Deutschmann, Pflüger et autres, qui attribuent à des inflammations intra-utérines la cause de ces lésions.

J'ajoute qu'il ne me semble pas impossible que, dans notre cas, l'inflammation intra-utérine soit d'origine spécifique, le malade offrant quelques symptômes de syphilis héréditaire.

ÉMILE HEGG.

IRITIS ANCIENNE ET IRIDECTOMIE

PAR

Le Dr A. PUECH (de Bordeaux)

Frappé dès notre début en ophtalmologie de l'impuissance de l'iridectomie à empêcher les rechutes de certaines iritis, frappé d'autre part des perturbations que l'excision de l'iris amenait sur des yeux atteints d'iritis ancienne, nous crûmes devoir observer et suivre le grand nombre de malades chez qui notre maître pratiquait et chez qui nous pratiquions nous-même l'iridectomie.

La persistance des synéchies postérieures, dit M. Abadie, avec tous les classiques, en particulier des synéchies larges et inextensibles, est la cause la plus fréquente des récidives des iritis. Tout en reconnaissant que les synéchies constituent un danger pour l'organe en plaçant celui-ci dans des conditions plus ou moins défectueuses de nutrition et de fonctionnement, nous croyons que l'on doit attribuer à ces adhérences un rôle bien moindre que celui qu'on leur a fait jouer jusqu'à ce jour.

L'iritis, dans la grande majorité des cas, se montre comme manifestation locale d'un état général, d'une diathèse déterminés. Le rhumatisme et la syphilis sont sans contredit les deux diathèses qui tiennent sous leur dépendance la plus large part dans l'histoire des inflammations du tractus uvéal,

Digitized by Google

et si quelques cas d'iritis se montrent sans que l'on puisse bien en débrouiller l'origine au début, il est rare qu'une observation attentive ne vienne un jour ou l'autre enlever tous les doutes. Ceci est surtout vrai pour l'iritis rhumatismale. Si, en effet, cette entité morbide que l'on nomme le rhumatisme a pour siège de prédilection l'appareil locomoteur, il n'en est pas moins avéré que tous les autres organes ou appareils sont susceptibles d'éprouver, de localiser en eux les premières manifestations de la diathèse. Incontestablement, comme le dit le professeur Besnier, il n'est pas toujours possible d'affirmer qu'une dermatose, une angine, une pleurésie, une pneumonie, et nous ajouterons une iritis, qui se montre en dehors des manifestations articulaires présentes ou passées, participent véritablement du rhumatisme, mais cela est possible quelquefois, cela doit toujours être recherché, et le praticien qui y manquerait pourrait s'exposer à quelque mécompte.

Laissant de côté les iritis traumatiques et celles qui compliquent les autres affections de l'œil, l'immense majorité des iritis évolue sous la dépendance d'états diathésiques dont les manifestations en quelque organe ou tissu qu'elles se produisent sont soumises à des oscillations multiples : aggravation suivie d'amendement, retour offensif inopiné suivi de rémission non moins imprévue, tous phénomènes qui donnent à ces affections un caractère tout spécial. Des nombreuses manifestations de la syphilis, mais surtout du rhumatisme, l'iritis seule échapperait-elle aux caprices de ces diathèses, ou échapperait-elle, du moins, de telle sorte qu'une fois l'affection déclarée, ses reliquats demeureraient le seul danger à combattre ? Il nous faudrait alors envisager les manifestations rhumatismales et syphilitiques, en ce qui concerne les membranes de l'œil, sous un aspect tout autre que celui sous lequel nous sommes habitués à le voir évoluer dans les autres organes.

Le danger créé par la présence des synéchies existe dans certains cas et nul ne saurait nier alors combien l'iridectomie est toute-puissante et combien de bienfaits elle procure, mais

Digitized by Google

ces cas, il faudrait pouvoir nettement les définir, au lieu d'envisager toutes les iritis de date récente ou ancienne avec synéchies plus ou moins larges et inextensibles comme passibles de l'iridectomie.

Si l'on considère les adhérences comme le plus grand danger au point de vue des récidives, il devient difficile de comprendre la marche de certaines iritis.

La clinique nous fournit des exemples d'iritis guéries sans la moindre adhérence récidiver, puis guérir de nouveau, alors qu'elle nous en fait voir d'autres dont la terminaison a lieu avec une adhérence souvent totale (du moins en apparence) et qui cependant ne donnent plus lieu depuis fort longtemps à aucune poussée. La clinique nous montre également la diathèse (surtout le rhumatisme) abandonner l'iris primitivement synéchié et depuis longtemps le seul atteint pour venir se localiser sur le congénère jusque-là épargné. Quel rôle jouent les synéchies dans ces cas au point de vue des récidives? Pour nous expliquer la marche et la terminaison si différentes d'une affection ayant la même origine, il nous faut la considérer comme évoluant sous l'influence de la diathèse, laissant à l'organe, comme traces de son passage, une tendance à la reproduction des phénomènes réactifs qu'elle avait suscités.

Le rôle prêté aux synéchies, pour être tel que l'on tend à l'envisager, devrait s'étendre à toutes les adhérences, que celles-ci soient la conséquence d'iritis rhumatismales ou syphilitiques ou qu'elles appartiennent à des iritis traumatiques ou par propagation. Or, à considérer toutes les iritis en général, celles qui récidivent presque exclusivement sont de nature diathésique. Le nombre de kératites compliquées d'iritis laissant plus ou moins d'adhérences est assez considérable pour que l'on puisse, après quelques années de clinique, tirer quelques considérations basées sur des faits.

Le nombre et l'étendue des synéchies ne doivent jouer qu'un rôle secondaire au point de vue des récidives. L'on ne doit voir dans l'irritation produite par leur tiraillement, leur rétraction, qu'un effet traumatique, susceptible, pour si

Digitized by Google

petite que soit sa violence, de réveiller la manifestation diathésique. Ce sont souvent des yeux atteints d'iritis avec synéchies de peu d'étendue et peu adhérentes qui présentent le plus de poussées.

Ces considérants nous font rejeter l'iridectomie dans un certain nombre de cas. Nous ne nous croyons plus en droit de pratiquer cette opération, même en face d'un champ pupillaire manifestement rétréci et limité par des synéchies que les mydriatiques ne sauraient rompre du moment que ce champ pupillaire présente une transparence qui permet une vision suffisante, que la tension oculaire ne se trouve ni sensiblement augmentée, ni diminuée, du moment enfin que, l'œil n'étant pas irrité, rien ne prouve que les adhérences constituent un danger.

Toute intervention chirurgicale doit tendre autant que faire se peut, non seulement à la conservation de l'organe, mais aussi au maintien ou à l'amélioration de son fonctionnement. Pour l'œil, la question de fonctionnement est capitale, et nous verrons plus loin que c'est souvent à ses dépens que l'on pratique une opération qui n'a d'autre but que de prévenir des accidents possibles, mais non certains.

L'influence exercée par les synéchies n'est pas fatale, et il doit exister une limite après laquelle l'œil se trouve placé dans une situation telle que seule une nouvelle poussée, due au réveil de la diathèse dans l'organe, puisse la modifier. Nous nous expliquons ainsi comment des yeux porteurs d'iritis ancienne, remontant à plus de vingt ans, n'ont éprouvé aucun changement bien appréciable de leur nutrition, aucune diminution bien sensible de la vision à dater du jour de la cessation des derniers accidents. Grand nombre de ces iritis anciennes possèdent des synéchies larges et inextensibles et un champ pupillaire de quelques millimètres.

Si l'on considère que l'iridectomie est en somme une opération sans grand danger, d'un résultat opératoire la plupart du temps très favorable, l'on peut se croire toujours autorisé à la pratiquer. Mais à côté du résultat opératoire il faut placer ce que nous nommerons le résultat fonctionnel. L'ob-

Digitized by Google

servation des faits démontre que ce dernier est, dans la majorité des cas, absolument désastreux. Bien des malades porteurs depuis de longues années d'iritis ancienne double avec larges synéchies et champ pupillaire rétréci continuent à se livrer aux occupations qu'une vision toujours plus ou moins défectueuse leur a fait choisir. Parmi eux quelques-uns, quoique reconnaissant qu'aucune modification ne se soit produite dans leur état, viennent demander au spécialiste un conseil, un traitement susceptible d'améliorer leur vision. Obéissant à l'idée primordiale de conservation, obéissant surtout à cette loi en ophtalmologie qui veut que tout iris un peu largement synéchié doit subir une iridectomie, nous proposons et pratiquons cette opération. Celle-ci faite, on éprouve le sentiment d'avoir rendu un réel service au malade; aussi, est-on bien étonné du peu de reconnaissance, pour ne pas dire de la malveillance, que celui-ci vous retourne en échange de ce que nous considérons comme un bienfait. La pupille a cependant été régulièrement faite ou aussi régulièrement que le permettait l'état adhésif de la membrane. Nous avons vu des iridectomies exécutées par des confrères qui pouvaient servir comme modèles du genre; les résultats en étaient cependant désastreux. L'iridectomie a peut-être enlevé à l'organe bien des chances d'une désorganisation probable, mais non certaine, mais elle a, du même coup, modifié les conditions de la vision. Le travail, la lecture, encore possibles avant l'intervention chirurgicale, sont devenus et demeurent impossibles, sans que l'on puisse prévoir quelque amélioration dans l'avenir. En créant une large pupille, l'opération a enlevé à l'œil les bénéfices d'une sorte de vision sténopéique qui, pour n'être pas parfaite, rendait plus de services que n'est capable d'en rendre un large champ pupillaire parsemé de portions claires et obscures.

Un autre point à envisager dans cette question de l'iridectomie dans les cas d'iritis ancienne réside dans les troubles que peut apporter cette opération dans la lentille cristallinienne, non seulement chez les vieillards, mais chez les malades relativement jeunes. M. Mauthner a signalé des cas

Digitized by Google

de glaucome avec une opacification équatoriale où l'iridectomie avait eu pour résultat presque immédiat la sclérose totale de la lentille. Pareil résultat se retrouve souvent, sans reconnaître le même mécanisme, comme conséquence d'une iridectomie pratiquée sur des yeux atteints d'iritis ancienne avec opacification limitée du cristallin, que cette opacification soit le reliquat de l'ancien processus inflammatoire ou le fait même de l'âge. La traction opérée sur la cristalloïde (traction qui se fait sentir autant au niveau de la portion soudée de l'iris que l'on attire au dehors que sur celle restée en place et qui s'oppose pour ainsi dire au déplacement de la lentille), le massage plus ou moins long que l'on fait subir au cristallin lors du nettoyage de la chambre antérieure qui, dans ces cas particuliers, est toujours plus ou moins remplie par de l'hyphœma, doivent contribuer à hâter son opacification. Reste, il est vrai, l'extraction de la lentille comme ressource précieuse à la récupération de la vision ; malheureusement, faite dans des conditions semblables, l'opération de la cataracte est loin de donner des résultats merveilleux.

En résumé, le vrai but de l'iridectomie dans les cas d'iritis étant, croyons-nous, d'éviter les accidents inhérents aux adhérences lorsque celles-ci deviennent le point de départ d'irritations qui renouvellent les poussées, ou alors qu'elles créent un véritable danger pour la nutrition de l'œil, il doit être permis de considérer comme contestable l'opportunité de cette opération appliquée à tous les iris plus ou moins synéchiés, du moment que l'œil possède une vision suffisante et que sa nutrition ne semble pas compromise.

L'iritis, étant la plupart du temps une manifestation diathésique, se trouve comme telle soumise à toutes sortes de fluctuations qu'une intervention mécanique ne saurait prétendre entièrement modifier.

Les bénéfices de l'iridectomie dans les cas d'iritis ancienne avec vision suffisante est souvent contestable, par suite des troubles que l'opération peut apporter à la vision.

Dr Puech.

Digitized by Google

PÉRIOPTOMÉTRIE PRATIQUE

PAR

Le Dr BOURGEOIS (de Reims).

La mesure exacte du champ visuel pour le blanc et pour les couleurs, suivie de sa transcription sur le papier, me prenait autrefois un temps tel que, obligé de satisfaire des clients nombreux et impatients, j'étais dans la nécessité de renoncer à établir les schémas, cependant si utiles à conserver pour les comparer dans le cours de la maladie.

Afin de procéder rapidement dans la mesure du champ visuel et aussi dans la réunion des éléments nécessaires à la représentation graphique, j'ai combiné la méthode connue du Dr Landolt, avec celle exposée par le Dr Gillet de Grandmont, dans les *Archives d'Ophtalmologie*, mai-juin 1888.

J'emploie le périmètre du Dr Landolt, pourvu de deux curseurs. L'instrument est placé sur une table en face d'une fenêtre; l'examiné tourne le dos à la fenêtre; le médecin se tient vis-à-vis du malade, l'observant attentivement, afin de l'obliger constamment à bien fixer le point central de l'arc, et à lui expliquer clairement ce qu'on attend de ses réponses.

Pour la position exacte de l'arc, je me guide sur les deux oreilles de l'écrou, plutôt que sur l'aiguille, qui me sert seulement à rectifier la situation de l'écrou, si elle est défectueuse.

La recherche du champ visuel s'effectue comme je vais l'indiquer, en commençant par l'œil droit. L'arc du périmètre est d'abord maintenu horizontalement (les oreilles de l'écrou sur 90 et l'aiguille sur 180), les deux curseurs étant à chaque extrémité de l'arc. On mesure simultanément le champ visuel externe et le champ visuel interne, en faisant glisser les deux curseurs de la périphérie vers le centre; on s'arrête lorsque le malade déclare apercevoir l'un, puis l'autre index. On pourrait faire mouvoir séparément chaque curseur,

Digitized by Google

l'externe le premier. Mais, ainsi que l'a démontré le Dr Gillet de Grandmont avec son remarquable périmètre enregistreur, et ainsi que j'ai pu le constater en maniant à différentes reprises, à sa clinique, cet instrument de haute précision, « l'œil garde une immobilité absolue lorsqu'il est appelé à voir surgir sur plusieurs points à la fois, opposés les uns aux autres, la surface lumineuse ou colorée correspondant à chacun de ces points ».

Ayant noté le degré où l'index a terminé sa course, on l'inscrit sur une ardoise, dont je donnerai la description tout à l'heure.

Après cela, l'arc de l'instrument est placé verticalement (les oreilles de l'écrou sur 0 — 180, l'aiguille sur 90), et l'on procède à la recherche des mesures supérieure et inférieure, toujours en faisant marcher les curseurs de la périphérie vers le centre.

Pour effectuer ensuite la mesure du champ périphérique chromatique, on dispose, à la petite fenêtre de chaque curseur, les papiers colorés qui se trouvent maintenus dans les griffes postérieures en faisant apparaître successivement le bleu, le rouge, puis le vert. Chacun d'ailleurs est familiarisé avec cette manipulation.

Si l'on veut prendre des mesures intermédiaires, la chose n'est pas plus compliquée ; mais, pour qu'il n'y ait pas de confusion, les résultats trouvés seront inscrits en correspondance avec le numéro des arcs sur lesquels ils auront été pris, point sur lequel j'insisterai davantage dans un instant.

Pour la numération, je me sers du procédé indiqué par le Dr Gillet de Grandmont, en lui faisant subir une légère modification, nécessitée par le périmètre employé. Mon savant confrère et ami a proposé, comme formule du champ visuel, la succession des lettres ESIi, que beaucoup d'ophtalmologistes ont adoptées. Mais il est facile de comprendre que cette formule, adaptée à l'appareil enregistreur du Dr de Grandmont, ne peut servir avec le périmètre du Dr Landolt. Puisque l'on commence par le côté externe (E), pour passer au côté interne (I), puis examiner ensuite la partie supé-

Digitized by Google

rieure (S) et enfin l'inférieure (in), la formule devient : EISin (ou EISi). Le résultat numérique ne change pas, pour le champ visuel normal, puisque les valeurs de S et de I sont semblables, pour le blanc et pour les couleurs. J'ai donc, comme mon éminent confrère :

Pour le blanc.....	EISin = 9667.
Pour le bleu.....	EISin = 8556.
Pour le rouge.....	EISin = 8445.
Pour le vert.....	EISin = 7334.

Si, pendant l'examen du malade, après avoir lu la division trouvée sur l'arc du périmètre, on songe à l'inscrire de suite sur le schéma, on risque de perdre un temps précieux ; ou bien, voulant se hâter, on commettra des erreurs. Je tourne la difficulté de la façon suivante :

Sur la table où est posé l'appareil, on place une ardoise portant des lignes quadrillées. Il est facile de se procurer ces ardoises dans le commerce, et leur bas prix permet d'en utiliser plusieurs, pour pouvoir conserver aussi longtemps que cela est nécessaire les résultats consignés.

J'ai figuré, sur une feuille de papier, le tracé de l'ardoisee avec les lettres indiquant les mesures à prendre ; à première vue, on voit ce dont il s'agit. Horizontalement sont marquées les lettres E, I, S, in, que l'on connaît. Dans la première colonne verticale sont les lettres B, b, R et V, signifiant blanc, bleu, rouge et vert. Enfin, dans la deuxième colonne verticale, les lettres D et G se rapportent à l'œil droit et à l'œil gauche.

L'utilisation de ce tableau se comprend facilement. Chaque chiffre lu sur le périmètre est inscrit dans la case correspondante de l'ardoise. Si une erreur s'est produite dans ce premier examen, il est aisé de la rectifier. Avec ce procédé, il ne faut pas plus de dix minutes pour avoir toutes les mesures du champ visuel des deux yeux, dans les quatre méridiens principaux. Le médecin a donc le loisir de faire définitivement la transcription graphique à tête reposée, et au moment opportun.

Digitized by Google

Si plusieurs examens ont été pratiqués successivement, il est utile de mettre le nom du malade en regard des recherches qui le concernent.

Lorsqu'il paraît nécessaire de prendre des mesures dans les méridiens intermédiaires, il faut donner un peu plus de temps à l'opération, en procédant comme suit :

Après avoir inscrit sur l'ardoise les chiffres fournis par l'examen du champ externe-interne, on tourne l'arc pour le porter dans la direction 45-135, les chiffres trouvés pour le champ visuel sont marqués sur l'ardoise dans les colonnes intermédiaires à E et à I. De même, après avoir pris les mesures se rapportant à S et à in, on tourne l'arc métallique dans la direction oblique 45 — 135. Pour la transcription ultérieure des résultats sur le schéma, l'on a huit repères à marquer sur les lignes se suivant de deux en deux, dans l'ordre suivant : E, 45; I, 135; S, 45; in, 135. Tout cela est fort simple, et l'on gagne du temps en suivant l'ordre précédent, plutôt qu'en s'attachant à explorer les méridiens dans l'ordre où ils se succèdent, en commençant par l'externe : ce qui obligerait à porter l'arc chaque fois dans la direction explorée.

En somme, la manière d'opérer que je viens d'indiquer, assurant aux résultats la même précision que les autres méthodes, a l'avantage d'être très rapide; elle méritait donc d'être signalée.

Dr Bourgeois.

SOCIÉTÉ D'OPHTALMOLOGIE DE PARIS

Séance du 2 février 1892.

PRÉSIDENCE DE M. GORECKI, VICE-PRÉSIDENT

M. Belliard, *secrétaire annuel*, donne lecture du procès-verbal de la précédente séance, qui est adopté.

M. Despagnet, *secrétaire général*, dépouille la correspondance qui comprend des lettres de candidature au titre de membre cor-

Digitized by Google

respondant étranger de MM. Eliasberg, de Salonique, et Cheikh Mohamed, de Téhéran.

M. VACHER. **Pansements oculaires inamovibles. Suppression des bandes et des bandeaux.** — Il est très important, surtout après les opérations délicates qui se pratiquent sur les yeux, de maintenir exactement les pansements et d'empêcher que les mouvements des malades les dérangent pendant le sommeil.

Dans certains cas graves, il est de même indispensable d'isoler un œil atteint de maladie contagieuse et de préserver l'autre de tout germe septique.

Après avoir essayé un certain nombre de modes d'occlusion et de contention usités jusqu'à ce jour, tels que bandes, bandeaux, bandages, etc., je me suis arrêté au *pansement collodionné* qui m'a toujours donné les meilleurs résultats. Il consiste à fixer le pansement oculaire, quelle que soit sa nature, avec une rondelle de gaze souple ou de mousseline, maintenue à son pourtour par une couche de collodion. L'avantage de ce pansement est surtout précieux pour les enfants, qui ne peuvent plus toucher l'œil malade, ni enlever leur bandeau. Il est parfait dans les pansements rares, à la suite des opérations de cataracte ou d'iridectomie. Pour détacher la rondelle collodionnée, il suffit de l'humecter avec un peu d'éther ou d'alcool qui dissout le collodion et permet d'enlever le pansement sans douleur et sans tiraillement. On peut de même fixer sur la joue et sur le front deux petites bandes de 8 à 10 centimètres de long et les maintenir sur le pansement au moyen d'une ou deux épingles. Autre avantage : les malades peuvent procéder à leur toilette journalière sans crainte et sans aucune difficulté.

M. DESPAGNET. — Le pansement imaginé par M. Vacher est très ingénieux, mais il me semble qu'il doit être parfois infidèle, le collodion pouvant, dans certains cas, mal adhérer à la peau. En outre, la compression faite par ce pansement ne doit pas être très régulière. Enfin, il n'est définitivement inamovible qu'autant que le collodion a séché par l'évaporation. Or, pour cela, il faut un certain temps, qui, si court soit-il, permet un relâchement de tout l'appareil compressif qui nuira certainement au résultat cherché.

J'obtiens une inamovibilité plus complète, pouvant durer huit, dix jours et plus, avec une compression régulière et toujours la même, en employant les bandes de tarlatane anglaise, que je fais arroser pendant les quelques heures qui suivent leur application avec une solution saturée d'acide borique. Quand tout le pansement est bien humecté, on laisse sécher et on voit alors l'acide borique qui, cristallisant, unit tous les tours de bande entre eux et les rend aussi compacts que si la bande avait été trempée dans du

Digitized by Google

silicate de potasse. Pour obvier à l'exagération de compression qui pourrait résulter du resserrement de l'appareil dû à la dessiccation, resserrement presque nul avec les bandes de tarlatane anglaise, on n'a qu'à mettre sur l'œil une bonne couche d'ouate dont l'élasticité met à l'abri de tout inconvénient de ce chef.

M. Valude fait observer que les bandes de toile mouillées peuvent se rétrécir, mais pas celles de tarlatane, qui ne gênent jamais le malade, au contraire. Du reste, on peut avec des ciseaux élaguer les points trop serrés, s'il y en a.

M. Dehenne. — Un bon pansement pratiqué avec une bande bien souple et très douce est encore ce que l'on a trouvé de mieux, même pour les enfants. Une bande appliquée mouillée se rétrécit toujours en séchant, et cause des compressions qui gênent le malade, l'incitant à porter les mains à l'œil, et exposant à des accidents. J'ai renoncé à tous ces modes de pansements pour les remplacer dans tous les cas par du coton hydrophile enduit de pommade iodoformée au 1/30e, maintenue à l'aide de deux ou trois tours de bande de tarlatane simple et cirée. Nos vieux maîtres fermaient les yeux de leurs opérés avec des bandelettes de taffetas; on y a renoncé à cause des nombreux inconvénients qu'elles présentaient.

M. Gorecki. — Il est un procédé qui permet d'obtenir l'immobilisation d'un pansement chez les jeunes enfants, dont j'ai déjà parlé naguère : il consiste à habituer l'enfant au pansement pendant quelques jours et même plusieurs semaines avant l'opération.

J'ai eu l'occasion de procéder ainsi chez un enfant de quelques mois atteint d'un buphtalmos progressant rapidement et qui eut à subir une iridectomie aux deux yeux. Cet enfant était si bien habitué à son bandeau que plus tard il ne s'endormait que lorsqu'il était placé, ce qui ne contribua pas peu à l'amélioration de la buphtalmie, peut-être autant que l'iridectomie elle-même.

Le pansement humide à l'acide borique en solution chaude très bien supporté par l'adulte est d'autant plus inamovible que l'on se sert d'un acide borique albuminé, de sorte que ce pansement se rapproche absolument du dextriné auquel on l'a justement comparé.

M. Trousseau. **Conjonctivite catarrhale chronique succédant à une ablation de la glande lacrymale palpébrale.** — Je viens entretenir la Société d'un cas des plus bizarres et sur lequel je serais heureux d'avoir l'opinion de mes collègues. La malade dont il s'agit a été vue par plusieurs d'entre nous, en consultation. Je ne saurais donc être accusé d'un diagnostic imparfait ou d'une thérapeutique mal suivie. Je dois dire que, chaque fois

Digitized by Google

que la patiente a été montrée à un ophtalmologiste, elle a vivement attiré son attention et excité sa surprise sur plus d'un point.

Il s'agit d'une jeune fille de 17 ans, grande et bien bâtie, mais de constitution lymphatique, qui subit en avril 1890 l'ablation de la portion palpébrale de la glande lacrymale du côté gauche, pour combattre un larmoiement incoercible. Les suites opératoires furent normales; pendant dix à quinze jours tout parut aller le mieux du monde. Après ce laps de temps, la sécrétion conjonctivale, au lieu de diminuer comme on pouvait s'y attendre, augmenta sensiblement, en même temps que la patiente accusait une vive douleur au-dessous de la partie externe du bord orbitaire supérieur. Les choses restèrent en l'état jusqu'à la fin de mai environ. Pendant toute cette période, l'œil était collé le matin par une abondante sécrétion jaune grisâtre, et dans le jour il laissait couler assez de sécrétion pour agglutiner les cils et nécessiter deux ou trois lavages complets. On usa largement des lavages antiseptiques et astringents : eau phéniquée, boriquée, solution de sublimé à 1 p. 3000, sulfate de zinc, et cela sans aucun succès. L'emploi d'une solution quelconque semblait au contraire irriter l'œil davantage; vers la fin de mai, après un lavage avec une solution de sulfate de zinc à 25 cent. p. 100, les paupières gonflèrent, la sécrétion augmenta, devint jaune verdâtre, purulente. Je crus devoir employer les cautérisations au nitrate d'argent à 2 p. 100. Je n'obtins aucune modification, si ce n'est une exagération du gonflement palpébral; je dus y renoncer et revenir à de simples lavages boriqués. Peu à peu l'acuité diminua et au mois de juillet les choses étaient revenues en l'état primitif, il existait du catarrhe chronique, la douleur persistait au niveau de l'incision opératoire, qui, j'ai négligé de le dire, avait été faite par la voie muqueuse. C'est vers cette époque que je variai de toutes façons mes tentatives thérapeutiques, employant toutes les substances connues, en cherchant même de nouvelles. Je n'obtins jamais de résultat favorable et parfois j'eus à combattre de formidables poussées. Après chaque poussée reparaissait l'état chronique, un peu plus aggravé qu'auparavant ou tout au moins accompagné de sensations douloureuses plus pénibles. Vers le mois de novembre, ayant l'idée que la conjonctivite était peut-être entretenue par un manque de propreté corporelle ou par l'inoculation d'une assez abondante leucorrhée, je fermai l'œil au moyen d'un pansement antiseptique salolé que je levai tous les deux jours. La sécrétion diminua un peu et ce fut tout. Après quinze jours d'expérience, je renonçai encore à ce traitement. Sur le conseil d'un confrère, j'essayai la pommade à l'oxyde jaune, qui amena une poussée accompagnée de blépharospasme assez marqué. Vers la fin de décembre 1890, je dus, en

Digitized by Google

présence d'une exagération de sécrétion, songer de nouveau au nitrate d'argent, puis l'abandonner, replacer le pansement antiseptique, puis y renoncer.

Au début de 1891, les paupières n'étaient pas gonflées, mais la muqueuse, *à peine hypérémiée*, sécrétait une grande quantité de muco-pus. Elle n'offrait ni villosités, ni fongosités, ni granulations, même pas au niveau de l'ancienne plaie opératoire, très bien cicatrisée et non fistuleuse. L'œil devait être lavé environ toutes les demi-heures, il était continuellement collé. De plus, aux phénomènes précédents s'était surajouté un blépharospasme intense avec abaissement du sourcil (ptosis pseudo-paralytique de Parinaud) qui jouait la paralysie du releveur; c'était bien un vrai spasme que j'ai pu vaincre de temps en temps, mais qui ne tardait pas à reparaître.

Depuis cette époque, jusqu'à ces jours-ci, cet état a persisté avec des hauts et des bas; quelques poussées aiguës ont interrompu la monotonie de l'état chronique et elles ont fait spécialement leur apparition *chaque fois que l'on a essayé une médication quelconque*. Un seul médicament, le pétrole brut, a été bien supporté et m'a permis d'amener ma malade à un état acceptable, mais ne l'a pas guérie. L'affection est toujours monolatérale, l'œil droit n'a jamais été contaminé par la sécrétion. La cornée qui baigne dans le pus depuis deux ans bientôt est intacte, elle n'a souffert que de quelques érosions superficielles disparaissant aisément après quelques instillations d'atropine. Depuis un an, l'œil presque continuellement collé ne s'est pas ouvert à cause du spasme. Inutile de dire que l'état général de la malade en a pâti, qu'elle est devenue très nerveuse et très impressionnable et que son état nerveux ne fait qu'aggraver son état spasmodique, qui lui-même est peu favorable à une amélioration locale.

Je me borne à faire des lavages anodins (eau bouillie ou boriquée faible) qui seuls me réussissent. Je passe sur tous les moyens que j'ai employés : le chaud, le froid, la glace, les pulvérisations, l'électricité, le massage, l'hydrothérapie, les fortifiants Kreuznach, etc. En somme, rien ne réussit, l'état actuel est supportable à cause du peu d'abondance de la sécrétion, c'est tout ce que j'ai obtenu. Les confrères qui ont bien voulu me donner leurs conseils sont arrivés également à cette conclusion, que l'œil devrait être laissé en repos. C'est la plus sage.

Quelle est donc cette variété désespérante de conjonctivite ou plutôt à quelle cause peut-elle être rapportée?

Le traumatisme opératoire y est évidemment pour quelque chose, mais il n'a guère pu, je pense, que jouer le rôle de cause prédisposante. C'est du moins ce qu'il faut admettre jusqu'à nouvel

Digitized by Google

ordre, ou peut-être signalera-t-on des faits analogues après l'ablation de la glande lacrymale. Jusqu'ici on ne peut incriminer *absolument* l'opération pratiquée.

Y a-t-il eu des infections répétées? Mais le pus qui a été chargé de gonocoques, puis n'en a plus contenu, ne s'est jamais montré virulent ni pour l'autre œil, ni pour la cornée. L'hypothèse d'une conjonctivite leucorrhéique n'est donc guère acceptable. Je rappellerai encore que l'occlusion de l'œil ne m'a pas donné satisfaction.

Il semble être resté au niveau de l'ancienne plaie un point de névrite ; la douleur est toujours vive dans le rebord orbitaire externe. Y a-t-il là une cause nerveuse expliquant la prolongation du mal?

On le voit, il est peu aisé de se faire une opinion sur la génération des phénomènes que je viens de rapporter et qui m'ont paru dignes d'être signalés à votre attention.

Doit-on incriminer l'état général? Celui-ci n'était pas mauvais (à part le lymphatisme évident) dans les premiers mois. Il est moins bon actuellement, des phénomènes nerveux sont nés, mais ma jeune malade est très affectée de la prolongation du mal. Rien n'a été négligé pour relever sa constitution, comme je le disais tout à l'heure.

M. Masselon. — Il est très important dans l'ablation de la glande lacrymale palpébrale de circonscrire l'opération uniquement au tissu glandulaire à extirper. Si on fait des délabrements trop étendus, on s'expose à avoir une cicatrice bourgeonnante fournissant une sécrétion plus ou moins abondante et persistante. En pareil cas, il serait bon de toucher la plaie au galvanocautère.

M. Abadie. — On doit se demander si, à la suite de l'ablation de la glande, des filets nerveux emprisonnés dans la cicatrice n'ont pas pu déterminer des troubles trophiques favorisant l'infection de la conjonctive.

M. Meyer. — Je ne me rends pas bien compte comment l'enclavement de quelques filets nerveux dans la cicatrice produite par l'ablation de la glande lacrymale, que M. Abadie voudrait invoquer pour expliquer la conjonctivite persistante, puisse avoir ce résultat. Pour ma part, je n'ai pas encore observé rien de pareil après l'ablation partielle ou totale de la glande lacrymale, et chez la jeune malade que j'ai vue avec M. Trousseau, la cicatrice a un aspect tout à fait normal. L'opération a eu chez elle tout le résultat voulu, car le larmoiement a complètement cessé depuis.

La malade étant atteinte de leucorrhée presque constante, j'ai pensé qu'il s'agissait d'infections renouvelées, et, en effet, l'examen

Digitized by Google

bactériologique a démontré à différentes reprises la présence de gonocoques qui, d'autres fois, faisaient défaut. L'unilatéralité de l'affection oculaire n'est pas un fait isolé et se rencontre assez souvent dans les maladies infectieuses des yeux.

Ce qui parlerait en faveur de mon opinion, c'est que la sécrétion a toujours considérablement diminué et même cessé lorsqu'on a pu employer pendant quelque temps un bandage occlusif. Quant au ptosis, c'est plutôt un blépharospasme de nature réflexe ou nerveuse que la dilatation forcée à l'aide d'un écarteur à ressort, employé pendant quelque temps, a paru combattre victorieusement.

M. Despagnet. — J'ai eu à soigner la malade qui fait l'objet de cette communication pendant une absence de M. Trousseau. J'avoue qu'à ce moment elle ne présentait absolument rien du côté des organes lacrymaux, soit sécréteurs, soit excréteurs, dont les fonctions paraissaient normales. D'ailleurs, la conjonctivite observée n'avait nullement les caractères de l'origine lacrymale, mais bien ceux d'une infection. Aussi ai-je conseillé l'emploi des cautérisations au nitrate d'argent, qu'on n'avait pas encore faites jusque-là.

M. Kalt. — J'ai eu l'occasion d'observer un jeune malade atteint d'un larmoiement énorme avec hypertrophie des deux glandes lacrymales palpébrales, qui avaient atteint le volume d'un gros pois. Cette hypertrophie était purement fonctionnelle et d'origine réflexe. L'ablation des deux glandes ne montra qu'un développement exagéré des culs-de-sac glandulaires avec fort peu de cellules jeunes dans le tissu de soutien. Le point de départ du réflexe était dans les corps ciliaires : le malade était atteint d'iridocyclite à rechute, qui se termine par atrophie des deux globes. C'était donc bien un larmoiement par excitation nerveuse. Or, il n'y avait pas trace d'irritation catarrhale de la conjonctive.

De ce fait et d'autres semblables, je conclus qu'une conjonctivite par irritation nerveuse ne peut que difficilement être admise.

M. Chevallereau. — Cette affection peut faire penser à des troubles dans l'innervation du grand sympathique. Je demanderai à M. Trousseau s'il a pensé à cette hypothèse et s'il n'a observé chez son malade aucun autre phénomène qui pût la confirmer.

M. Gorecki. — Le point de départ de cette discussion est un larmoiement rebelle, ayant résisté non à *tous* les traitements, mais à la thérapeutique locale : sondes, caustiques, opérations. Or, j'ai observé un certain nombre de ces larmoiements, parfois intermittents ou compliqués de blépharospasme ou de conjonctivites spéciales qui n'ont cédé qu'à un traitement interne (fer, iodure, arsenic, mercure).

Digitized by Google

J'ai donc pensé que ces larmoiements étaient sous la dépendance d'un trouble nerveux trophique, facilitant la paralysie des capillaires, la progression par diapédèse des leucocytes et même l'envahissement des microbes.

On comprend qu'à cet égard je ne puisse faire qu'une hypothèse, l'examen anatomo-pathologique faisant défaut, mais cette hypothèse est confirmée par des expériences physiologiques bien connues, et par les résultats de la thérapeutique. Or, chez la malade dont il est question, on ne s'est jamais occupé que du traitement local et externe.

M. Masselon. — Il faut bien savoir qu'un coup de ciseaux imprudemment donné — et M. Trousseau nous a dit que chez la malade dont il a été question l'excision avait peut-être été faite un peu largement — peut aisément entamer le releveur et produire un ptosis persistant.

M. Gillet de Grandmont. **De la nature microbienne des kératites.** — Les études microbiologiques ont éclairé, dans ces derniers temps, d'un jour si nouveau certains faits obscurs jusqu'alors de la pathologie qu'il est très naturel, très légitime même de se demander si les organismes inférieurs, ces agents de la destruction, toujours en quête d'une proie facile et incapable de résister à leur pullulation prodigieuse, n'entrent pas pour une bonne part dans les affections de l'œil.

Aujourd'hui j'aborderai la question par un seul côté et je chercherai à déterminer le rôle que jouent, dans les maladies ulcératives de la cornée, les microbes au milieu desquels l'œil plonge incessamment.

Quand, il y a quelques années, je décrivis la *kératite étoilée,* qui n'est en réalité que la forme de début de la kératite fort bien étudiée par Hansen Grut, sous le nom de *dendritique* ou *racémeuse,* je signalai que, convaincu que cette kératite devait son aspect à des colonies microbiennes en marche, j'avais cherché à transporter cette maladie sur des cornées d'animaux; mais c'est en vain que je m'étais adressé au lapin : cet animal, fort résistant à tout traumatisme du globe, avait toujours guéri trop rapidement.

Ce procédé défectueux dut être abandonné. Je le remplaçai par celui des cultures dont les microbiologistes nous ont tracé toute la technique scientifique.

Une kératite étoilée s'étant présentée à mon observation, je pris, avec toutes les précautions antiseptiques, un peu de la bouillie que l'on peut aisément recueillir au fond des ulcères de la cornée et la transportai dans un tube de gélose. En quelques jours j'avais obtenu une culture très vigoureuse se présentant sous l'aspect de

Digitized by Google

masses crémeuses blanches, légèrement saillantes, gagnant peu à peu la surface de l'agar-agar et tombant dans le fond du tube en y formant un petit onyx assez semblable à l'hypopyon de la chambre antérieure. Étudié au microscope et soumis à l'examen bactériologique, ce produit blanc, crémeux, s'est trouvé être une culture pure de microcoques.

Tel est le point de départ des recherches que j'ai entreprises depuis longtemps déjà, et bien que j'aie eu, dans ces études difficiles, pour principal collaborateur et pour contrôleur scientifique mon ami le docteur Latteux, dont le savoir égale l'expérience, dont la patience est à la hauteur de la conscience scientifique, bien que je me sente appuyé de toute l'autorité d'un tel collaborateur, j'apporterai la plus grande réserve dans l'interprétation des phénomènes, et je n'exposerai que les faits qui nous semblent aujourd'hui bien et dûment établis : la bactériologie est une science pleine d'embûches qu'on ne découvre que lorsqu'on s'y est laissé prendre. Il faut avoir répété maintes et maintes fois épreuve et contre-épreuve avant de pouvoir généraliser et conclure.

Des faits que nous avons étudiés un nombre considérable de fois, alors que nous nous sommes placés dans les conditions d'observation les plus diverses, il résulte les propositions suivantes :

1° Si l'on recueille avec toute la technique microbiologique des parcelles du tissu enlevé par le grattage d'un ulcère de la cornée et qu'on les dépose dans un tube sur la couche inclinée d'agar-agar glycériné et peptonisé et qu'on place le tube dans une étuve à 37° environ, on voit au bout de vingt-quatre heures, de deux, trois ou quatre jours au plus, apparaître à la surface de l'agar, au point où l'aiguille de platine l'a touchée, une petite tache opalescente qui grandit peu à peu, forme une petite saillie assez semblable à une goutte de suif et graduellement s'étend sur toute la surface déclive du sol de culture.

2° Si l'on transporte une parcelle de cette masse blanchâtre dans un autre tube de gélose, on obtient une culture semblable à la première et fertile comme elle. Cette expérience peut être répétée un nombre de fois indéfini et, même après un an de séjour dans un tube, la matière a conservé toute sa virulence.

3° Si l'on introduit dans la cornée d'un animal, par la méthode sous-épithéliale, une parcelle du produit de la culture, on obtient une ulcération plus ou moins étendue de la cornée, mais toujours en rapport avec la quantité du produit virulent inoculé. Une infiltration grise entoure l'ulcère et gagne peu à peu en largeur et en profondeur. Les parcelles de ces ulcères expérimentaux donnent des cultures fertiles d'organismes semblables à celles qui avaient servi à l'inoculation des cornées.

Digitized by Google

4° L'examen bactériologique du produit virulent révèle une culture pure le plus souvent de microcoques accolés tantôt deux à deux (diplocoques), tantôt ébauchaut de petits chapelets (streptocoques) le plus ordinairement formant des masses de staphylocoques.

Il s'agit maintenant d'interpréter ces faits, de rechercher l'origine de ces micro-organismes, leur porte d'entrée dans la cornée, leur mode de propagation, d'envahissement et de destruction des tissus. Enfin il faudrait déterminer les espèces de microbes que nous avons eu l'occasion d'observer.

Sur ce dernier point, je ne puis me prononcer.

Le diagnostic d'une espèce dans ces organismes inférieurs est chose difficile ; il faut, pour y arriver, une série d'épreuves et de recherches extrêmement longues auxquelles les occupations journalières d'un praticien ne permettent pas de se livrer. Qu'il suffise de savoir que les micro-organismes recueillis dans les ulcères de la cornée sont le plus souvent de forme globulaire et qu'ils ne semblent différer les uns des autres que par quelques millièmes de millimètres. Monocellulaires, globuleux. dépourvus de chlorophylle, se multipliant par division avec une prodigieuse fécondité, vivant en parasites sur les tissus dont ils amènent rapidement le sphaèle, tels sont les caractères qui les font classer parmi les bactéries schyzomicètes. L'aspect des colonies de ces microcoques, leur groupement, leurs réactions chimiques et bactériologiques nous mènent à penser qu'il s'agit souvent du *staphylococcus albus*, pyogène, et toujours d'espèces très voisines.

Pour trouver l'origine de ces microcoques, qui tout à coup envahissent la cornée, il faut se rappeler les recherches du professeur Gayet, qui, voulant savoir s'il était possible de placer l'œil dans des conditions d'asepsie complète avant de le soumettre à une opération, constata que les culs-de-sac conjonctivaux sont des vallées d'une merveilleuse fertilité pour la flore microbienne. Mais cela ne suffit pas. Où donc est la source ? On la trouve dans l'air qui, sans cesse, au contact de l'œil, dépose sur le mucus glaireux de l'organe, comme sur un gluau, tous les micro-organismes qui voltigent. Le voisinage des voies respiratoires qui sont dans des conditions analogues de réceptivité des germes n'est pas fait d'ailleurs pour contribuer à l'asepsie du globe oculaire et de ses culs-de-sac. La clinique nous a, depuis longtemps déjà, démontré combien l'état de l'œil est en rapport avec l'état des voies respiratoires et aussi avec la composition plus ou moins pure de l'air dans lequel nous vivons.

Passons à la porte d'entrée de ces microbes dans la cornée. Le fait est constant : on obtient une culture fertile de microcoques

Digitized by Google

avec les détritus du fond d'un ulcère cornéen ; si constant même, qu'au début de nos recherches, qui remontent à plus d'un an, nous avons maintes fois incriminé notre méthode de cueillette ou la pureté des liquides employés au nettoyage et à l'insensibilisation de la cornée; toutes nos investigations de ce côté sont toujours restées sans résultat. Or, il est cependant un cas où, invariablement, la stérilité est la règle, c'est lorsqu'on recueille au moment où elle vient d'être projetée incandescente sur la cornée une parcelle métallique et qu'on la dépose dans un tube d'agar-agar. Si, au contraire, on avait laissé ce corps séjourner une heure, une demi-heure seulement, quelquefois même un quart d'heure dans la cornée, on aurait pu voir des colonies vigoureuses de microbes se développer à la surface de la gélose.

Comment expliquer ces faits autrement que par la pénétration des microcoques dans les plus petites éraillures de la cornée? Tant que l'épithélium protège les fibres cornéennes, les microcoques, sans cesse balayés par le battement des paupières, parcourent, avec le liquide lacrymal, la surface de la cornée sans causer le moindre dommage. Mais, s'ils trouvent une petite fissure, si petite soit-elle, ils l'envahissent et s'y développent à loisir, si rien ne vient s'opposer à leur multiplication.

Quant au rôle qu'il convient d'attribuer à ces staphylocoques ou plus généralement à ces microcoques en tant qu'organes de destruction, je m'empresse de dire que j'entre ici dans la voie des suppositions; mais il me semble bien séduisant d'admettre que ces microcoques en proliférant sécrètent des ptomaïnes qui, poisons organiques pour les cellules vivantes, en altèrent peu à peu la vitalité et en rendent par là la pénétration plus facile à une nouvelle génération de microbes.

Toujours est-il qu'il est aisé de démontrer qu'en introduisant ces staphylocoques sous l'épithélium cornéen du lapin, on obtient des ulcérations qui, si elles sont intentionnellement négligées, vont sans cesse en s'étendant jusqu'aux couches les plus profondes de la cornée. Sur des coupes histologiques, à diverses périodes de la maladie, nous avons pu comprendre à quoi étaient dues les infiltrations grisâtres qui entourent certaines ulcérations de la cornée et comment des kératites semblant superficielles pouvaient donner lieu à des hypopyons. Les microcoques, en traversant les lames de la cornée, arrivent aux couches les plus profondes, traversent la membrane de Descemet, mortifient les éléments figurés contenus dans l'humeur aqueuse et en forment des éléments de pus. Le pus de l'hypopyon, qui succède à un ulcère de la cornée, présente toujours les mêmes organismes que ceux que l'on a rencontrés dans l'ulcère.

Digitized by Google

Il ne me reste plus, en terminant, qu'à montrer combien il est désormais facile de comprendre le développement de la kératite dans toutes ses formes et avec toutes ses complications.

L'œil vit et prospère entouré de micro-organismes qui ne sont point d'essence pathogène pour ainsi dire, mais qui acquièrent ce caractère malin dans des conditions déjà bien précisées pour d'autres microbes et d'autres organes par les travaux de Babès, de Bouchard et de tant d'autres bactériologistes.

Le nombre des microbes, la nature du terrain sur lequel ceux-ci se déposent, constituent des facteurs d'une importance aujourd'hui reconnue. Qu'un petit groupe de bactéries pénètre dans un organisme résistant et plein de santé, elles seront exposées à être cent fois détruites par phagocytose ou par tout autre voie, avant qu'elles aient eu le temps de se multiplier, d'envahir les tissus et d'y sécréter le poison de la déchéance organique. C'est là ce qui explique comment notre œil peut résister aux causes de destruction auxquelles il est journellement exposé.

Il est certain, d'ailleurs, que la virulence des bactéries n'est pas toujours égale dans toutes les périodes de leur existence. Ne voit-on pas sans cesse, en clinique, une ophtalmie grave en engendrer une bénigne ou réciproquement? L'explication de tous ces faits se trouve dans le nombre des microbes, dans leur degré de virulence ou dans l'état de santé de l'organisme qui les reçoit.

Il est une kératite à forme spéciale que l'on rencontre chez les faméliques : la cornée est envahie en totalité; elle est grisâtre et semble transformée en un tissu pultacé, toujours prêt à se dissocier. Cette kératite est due à la déchéance organique qui livre les tissus en partie mourants à la mortification bactérienne. Dans les paralysies de la cinquième paire, dans les auto-infections, c'est à la même cause qu'il faut attribuer le sphacèle de la cornée.

Plus haut j'ai dit qu'il fallait toujours qu'une porte, pour la pénétration des microbes, eût été préalablement ouverte dans la cornée. Le plus souvent, en effet, l'épithélium a été entamé, soit par une éraillure, soit par une phlyctène, soit par une intervention chirurgicale; il est cependant des cas où l'infection de la cornée a lieu du dehors en dedans sans que l'intégrité du vernis protecteur ait été atteinte. On rencontre dans la clinique de telles kératites. Comment les expliquer? Pour cela, il suffit de se rappeler que les bactériologistes ont démontré que le staphylocoque reste sans action sur la séreuse abdominale saine, mais qu'il l'enflamme dès que celle-ci a été irritée; qu'un organe est d'autant plus aisément infecté par les microbes qu'il a été soumis à un traumatisme plus violent. De même les microcoques qui flottent impuissants au-devant de la cornée saine la pénètrent et l'enflamment, lorsqu'elle

Digitized by Google

a été au préalable exposée à une violence, quand même celle-ci n'a pas déchiré l'épithélium. Le lapin résiste aisément aux inoculations microbiennes de la cornée; mais il est beaucoup plus facilement infectable si l'on a pris soin de violenter son globe au travers de la paupière. C'est le procédé que j'ai eu maintes fois à appliquer.

Les deux causes que j'ai étudiées isolément tout à l'heure, à savoir le nombre des microbes et la nature du terrain, peuvent agir simultanément et produire par cela même des lésions plus graves. En voici un exemple tiré de la kératite des moissonneurs. La terre est en somme le réceptacle ultime de tous les microbes; aussi fait-on voltiger dans l'air une foule d'organismes inférieurs lorsqu'on soulève la poussière du sol. Le moissonneur exténué de fatigue, privé de sommeil, souffrant le plus souvent la faim et la soif, se trouve dans des conditions de déchéance organique bien propre à la pullulation de tous les germes, si ceux-ci rencontrent chez lui une porte d'entrée. Dès lors, qu'un fétu de paille, que la barbe dentelée d'un épi vienne à érailler la cornée, et l'inoculation sera fatale et les désordres seront d'autant plus graves que l'ouvrier sera plus affaibli.

Mais on pourrait se demander pourquoi, parmi les nombreux microbes qui voltigent dans la poussière que soulève le moissonneur à chaque mouvement de sa faux, c'est le microcoque seul qui va infecter la cornée. Le grand nombre d'observations que nous avons recueillies et qui nous ont toujours permis de constater la présence de staphylocoques nous autorise à conclure que ce sont les microcoques qui ont le plus d'affinité pour les éléments de la cornée.

On pourrait encore soulever l'objection des aspects variés présentés par les ulcères de la cornée. Pourquoi celui-ci est-il en cupule, celui-là serpigineux, cet autre annulaire? Cela tient, je l'ai déjà dit ailleurs, à la vigueur des colonies qui, faibles, demeurent groupées en goutte de suif, ou, trop vigoureuses, émigrent plus ou moins loin en laissant un sillon sur leur passage; et cela tient aussi aux éléments anatomiques : l'ulcération annulaire de la cornée est le résultat d'un chémosis qui, gênant la circulation en retour de la cornée, tend à mortifier le bord de cette membrane et la prédispose par là à l'envahissement plus prompt des germes infectieux.

On pourrait prendre ainsi toutes les formes de kératite ulcérative et en expliquer la disposition, la marche par la pénétration des microcoques : ce serait fastidieux; je m'arrête, ayant assez dit, je crois, pour démontrer la nature microbienne des ulcérations de la cornée.

Digitized by Google

Au point de vue pratique, la conclusion de ce travail est que le traitement antimicrobien des kératites est le seul qui soit rationnel et que le meilleur sera celui qui éloignera le plus rapidement les micro-organismes, soit qu'on cherche à les détruire, ce qui est difficile sans attaquer la cornée, soit qu'on s'efforce de les éliminer par une sorte de balayage qui s'oppose à leur multiplication sur place. Je dirai plus tard les services que me rendent à cet égard les collyres gazeux qui nettoient le fond d'un ulcère, beaucoup mieux que ne pourrait le faire aucun curettage cornéen.

M. Dehenne. — Dans la communication de M. Gillet de Grandmont, j'ai retenu l'expression *faméliques*. La misère physiologique joue en effet un grand rôle comme cause prédisposante des affections ulcéreuses de la cornée, la cause occasionnelle, déterminante, étant toujours de nature microbienne. Depuis une dizaine d'années, j'ai en observation un jeune homme de 25 à 26 ans, qui me fut amené presque aveugle. Il était atteint de vieilles granulations avec pannus, ulcérations disséminées des cornées, etc. Je le soignai avec les antiseptiques, les cautérisations variées et alternant d'un jour à l'autre (sulfate de cuivre, sous-acétate de plomb, nitrate d'argent, thermo-cautère, etc.). Il guérit; mais, quoique les granulations n'aient point récidivé, il a fréquemment des poussées d'ulcérations cornéennes, avec vascularisation de la membrane transparente.

Au début, étonné de la fréquence de ces récidives, sans nouvelles poussées du côté de la conjonctive, je fis une petite enquête, et je constatai que, chaque fois que la cornée se prenait, ce garçon n'avait pas mangé depuis quarante-huit heures et plus. Il resta une fois presque deux ans sans récidive. Il avait trouvé une petite situation qui lui avait permis de vivre sans mourir de faim. Il retomba dans la misère, et immédiatement ses cornées s'ulcérèrent. Actuellement il va bien; il travaille, et de temps en temps il vient me voir pour que je puisse m'assurer par moi-même de l'état de ses yeux. En ce qui concerne les kératites ulcéro-phagédéniques graves (kératite des moissonneurs, etc.), la misère physiologique joue un rôle moins considérable. L'état local domine la situation; le traitement local est tout. L'étiologie se résume dans le traumatisme (corps contondant septique) et dans l'état des voies lacrymales et des culs-de-sac conjonctivaux qui déversent sur la cornée privée de son épithélium des produits septiques qui y pullulent. Le nettoyage complet des voies lacrymales et des culs-de-sac, la cautérisation ignée du fond de l'ulcération et de son pourtour, les instillations du sulfate neutre d'ésérine, microbicide et antisuppuratif puissant, constituent la thérapeutique presque infaillible de ces ulcérations serpigineuses. Je répéterai ici en toute

Digitized by Google

confiance ce que j'écrivais il y a trois ans : « *Autrefois* (il y a dix ans) *c'est avec terreur* que nous voyions arriver à nos consultations les malades atteints de kératites ulcéro-phagédéniques à hypopion ; aujourd'hui c'est avec plaisir que nous les accueillons, tellement nous sommes presque assurés du succès par l'emploi logique et raisonné des moyens thérapeutiques énumérés plus haut, et sur lesquels je ne saurais trop insister (cautérisation ignée, sulfate neutre d'ésérine, antiseptiques, etc.).

M. Despagnet. — Très volontiers j'admets le rôle prépondérant que la dénutrition générale peut jouer dans la production des altérations de la cornée. Permettez-moi de vous rappeler comme exemple le malade dont l'observation figure dans nos bulletins et que je vous présentai à la première séance de notre Société. C'était un individu qui avait des troubles gastriques très manifestes pour lesquels il recevait les soins de mon excellent confrère et ami le Dr Roux. Son alimentation était impossible et journellement son dépérissement progressait. Un beau jour, sans réaction aucune, ses deux cornées s'infiltrèrent, devinrent opalescentes et restèrent ainsi, avec exacerbations et rémissions, jusqu'au jour où l'état général du malade se modifia. Ce jour-là les cornées s'éclaircirent. A mesure que l'embonpoint revenait, l'infiltration disparaissait. Il a complètement guéri, sans traitement local. Le jour où je vous le présentai, aucun de vous n'osa porter un diagnostic ferme, tant l'aspect des cornées était inusité, et je dénommai cette affection : *Infiltration des deux cornées consécutives à des troubles gastriques.*

Le travail que vient de nous lire M. Gillet de Grandmont est des plus intéressants et je crois qu'il y aurait témérité à vouloir le discuter après une simple lecture aussi rapide. Cependant il est un point qui m'a frappé et que je voudrais relever. M. Gillet de Grandmont a affirmé que toutes les ulcérations cornéennes étaient d'origine microbienne. Il faudrait bien nous entendre. Que l'on trouve des microbes dans toutes les ulcérations, nous en sommes d'accord, mais sont-ils la cause première de ces ulcérations? Ne leur a-t-il pas fallu une porte d'entrée qui leur est fournie d'ordinaire par une érosion, un soulèvement épithélial? Et cette altération épithéliale en dehors des cas traumatiques n'est-elle pas souvent provoquée par une altération nerveuse? Donc, sans vouloir nier le rôle des microbes dans l'évolution des ulcères de la cornée, je crois qu'il ne faut pas faire table rase de la théorie nerveuse qui ouvre la porte d'entrée et prépare le terrain aux agents infectieux.

M. Darier. — D'après les recherches de M. Gillet de Grandmont, il semblerait que tous les ulcères de la cornée reconnaissent

Digitized by Google

pour cause le *staphyloccocus albus*. Il est certain que l'on retrouvera ce même microbe dans le pus de toutes les ulcérations cornéennes, car c'est un microbe banal et fort encombrant qui se substitue facilement dans une culture au microbe pathogène et peut amener ainsi des confusions fort regrettables. C'est là un fait que nous a souvent démontré notre ami M. Domec, qui fait au laboratoire de M. le professeur Strauss des recherches bactériologiques.

Les ulcères de la cornée se trouvant continuellement au contact de l'air, il est bien difficile d'isoler l'agent infectieux pathogène de chaque forme d'ulcération. Or, l'apparence clinique seule nous montre très évidemment que la *kératite arborescente* est causée par un microbe bien différent de celui qui cause l'*ulcère serpigineux* à hypopion, etc. Ne nous trouvons-nous pas, du reste, pour les ulcères cornéens, en présence de cultures sur milieu solide, et l'habitude et la marche de ces cultures nous apprendront mieux à les discerner les unes des autres que la morphologie du microbe lui-même. La question de thérapeutique n'ayant pas été soulevée, je remettrai à une autre occasion la communication des résultats que nous ont donnés les injections sous-conjonctivales de sublimé dans certains ulcères cornéens que nous considérons comme infectieux.

M. Chevallereau. — Dans la communication de M. Gillet de Grandmont, je vois surtout que c'est chez les malades dont l'état général était mauvais que les ulcérations de la cornée ont eu des suites fâcheuses; je crois qu'il y a là principalement une question de terrain, en dehors, bien entendu, des cas dans lesquels il y a des inflammations chroniques des paupières et surtout des voies lacrymales.

Très sceptique au point de vue de la valeur de l'antisepsie en chirurgie oculaire, je le suis surtout en ce qui concerne les affections de la cornée. Je crois, par exemple, que les compresses dites antiseptiques, dont nous faisons un si fréquent usage, ne servent à rien; il est vrai que les liquides ainsi employés ne pénètrent nullement en dedans des paupières; ainsi des compresses de sublimé à 1 pour 2000, appliquées sur les paupières, ne provoquent aucune sensation, tandis que des bains d'œil dans une œillère avec une solution de sublimé à 1 pour 5000 donnent au contraire une assez forte cuisson. Mais d'une façon générale je ne crois pas beaucoup à la valeur de l'antisepsie dans les affections de la cornée, à moins que nous ne puissions espérer de meilleurs résultats des collyres gazeux sur lesquels M. Gillet de Grandmont vient de nous annoncer une prochaine communication.

M. Chibret. — Je ne puis partager l'opinion de M. Chevalle-

Digitized by Google

reau, qui considère comme négligeable le traitement antiseptique de la kératite. Certainement l'action des sels mercuriels laisse souvent à désirer, mais cela s'explique quand on tient compte de leur faible pouvoir diffusif. Dans la cornée, tissu dense et privé de vaisseaux, il faut utiliser des antiseptiques dialysant très bien. C'est pour ce motif que j'ai recommandé la teinture d'iode : on sait, en effet, en technique bactériologique que, si *vingt-quatre heures* sont nécessaires pour la coloration des bactéries contenues dans une coupe microscopique, *une minute* suffit pour les décolorer avec l'iode (méthode de Gram). Dans l'antisepsie cornéenne, il faut donc considérer moins le pouvoir antiseptique que le pouvoir dialytique. C'est ainsi du reste que s'explique l'action des couleurs d'aniline recommandées par Stilling.

M. Abadie. — Pendant les dix premières années de ma pratique, l'ulcère infectieux de la cornée était la terreur des oculistes. Les idées erronées qui avaient cours alors sur l'inflammation et l'influence de l'état général aboutissaient en thérapeutique à des résultats désastreux. Localement à la place des antiseptiques on employait les antiphlogistiques; on s'occupait beaucoup de l'état général, de relever les forces du malade. Résultat final, destruction complète du tissu cornéen et parfois phlegmon de l'œil. Nous n'avons commencé à avoir quelques succès que lorsque Sœmisch nous a fait connaître son procédé de la transfixion de l'ulcère.

Aujourd'hui, grâce aux antiseptiques et surtout au galvanocautère, qui permet de détruire sur place le foyer infectieux, nous pouvons dire que nous sommes puissamment armés et absolument maîtres de la situation si les malades viennent nous consulter au début de l'affection. Ces faits indéniables prouvent bien qu'il s'agit d'une maladie d'abord locale et infectieuse dans laquelle le rôle joué par l'état général est presque insignifiant.

M. Meyer. — L'origine microbienne de la grande majorité des ulcérations de la cornée et les indications thérapeutiques qui en résultent ne trouvent, je crois, aucun contradicteur parmi nous. La communication de ses expériences bactériologiques que M. Gillet de Grandmont nous a faite vient à l'appui d'opinions généralement admises à ce sujet. Il reste cependant bien établi que nous ignorons encore à quel micro-organisme particulier il faut attribuer l'une ou l'autre forme des ulcérations de la cornée et que sous ce rapport c'est le tableau clinique seul qui guide nos appréciations. Je ferai encore remarquer que nous ignorons presque autant les conditions spéciales dans lesquelles les infections de la cornée se produisent. Il paraît hors de doute que les pertes de substance épithéliale et le mauvais état général de la santé y jouent un rôle prépondérant. Néanmoins nous voyons pendant des mois per-

Digitized by Google

sister de ces pertes de substance sous forme d'ulcères à facettes, souvent avec de très mauvaises sécrétions conjonctivales chez des enfants chétifs, sans qu'aucune infection de la cornée survienne. Comment concilier ce fait qui est d'observation fréquente avec les infections rapides et désastreuses de la cornée lorsque dans le courant d'une conjonctivite ou d'une dacryocystite un léger traumatisme amène une petite perte de substance de l'épithélium cornéen. Dans l'état actuel de nos connaissances, on ne pourrait répondre à cette question que par des suppositions vagues et incertaines, et il serait à souhaiter que les recherches bactériologiques fussent surtout dirigées de façon à nous éclairer à ce sujet dans l'intérêt de la thérapeutique de ces affections qui comptent certainement parmi les plus graves maladies des yeux.

M. Vignes. — Les avantages des préparations iodées, préconisées par notre collègue Chibret, peuvent se déduire des excellents résultats que nous devons à l'emploi de l'aristol et de l'iodoforme, dont les valeurs antiseptiques tiennent au seul dégagement d'iode qui se produit lorsque ces substances sont mises en contact avec les tissus. Volontiers je crois donc que la teinture d'iode peut constituer un excellent moyen à opposer aux ulcérations graves de la cornée. Mais je ne puis admettre sans conteste ce que dit M. Chibret de la galvanocaustique. Les faits cliniques sont probants et l'universalité de l'adoption du procédé ne l'est pas moins. Que le feu ne détruise pas tous les germes déposés à la surface ulcérée, je le crois comme notre collègue; mais il importe de ne pas perdre de vue que l'action bienfaisante du feu est due vraisemblablement à la formation de coagula que détermine le calorique dans les voies d'absorption, lesquels s'opposent à la migration des cellules amiboïdes chargées de germes.

Le scepticisme de M. Chevallereau en fait d'antisepsie ou tout au moins d'asepsie me surprend. Son doute peut bien facilement être dissipé par l'observation d'un ulcère laissé sans pansement et la marche d'un autre placé sous un simple pansement ouaté, qui, comme nous l'a appris, il y a seize ou dix-huit ans, Alphonse Guérin, met tout bonnement l'œil à l'abri du contage.

Quant à la question soulevée par M. Gillet de Grandmont, je ne vois pas qu'il y ait parmi nous beaucoup de dissidents dispos à nier la fâcheuse influence des agents infectieux. Mais ce qui serait particulièrement intéressant ce serait de pouvoir démontrer qu'à une lésion cornéenne donnée répond un micro-organisme spécial. Je me plais à reconnaître que la question est grosse de difficultés et rendue particulièrement ardue par les chances d'erreur nombreuses qui l'entourent.

M. Valude. — Comme M. Chibret, je crois que la question bac-

Digitized by Google

tériologique relative à la pathogénie des ulcères cornéens ne peut être tranchée parce qu'on aura dit que ces ulcères sont remplis d'éléments infectieux; il est d'autres conditions de ce processus encore mal définies. Pourquoi, en effet, comme je l'ai vu maintes fois, un ulcère avec son hypopyon guérit-il tout seul, enfermé sous un pansement occlusif, vis-à-vis d'une conjonctive, pourtant sale, l'œil n'ayant même pas été lavé antiseptiquement avant l'application du pansement occlusif?

M. Chevallereau. — Je crois que M. Abadie a dépassé les limites de sa pensée en disant que la cautérisation ignée donnait toujours d'excellents résultats dans les ulcérations de la cornée et qu'elle arrêtait sûrement leur marche en laissant le moins d'opacité possible. Pour quelques cas où ce moyen paraît avoir donné de bons résultats, j'ai eu bien plus souvent des résultats désastreux par le thermo ou le galvano-cautère. Ce qui réussit fort bien, au contraire, dans la grande majorité des cas d'ulcère à hypopyon, c'est le bandeau compressif ouaté, qui donne en outre de la compression une température constante, et il n'y a rien là d'antiseptique.

M. Chibret. — Je m'associe à l'opinion de M. Chevallereau sur l'emploi du galvano-cautère. Non seulement il n'est pas toujours efficace, mais quelquefois il aboutit à un désastre en précipitant la destruction de la cornée. D'ailleurs, nul ne peut contester qu'il confond dans son action destructive amis et ennemis, cornée et microbes. C'est un peu le pavé de l'ours de la fable. Il nous faut pour l'antisepsie profonde des tissus un agent s'insinuant dans l'épaisseur du tissu infecté, qui y arrête la reproduction microbienne tout en respectant la trame. Il faut abandonner en antisepsie l'idée irréalisable de destruction microbienne qui aboutit à l'antisepsie *destructive* pour le microbe et le tissu : il convient de se borner à l'action stérilisante sur le terrain qui couduit à l'antisepsie *conservatrice* du tissu, tout en assurant la destruction du microbe par empoisonnement et phagocytose.

M. Chibret (Clermont-Ferrand). **De l'oulédialyse.** — Depuis quelques mois je me suis attaché à remplacer les opérations immédiatement secondaires à la cataracte par une réouverture de la cicatrice pratiquée avec un stylet plat : c'est à cette opération que j'applique le nom d'oulédialyse.

Je la pratique généralement en ne rouvrant que le tiers externe de la cicatrice, ce qui donne une ouverture de 4 millimètres de longueur environ, largement suffisante à tous les besoins opératoires quels qu'ils soient : nettoyage de masses corticales, extraction à la pince d'un lambeau de capsule antérieure ; discision ou

Digitized by Google

enlèvement d'un lambeau de la capsule postérieure, section de synéchies ou iritomie.

Les avantages de l'oulédialyse sont les suivants :

1° Elle ne provoque pas un nouveau traumatisme et une nouvelle cicatrice.

2° Elle donne une ouverture toujours suffisante à tous les besoins opératoires.

3° Elle permet la désinfection de la chambre antérieure.

4° Elle peut et doit être pratiquée dans le décours du premier septenaire après l'opération.

Les suites simples de l'oulédialyse, la possibilité de l'exécuter très peu de temps après la première opération constituent un précieux avantage : l'oulédialyse retarde à peine la guérison du malade, à ce point que j'ai l'habitude de renvoyer dans les mêmes délais ceux qui l'ont subie et ceux chez lesquels elle a été inutile.

Aussi, dans certains cas difficiles, cataractes traumatiques, incomplètes, peu mûres avec masses adhérentes, capsules épaisses, j'en arrive à ne point demander à la première opération un résultat aussi complet qu'autrefois ; au lieu d'insister comme par le passé, je me décide facilement à suspendre des manœuvres peu efficaces, me réservant d'intervenir ultérieurement par une oulédialyse, s'il y a lieu.

En somme, l'oulédialyse, à cause de sa simplicité et de son efficacité, me semble destinée à augmenter le nombre des opérations secondaires, au grand profit des opérés de cataracte.

Si un oculiste éminent, Knapp, a fait une règle de la discision post-opératoire afin d'arriver au maximum d'acuité, on conçoit que je puisse espérer quelque avenir pour l'oulédialyse, opération permettant d'agir plus sûrement que la discision et de respecter le corps vitré quand cela est possible.

M. Gillet de Grandmont. — Je ne considère pas cette opération comme nouvelle; je pense même qu'elle a été pratiquée par tout le monde lorsqu'il s'est agi d'évacuer successivement et progressivement des liquides ou des solides contenus dans la chambre antérieure. Elle est d'ailleurs fort utile dans bien des circonstances; pour la pratiquer, je me sers, non pas du stylet plat, mais du couteau boutonné de Weber destiné à l'ouvertures des points lacrymaux. La forme légèrement incurvée de l'extrémité et le bouton qui termine la lame rendent cet instrument éminemment propre à ouvrir les cicatrices récentes de la cornée ; mais je n'ai jamais pensé qu'on pût, au bout de dix jours, décoller, sans produire de traumatisme, les lèvres d'une plaie cornéenne suivie de ce que l'on est convenu d'appeler la *réunion par première intention.*

Digitized by Google

M. Dehenne. — Je ne vois pas l'utilité de l'intervention proposée par M. Chibret; j'en vois au contraire tous les dangers. Quand un œil atteint de cataracte a été opéré et surtout bien opéré, il faut avant tout se garder d'y toucher, et laisser au contraire se faire la cicatrisation, sans la troubler en quoi que ce soit. Il ne faut pas accumuler les traumatismes; il peut en résulter des iritis très graves qui compromettent absolument le succès de l'opération. Si au huitième jour après l'opération on s'aperçoit que la netteté de la pupille est diminuée par la présence de débris corticaux ou capsulaires, il est indiqué d'instiller quelques gouttes d'atropine pour empêcher les adhérences de l'iris à ces débris. Puis, s'ils ne sont pas résorbés spontanément, et cette résorption spontanée est fréquente, il sera toujours temps, cinq ou six semaines après l'opération, de pratiquer une discision, soit à l'aiguille, soit avec le kystitome, et de donner ainsi à son malade une acuité visuelle excellente, sans lui avoir fait courir le danger d'une intervention prématurée.

M. Vignes. — M. Chibret nous vante les avantages d'un manuel opératoire dont il a eu à se louer. Je ne veux pas discuter un procédé que je n'ai pas mis en œuvre; cependant il me paraît à première vue qu'au huitième jour la cicatrice doit être assez résistante pour qu'il faille, pour la rouvrir avec la spatule, faire une véritable plaie contuse; ou bien que les lambeaux ne sont encore que lâchement adhérents et qu'alors il s'entre-bâillent aisément en toute leur étendue sous l'effet d'un effort ne portant même qu'en un seul point. Il est de plus rationnel de supposer qu'on ne peut obtenir un décollement limité, comme l'a fait notre collègue, qu'au moment précis où la résistance agglutinative des lèvres de la plaie est égale à la résistance élastique de la cornée. Comment reconnaître ce moment ?

M. Gorecki. — La cicatrisation n'est pas complète même le quinzième jour, lorsque les choses n'ont pas marché convenablement. Mais, si tout se passait normalement après l'opération, la cicatrisation plus rapide ne permettrait pas de rouvrir la plaie le dixième jour.

A 9 heures et demie a eu lieu la nomination des commissions suivantes :

Commission de l'examen des titres des candidats à la place de membre titulaire : MM. Gillet de Grandmont, président; Trousseau, Nimier, rapporteur.

Commission de l'examen des titres des candidats à la place de membre correspondant national : MM. Delens, président; Landolt, Masselon et Dehenne, rapporteur.

Digitized by Google

Puis, au nom de la commission des finances, M. Kalt lit son rapport sur les comptes du trésorier pour 1891. Les comptes sont approuvés et on vote des félicitations au trésorier pour sa bonne gestion.

A la demande de la même commission, la Société vote la location pour ses séances d'une salle plus vaste et la location d'une bibliothèque pour ses archives.

Enfin la Société se forme en comité secret.

La séance est levée.

BIBLIOGRAPHIE

ET REVUE DES JOURNAUX

Sur certaines formes de kératites avec anesthésie de la cornée. — M. le Dr Bonnard étudie dans sa thèse certaines kératites qui se présentent tantôt sous la forme d'ulcération superficielle, tantôt sous celle d'infiltration plus ou moins étendue de la cornée, mais offrant cette particularité qu'il existe une anesthésie plus ou moins complète de la cornée. Ce fait indique qu'il s'agit d'une forme particulière d'origine neuro-paralytique. Cette insensibilité est facile à reconnaître au moyen d'un stylet; elle est tantôt complète, tantôt limitée à quelques points de la cornée et peut s'accompagner aussi de troubles de la sensibilité du côté de la conjonctive et dans les régions cutanées et muqueuses innervées par la cinquième paire.

Cette variété de kératite présente un certain intérêt au point de vue du traitement. En effet, il est démontré qu'une cornée privée de sensibilité et surtout altérée déjà offre beaucoup de prise à l'infection; aussi devra-t-on assurer l'antisepsie de la cornée et de la conjonctive et soustraire l'œil par un bandage protecteur à l'influence des agents extérieurs (*Journal de médecine et de chirurgie pratique* du Dr Lucas Championnière, 10 juin 1871).

Complications des voies lacrymales dans les conjonctives granuleuses. — M. Galezowski rappelle que depuis la découverte du gonocoque, et d'autres organismes dans la conjonctive, on a constaté que les micro-organismes se trouvent dans le cul-de-sac conjonctival. Dans les granulations, il suffit d'exciser ce cul-de-sac pour faire disparaître les granulations.

Digitized by Google

Cette affection granuleuse est très fréquente dans le midi de la France, en Espagne, en Italie, etc. Sur 600 cas de granulations, l'excision des culs-de-sac lui a donné de bons résultats dans 400 cas. Mais la récidive est assez fréquente au bout de six, huit et dix mois. La cause de cette rechute réside dans les voies lacrymales. Sur 100 granuleux, on trouve quatre-vingt-dix fois des lésions des voies lacrymales.

Toutes les fois qu'il y a des granulations, il faut donc examiner les voies lacrymales qui souvent sont oblitérées. Une fois les granulations disparues, il faut s'occuper de l'affection des voies lacrymales (*Courrier médical*).

Grippe et névrite optique. — M. Macnamara vient d'appeler l'attention des médecins sur un accident qu'on peut observer chez les individus atteints de grippe. Il dit avoir eu à traiter quatre cas de névrite optique double survenue à la suite de cette affection. Bien entendu, aucun des malades n'avait présenté auparavant d'accidents du côté de l'œil. Ils n'avaient ni lésion cérébrale ni albuminurie. En un mot, on ne pouvait attribuer qu'à la grippe seule les phénomènes qu'on observait chez eux.

Dans le premier cas, il s'agissait d'un homme qui avait été absolument aveugle pendant six semaines. On constatait chez lui les signes d'une papillite intense avec hémorragies rétiniennes multiples. Le malade n'avait pas recouvré l'intégrité de la vision et les deux papilles étaient atrophiées. Dans les autres cas, il n'y avait qu'une papillite simple et les malades étaient bien guéris avec vision parfaite. On peut comparer ces exemples de névrite optique dans la grippe aux névrites périphériques qu'on rencontre dans le cours de la malaria. Pour Macnamara, la névrite de la grippe dépend soit de l'irritation produite sur le nerf optique par les microbes de la grippe, soit de l'action sur ce nerf des ptomaïnes engendrées par ces micro-organismes (*Revue générale de clinique et de thérapeutique* 9 décembre 1891).

Dr Galezowski.

Le docteur Unna préconise l'emploi du naphtol dans la dacryocystite, la blennorrhagie; il conseille pour cela de se servir de la préparation suivante :

Naphtol B.....	0 gr. 50,
Alcool à 90°.....	q. s. p. dissoudre.
Glycérine à 30°.....	22 grammes.
Eau.....	250 —

Il faut faire dissoudre le naphtol dans l'alcool, ajouter la gly-

Digitized by Google

cérine, verser dans l'eau, puis agiter. On a ainsi une solution avec aspect chatoyant dû à un excès de naphtol en suspension.

(*La Pratique médicale*)

Strabisme externe guéri à la suite de l'ablation de tumeurs adénoïdes naso-pharyngiennes, par le Dr Th. Goureau. — Le Dr Goureau publie, dans le numéro de novembre 1891 de l'*Actualité médicale*, l'observation d'un enfant de 9 ans et demi, atteint d'un strabisme externe de l'œil gauche, chez qui la déviation oculaire s'était développée concurremment et parallèlement à une surdité, causée elle-même par des masses végétantes, saignant au contact et remplissant en partie la cavité post-nasale. L'ablation de ces masses adénoïdes eut lieu et fut suivie du rétablissement de l'ouïe et de la disparition progressive du strabisme, qui, quatre mois après l'opération, n'avait plus laissé aucune trace.

Ce fait est intéressant, et il y aura lieu de rechercher l'existence du *strabisme* réflexe, occasionné par des affections nasales et naso-pharyngiennes.

Dr Kopff.

Application du massage dans le traitement des maladies des yeux, par le Dr E. Berger. — L'auteur publie dans l'*Actualité médicale* (juin 1891) un mémoire sur le massage en thérapeutique oculaire.

Il passe en revue les méthodes d'application, les effets physiologiques et les indications thérapeutiques, dans les maladies de la cornée (taies, pannus, kératite scrofuleuse, kératite parenchymateuse); dans les maladies de la conjonctive, des paupières, de la sclérotique, de l'iris, du cristallin, etc.

C'est surtout dans certaines affections de la cornée que cette méthode de traitement peut rendre des services. Elle ne doit, en tout cas, jamais être employée dans la période aiguë des maladies.

Dr Kopff.

Hétéroplastie dermique des paupières (*Archives d'ophtalmologie*, décembre 1891), par le Dr Panas. — M. le professeur Panas rapporte quatre observations fort intéressantes d'hétéroplastie dermique des paupières, dans trois cas d'ectropion consécutif à des brûlures de la face et à un lupus, et dans un cas de double symblépharon total, suite de brûlure.

Dans ces quatre cas, la perte de substance était considérable et les tissus environnants étaient cicatriciels, c'est-à-dire non utilisables comme lambeaux autoplastiques.

Digitized by Google

Après le débridement des paupières et l'avivement de leurs bords libres, il les suture ensemble, puis il comble les surfaces saignantes avec un lambeau cutané, pris sur la face interne de l'avant-bras ou sur la région inféro-interne du bras, en ayant soin de le tailler d'un tiers plus grand que la surface qu'il s'agit de combler. Ce lambeau, une fois bien appliqué, il procède à sa suture à la soie fine antiseptisée, en ne craignant pas de prodiguer les points de suture, afin de maintenir une coaptation aussi exacte que possible.

Il faut éviter de continuer trop longtemps les bandages compressifs, et leur substituer, après les premiers jours, une simple application de gaze salolée, maintenue collée autour de la région orbitaire par du collodion; la compression provoquant un soulèvement de l'épiderme par un liquide louche, étant donné que le lambeau transplanté est doué d'une vitalité moindre.

Dans deux cas (ectropion des deux paupières et symblépharon double), l'hétéroplastie a été faite sur les deux paupières, ce qui constitue une série de six opérations qui toutes ont donné des succès non seulement immédiats, mais persistants, sauf dans le cas de symblépharon où les culs-de-sac créés par l'hétéroplastie ont fini par se combler sous l'influence de la rétraction du tissu inodulaire sous-jacent au lambeau cutané implanté.

Ces faits sont très intéressants et prouvent la supériorité du procédé par application d'un lambeau de peau, pris à distance, sur le procédé italien par lambeau à pédicule pris sur le bras du malade, dans les cas où il est impossible d'utiliser les tissus environnant la perte de substance.

Dr Kopff.

Amblyopie quinique, par le Dr Geschwind, médecin-major de 1re classe. — L'auteur rapporte dans les *Archives de médecine militaire* (janvier 1892) une observation d'amblyopie avec altération du corps vitré (flocons), dont l'origine paraît devoir être nettement attribuée à l'absorption prolongée du sulfate de quinine, et notamment à la prise d'une dose véritablement toxique de ce médicament (8 grammes en deux jours). Les symptômes observés étaient différents de ceux qui sont décrits dans l'amblyopie paludéenne, qui, eux, se trouvent d'ailleurs amendés par l'administration de la quinine; tandis que dans le cas observé, les accidents cessèrent en cinq ou six semaines de traitement par la suppression du médicament incriminé et une médication appropriée. L'acuité qui était : OD = 1/5 et OG = 1/6, au début du traitement, se trouva ramenée à : OD = 3/5 et OG = 2/5.

Dr Kopff.

Digitized by Google

Hémophtalmie consécutive à une détonation de canon, par le Dr Lègues, médecin-major de 1re classe. — On ne connaît guère jusqu'à présent que les effets produits par la détonation des armes à feu sur l'appareil auditif. M. Lègues rapporte dans les *Archives de médecine militaire* (février 1892) une très intéressante observation qui démontre que l'œil peut aussi être lésé par la détonation des pièces de fort calibre.

L'artilleur qui fait l'objet de cette observation ressent, au moment du tir d'une pièce de 19 cent., une forte commotion et en même temps une douleur assez vive dans l'œil droit. Il s'aperçoit bientôt après qu'il ne voit plus du tout de cet œil et l'on constate une hémorragie du corps vitré, totale, avec perte des phosphènes, sauf du phosphène nasal ; intégrité de la cornée, de la chambre antérieure et du cristallin.

La résorption a été très lente à obtenir ; elle n'a commencé à se manifester qu'au bout de neuf mois.

Il n'y a pas eu de décollement de la rétine, mais une compression considérable résultant de l'abondance de l'hémophtalmie et ayant occasionné des modifications profondes du tissu rétinien dans plus de la moitié externe du globe, modifications que ne peut révéler l'ophtalmoscope, mais qui se traduisent par l'absence des phosphènes frontal, temporal et jugal.

Dr Kopff.

Paralysie faciale gauche et blépharospasme droit. — Dans une des dernières séances de la Société império-royale des médecins de Vienne, M. Muller a présenté un ouvrier qui, à la suite d'une chute sur le côté droit de la tête, avec perte de connaissance, eut un léger écoulement de sang par le nez et les oreilles et présenta plus tard une grande faiblesse des quatre membres, surtout de la jambe gauche. Trois mois après l'accident, on constata une paralysie complète du nerf facial gauche et un blépharospasme du côté droit. Cette coïncidence d'une paralysie d'un côté avec un spasme de l'autre est très rare. On pourrait l'expliquer en admettant qu'il existe une lésion cérébrale qui détermine d'un côté une compression et de l'autre une irritation. Cette hypothèse n'est pas applicable à ce cas, car le spasme du côté droit disparaît lorsqu'on commande au malade de fermer l'œil gauche. On pourrait soutenir que le malade, en essayant de fermer l'œil gauche paralysé, envoie aussi des impulsions énergiques dans le nerf du côté sain, d'où le spasme de ce nerf. Mais il n'en est pas ainsi, car si l'on instille quelques gouttes de cocaïne dans l'œil gauche, le blépharospasme ne cesse pas. Il est certain que, chez ce malade, les accidents ne relèvent pas d'une cause cérébrale. M. Müller estime

Digitized by Google

qu'il s'agit d'une irritation du trijumeau du côté gauche (*Semaine médicale*).

Image ophtalmoscopique des vaisseaux rétiniens dans l'hyperkinésie du cœur, par M. VENNEMAN. — Vous connaissez la disposition normale des artères de la rétine; ces vaisseaux forment des ondulations du sommet desquelles partent les branches collatérales. Dans les cas de congestion, les ondulations artérielles s'exagèrent et les vaisseaux paraissent plus volumineux. J'ai rencontré cependant cette dernière disposition chez des gens de tout âge, en apparence parfaitement bien portants. Or, j'ai pu vérifier que ces personnes sont, en réalité, porteurs d'une cardiopathie qui ne donne lieu à aucun signe stéthoscopique; elles souffrent de palpitations accompagnées quelquefois de syncopes, en un mot d'hyperkinésie du cœur ou cardiopathie fonctionnelle. M. le professeur R. Thoma (de Dorpat) a étudié ces anomalies des courbures artérielles et les attribue à une artério-sclérose au début. Or, j'ai observé des faits d'anomalie artérielle rétinienne chez des enfants âgés de moins de quinze ans, c'est-à-dire à une période de la vie où l'artério-sclérose ne s'observe jamais.

Si, procédant expérimentalement, on pousse un liquide dans un tube élastique, le tube se dilate sans s'allonger ni se courber; si, au contraire, on pousse le liquide par saccades, le tube se recourbe plus ou moins violemment, suivant l'intensité du choc, et offre des soubresauts de forme caractéristique. C'est ce qui arrive pour les vaisseaux rétiniens dans les cas de palpitations nerveuses (Académie de Bruxelles).

Sur les sensations chromatiques excitées dans l'un des deux yeux par la lumière colorée qui éclaire la rétine de l'autre œil, par M. A. CHAUVEAU. — J'ai, depuis longtemps, fait de nombreuses recherches dans le but d'étudier la diffusion des impressions sensitives au delà de la zone d'action des nerfs excités. La question a surtout de l'importance au point de vue du mécanisme des actions nerveuses centrales, quand elle s'applique à l'influence exercée par les excitations sensorielles sur les appareils perceptifs du côté opposé à celui par lequel elles arrivent aux centres nerveux. Il est certain que les phénomènes chromatiques provoqués dans un œil par les couleurs qui impressionnent la rétine de l'autre œil, se prêtent parfaitement à cette étude de physiologie générale; mais on est loin de s'entendre sur l'interprétation de ces phénomènes. La constatation curieuse de Fechner n'est-elle qu'une illusion de notre jugement s'exerçant dans un cas particulier de contraste simultané des couleurs, ou bien repré-

Digitized by Google

sente-t-elle un fait réel de sensation subjective analogue à celle du contraste successif? Les expériences auxquelles je me suis livré à ce sujet m'ont permis de reconnaître que l'excitation d'une rétine par de la lumière colorée influence non seulement les autres percepteurs qui correspondent à cette rétine, mais encore ceux du côté opposé, en leur donnant l'aptitude à distinguer, dans le blanc, par exemple, la couleur excitatrice, tandis que la rétine excitée ne voit, dans le blanc, que la couleur complémentaire de cette dernière (Académie des sciences). Dr GALEZOWSKI.

Traitement des granulations de la conjonctive. — M. le Dr PERETTI, de Cassaigne (Algérie), fait connaître un traitement qu'il emploie depuis cinq ans avec un succès constant.

Ce traitement, le voici :

1° Tous les soirs en se couchant frotter, au moyen du doigt, avec gros comme un grain de blé de vaseline au précipité rouge, le bord libre des paupières;

2° Le lendemain matin mettre du collyre suivant :

S.-acétate de plomb liquide..... } ãã
Eau distillée..... }

quelques gouttes (IV ou V) dans chaque œil et laver ensuite à l'eau salée;

3° Le jour d'après, avec un pinceau de blaireau, roulé dans la poudre suivante :

Calomel..... }
Poudre d'iris..... } ãã
Tanin..... }

en mettre un peu dans chaque œil.

Alterner, en somme, tous les jours successivement, le collyre liquide avec le collyre sec formulés ci-dessus;

4° Si les granulations sont anciennes, indurées et charnues, il convient, tous les deux ou trois jours et avant de mettre les collyres de retourner les paupières et de les râcler très légèrement avec la pointe d'un bistouri mousse. Cette opération est peu douloureuse; mais il est avantageux d'insensibiliser avec la cocaïne les surfaces à attaquer. Il est arrivé, à notre confrère, de négliger le râclage dans des cas très sérieux. Après dix ou quinze jours de traitement les granulations se flétrissent, s'atrophient, s'affaissent et commencent à disparaître.

Après le collyre au calomel, etc., il est bon de laisser le malade dans l'obscurité, les paupières closes, et lui conseiller de ne pas les remuer.

Digitized by Google

D'après notre confrère, il ne lui serait jamais arrivé de rester plus de deux mois pour obtenir la guérison dans les cas les plus graves, traités depuis de longues années par des spécialistes ou des personnalités médicales très en vue dans le département.

Le pannus translucide et la kératite vasculaire, qui accompagnent presque toujours les vieilles granulations, guérissent à merveille par ce traitement (*Gazette des hôpitaux*).

Traitement chirurgical de la névralgie du trijumeau. — M. Rose a fait dans la séance du 4 janvier de la Société de médecine sa première *Lettsomian Lectures* sur le traitement chirurgical de la névralgie du trijumeau. L'anatomie pathologique de cette affection est encore peu connue, ce qui peut paraître étonnant, quand on réfléchit qu'elle est loin d'être rare et qu'elle a été traitée par l'excision du nerf malade dans un grand nombre de cas.

La névralgie peut être due à des causes intra-craniennes et extra-craniennes; il suffit de rappeler parmi les causes occasionnelles les tumeurs, les anévrismes, la syphilis, certains poisons, etc. Dans une de ces opérations, M. Rose a remarqué que la gaine formée par la dure-mère était trop étroite pour le nerf. La cause de la névralgie peut résider dans le ganglion de Gasser lui-même, qui est alors le siège d'nn processus d'inflammation interstitielle.

Les dimensions et la forme du trou ovale et, d'une manière générale, de tous les trous de la base du crâne, varient dans des limites considérables. En moyenne, le trou ovale mesure 7 millim. 1/2 sur 4 1/2 chez l'homme et 6 millim. 7 sur 3 1/2 chez la femme; mais sa longueur peut atteindre 9 millim. 1/2, et sa largeur n'est parfois que de 2 millimètres; les dimensions ne varient pas sensiblement selon l'âge ou le sexe; en général, le trou est de grandes dimensions dans les crânes à parois épaisses. Il est essentiel de se rappeler que la névrite produite par une lésion périphérique peut se rapprocher graduellement du centre, ce qui explique pourquoi la douleur reparaît après la résection de la portion atteinte du nerf malade.

Le plus souvent il existe une cause prédisposante chez les malades qui sont sujets à des accidents nerveux divers.

Il faut distinguer la névralgie ordinaire, justiciable du traitement médical, d'avec la névralgie rebelle désignée sous les noms de tic douloureux, névralgie épileptiforme, névralgie de Fothergill, etc.; la forme légère attaque de préférence la branche ophtalmique du trijumeau, tandis que la névralgie rebelle manifeste une prédilection pour la seconde et la troisième branche. Les cas très rebelles paraissent être souvent dus à une endartérite

Digitized by Google

oblitérante des artérioles du nerf accompagnée, selon la plupart des auteurs, d'une hypertrophie du tissu cellulaire interstitiel.

La névralgie de Fothergill est surtout fréquente chez la femme adulte; elle survient sous forme d'accès plus ou moins violents et peut disparaître pour longtemps et même pour toujours à la suite d'une émotion vive. La douleur s'accompagne souvent de contractions spasmodiques des muscles de la face; parfois aussi on observe du ptosis, du strabisme et d'autres phénomènes analogues. L'épiphora, l'hémidrose, le ptyalisme, l'amblyopie et beaucoup d'autres troubles trophiques ou vaso-moteurs ont été notés à diverses reprises. L'herpès et l'atrophie de la peau ne sont pas rares.

Le premier procédé chirurgical qui ai été employé dans les cas de névralgie rebelle est la névrotomie, qui n'a pas donné de bons résultats ; la névrectomie, faite pour la première fois en Angleterre par Abernethy en 1793, vaut mieux, mais ses résultats sont inférieurs à ceux de l'arrachement du nerf. Quant à l'élongation du nerf, elle ne réussit guère que pour les nerfs mixtes.

La ligature de la carotide primitive est une mesure extrême qui donne parfois des succès complets, mais dont la mortalité est d'environ 5 p. 100 (*Semaine médicale*).

Névralgies du trijumeau. Extirpation du ganglion de Gasser. — L'extirpation du ganglion de Gasser dans le traitement de la névralgie du trijumeau a été pratiquée par Horsley par la voie cranienne, mais son opéré n'a survécu que sept heures.

Le docteur Ross a pratiqué l'extirpation de ce ganglion par la base du crâne cinq fois, et a pu conserver ces cinq malades. Voici comment il procède :

« Après avoir endormi le malade et rendu aseptiques la peau, la conjonctive et les voies lacrymales, on fait une incision cutanée superficielle qui longe le bord supérieur de l'arcade zygomatique et descend le long du bord postérieur de la branche ascendante de l'os maxillaire inférieur; on détache le lambeau en ménageant le canal de Sténon et le nerf facial, puis on divise l'arcade zygomatique à ses deux extrémités, après y avoir pratiqué des trous par où passeront ensuite les sutures d'argent qui fixeront l'os dans sa position normale. On abaisse l'arcade zygomatique avec le masséter et on excise l'apophyse cronoïde; on lie l'artère maxillaire interne et on détache l'extrémité interne du muscle ptérygoïdien externe. On pénètre ensuite avec précaution jusqu'au trou ovale et on enlève avec la tréphine un petit disque d'os en avant et en dehors du trou ovale. On découvre le ganglion en suivant le nerf maxillaire inférieur et on coupe sa racine centrale, puis on l'enlève aussi complètement que possible au moyen d'une curette mousse; une lampe

Digitized by Google

électrique avec réflecteur est indispensable pour éclairer le fond de la plaie. On coupe le nerf maxillaire supérieur et la branche ophtalmique avec une pince tranchante. On lave la plaie, on suture l'arcade zygomatique et on ferme l'incision cutanée. Il faut suturer la paupière du côté opéré et protéger l'œil pendant longtemps à cause des troubles trophiques qui surviennent facilement.

« On enlève les sutures palpébrales le quatrième jour et les sutures cutanées au bout d'une semaine.

« La douleur cesse immédiatement après l'opération mais l'œil s'atrophie presque toujours. » (*Gazette hebdomadaire des sciences médicales de Bordeaux* du Dr Masse, février 1892.)

Dacryoadénite aiguë simple, par M. DE LAPERSONNE. — Les auteurs classiques ne décrivent qu'une dacryoadénite suraiguë phlegmoneuse aboutissant à la suppuration et une dacryoadénite chronique se terminant par l'hypertrophie permanente de la glande. Il y a cependant une dacryoadénite à marche aiguë se terminant par résolution (*Bulletin médical du Nord*, 27 novembre 1891).

L'auteur en a observé quatre cas nouveaux. L'affection débute par un malaise général, un mouvement fébrile et une tuméfaction localisée à la moitié externe de la paupière supérieure, présentant une coloration rouge intense, comme érésipélateuse; pas d'induration. En soulevant fortement la paupière on voit une injection conjonctivale intense et un léger chémosis dans la moitié externe seulement. Les mouvements du globe sont libres; l'œil n'est pas toujours dévié. Les douleurs sont très vives au début, et quelquefois continues. Dans la majorité des cas, la terminaison est la résolution complète. Le diagnostic est délicat à faire. On peut songer à la *tenonite*, décrite par M. Panas; à des accidents syphilitiques, et à la dacryoadénite phlegmoneuse, diagnostic qui ne peut guère se faire dès le début.

Le traitement doit être médical : cataplasmes de fécule, lavages antiseptiques des culs-de-sac conjonctivaux, onguent napolitain, sangsues à la tempe et iodure de potassium à l'intérieur. La ponction ne semble pas indiquée, à moins de phlegmon (*Revue générale de clinique* de Huchard).

Tumeur cérébrale. Névrite optique. — M. DURANTE présente à la Société anatomique, le 15 janvier 1892, une tumeur cérébrale comprimant la face externe du pédoncule cérébral gauche, la protubérance et le pédoncule cérébelleux. Les premiers accidents datent de dix ans et se sont manifestés par deux attaques successives, après lesquelles il s'est développé des hémiplégies passa-

Digitized by Google

gères. Depuis deux ans il est survenu un affaiblissement progressif des membres inférieurs terminé par une paraplégie complète. Cinq mois avant la mort, affaiblissement des membres supérieurs. Le diagnostic d'une tumeur est posé, grâce à l'examen ophtalmoscopique qui démontra une stase papillaire très nette, formant une névrite optique. La malade est morte de cachexie progressive. Il y avait une absence de tout trouble sensitif quoique la compression intéressât la portion externe du pédoncule et du pont de Varole. Au point de vue histologique, la tumeur est un sarcome fusocellulaire (*Journ. des conn. médic.* de Cornil).

Dr GALEZOWSKI.

Glio-sarcome de la rétine. — Le Dr Fage présente à la Société médicale d'Amiens un globe oculaire enlevé à une fillette de 4 ans.

Cette petite malade lui était amenée avec un œil dont la tension était notablement élevée, la pupille largement dilatée par suite de la compression des nerfs ciliaires par le néoplasme, le champ pupillaire occupé en entier par une masse ayant une coloration jaune blanchâtre et un reflet chatoyant, l'iris repoussé en avant. Sur un point, en avant de l'insertion du droit supérieur, existait un petit staphylome intercalaire. La vision était abolie. L'œil n'avait été, à aucune époque, ni enflammé ni douloureux. Le diagnostic de gliome rétinien étant posé, il pratiqua une énucléation, le nerf optique fut sectionné très loin en arrière, une cautérisation au thermo-cautère du tissu cellulaire de l'orbite termina l'opération. Les suites opératoires étaient excellentes; guérison rapide. Le néoplasme a envahi toute la cavité du globe se propageant dans le corps vitré après usure de l'hyaloïde, détruisant le cristallin, et prenant sa place, comprimant les procès cilaires, l'iris; s'infiltrant même sous la choroïde qu'il a perforée en trois points.

Dr GALEZOWSKI.

Tremblement hystérique. — M. F. RAYMOND rapporte à la Société médicale des hôpitaux trois observations qui montrent les allures que peut présenter le tremblement hystérique.

Le premier malade est un garçon de 38 ans, alcoolique, chez qui, le lendemain d'une orgie, débuta au réveil un tremblement continu, qui, d'abord limité aux membres inférieurs, envahit bientôt les membres supérieurs. Par instants se manifestent de brusques mouvements d'extension et de flexion de différents segments des membres analogues aux contractions brusques. Dans la station debout, on n'observe que des mouvements brusques d'extension et de flexion des jambes, s'accentuant pendant la marche.

Digitized by Google

Ces mouvements cessent pendant le sommeil, la volonté ne peut que les modérer pendant quelques instants. Il y a des zones hystérogènes dont la pression provoque des crises hystériques incomplètes et une exagération du tremblement. Il y a de l'anesthésie de la peau et des muqueuses, du rétrécissement du champ visuel et de la micromégalopsie.

Le deuxième malade a été pris en 1887, après une vive émotion, d'une attaque apoplectique, à laquelle a succédé un tremblement de la tête et des membres, que MM. Charcot et Dutil, en 1890, ont rattaché à la catégorie des tremblements du type intentionnel à forme de sclérose en plaques. Aujourd'hui, le tremblement est nul au repos dans le décubitus dorsal ; dans la station debout, on observe des oscillations rythmées de la tête dans le sens vertical, des trémulations régulières des membres inférieurs. Dans la position assise, les mains, la tête et le membre inférieur gauche seul sont animés d'un tremblement qui augmente au point de devenir une sorte de trépidation spinale quand le malade veut appuyer fortement le pied sur le sol. On trouve une hémianesthésie gauche incomplète, de l'anesthésie du pharynx, un rétrécissement du champ visuel, de la micromégalopsie et de la dischromatopsie, de l'hyperhydrose de la moitié gauche de la face.

Un troisième malade dégénéré et alcoolique, ayant eu des tuberculoses osseuses dans son enfance, et qui avait fait, en 1887, une chute d'un troisième étage sur la tête, a présenté pendant un mois un tremblement particulier survenant par crises. Ces attaques débutaient sans cause appréciable, par de la céphalalgie, avec vertiges, parésie de tout le côté gauche, difficulté de la parole; puis tremblement rapide des quatre membres, à petites oscillations, sans participation de la tête. Ces crises duraient d'un quart d'heure à une demi-heure et cessaient peu à peu en ne laissant qu'une certaine obnubilation intellectuelle, de courte durée; elles se répétaient trois à quatre fois par jour. Diminution de la sensibilité à gauche; hémiagustie gauche. Pas de zone d'hyperesthésie. Anesthésie pharyngée. *A l'examen des yeux, rétrécissement du champ visuel; stase papillaire.* Sous l'influence du bromure de potassium, du repos et de la privation d'alcool, les crises ont disparu au bout de vingt jours, mais les autres troubles ont persisté.

Etant donnés la tuberculose osseuse dans l'enfance, l'alcoolisme, une chute antérieure sur la tête, les caractères des crises, la stase papillaire observée, on pourrait se demander s'il ne s'agit pas d'une méningite chronique partielle ou d'une tumeur de la base du cerveau, en évolution. M. Raymond incline plutôt vers la nature hystérique de ces accidents, en raison de la constatation des

Digitized by Google

stigmates de la névrose et de la guérison rapide des crises. Ces trois observations montrent le polymorphisme des tremblements hystériques et les modifications qu'ils peuvent subir dans leur expression clinique.

Dr GALEZOWSKI.

De l'ophtalmoplégie tabétique, par DÉJERINE. — Après avoir rapporté l'histoire de deux faits de ce genre l'auteur se demande quelle est la pathogénie de ces accidents paralytiques survenant au cours du tabes? En ce qui concerne en particulier l'ophtalmoplégie, faut-il l'attribuer à des lésions nucléaires d'origine centrale, ou à des lésions de névrite périphérique?

L'ophtalmoplégie nucléaire existe; elle a été bien décrite par Hutchinson. C'est une affection à début ordinairement bilatéral, à évolution progressive, atteignant successivement tous les muscles externes de l'œil. Mais par une véritable dissociation paralytique, elle respecte les muscles internes, les fonctions de l'iris restent conservées, le réflexe lumineux et le réflexe d'accommodation persistent. Cette dissociation s'explique anatomiquement, les nerfs de l'iris ayant un noyau spécial parmi les noyaux de la troisième paire.

Chez les deux malades, servant de base à ce travail, l'ophtalmoplégie atteint à la fois les muscles externes et internes de l'œil. Chez l'un d'entre eux, la paralysie est plutôt en voie d'amélioration. Cette amélioration, et c'est là un fait bien important à retenir pour le pronostic, est loin d'être rare dans les ophtalmoplégies tabétiques. Souvent même elle arrive presque à la guérison totale. Au bout d'un an, de deux ans, de plusieurs années même, la paralysie disparaît. Ces améliorations et ces guérisons se concilient mal avec l'hypothèse d'une lésion nucléaire. Une cellule nerveuse une fois détruite, sa réparation paraît bien difficile; c'est une lésion définitive qui serait entraînée par cette destruction.

En réalité, c'est à une névrite périphérique qu'il faut attribuer les paralysies oculaires du tabes. Dans diverses autopsies, l'auteur a pu constater nettement l'existence de cette névrite. Du côté des noyaux centraux, il n'existait que des lésions très légères, très douteuses, entièrement disproportionnées avec l'intensité de la paralysie. Ces lésions peuvent même manquer absolument. Les ophtalmoplégies constituent donc, dans l'histoire clinique du tabes, un nouvel et intéressant exemple des accidents dus aux névrites périphériques.

Dr GALEZOWSKI.

Un traitement du goitre exophtalmique. — M. Fergusson a retiré de bons effets de l'emploi du strophantus dans le traitement

Digitized by Google

du goitre exophtalmique. Dans neuf cas où il a employé ce médicament, la disparition presque immédiate des symptômes cardiaques permit aux malades de reprendre leurs occupations. Le pouls tombait de 150 et plus, entre 75 et 85 ; en même temps il y avait diminution de l'exophtalmie et de la glande thyroïde, à condition que cette dernière ne fût pas devenue fibreuse par la longue durée de l'affection.

M. Fergusson n'affirme pas que la guérison soit définitive, mais il insiste sur ce point que l'amélioration est très considérable.

L'auteur recommande d'employer des doses élevées, 8 à 10 gouttes de teinture à l'intérieur, et qu'il renouvelle trois fois par jour. Dans quelques cas, il a administré jusqu'à 20 et 25 gouttes par dose. Il ajoute que les doses faibles ne produisent aucun effet (*Bull. médical*, 2 déc. 1891).

Hémorragie mortelle chez un enfant, consécutive aux scarifications de la conjonctive, par M. J. Shirley. — Chez un nouveau-né mulâtre, issu de parents syphilitiques et qui était atteint d'ophtalmie purulente, l'auteur pratiqua des scarifications de la conjonctive palpébrale énormément tuméfiée, suivies d'une cautérisation au crayon de sulfate de cuivre. L'hémorragie, bien qu'assez abondante, ne présentait cependant rien d'insolite, de sorte que l'auteur abandonna l'enfant aux soins de sa mère et recommanda même de laisser couler le sang pendant un certain temps. Quelques heures après il fut rappelé près de l'enfant. Le sang continuait à couler à flots de la conjonctive scarifiée et l'enfant s'affaiblissait visiblement.

Malgré tous les moyens que M. Shirley s'empressa de mettre en œuvre pour arrêter la perte sanguine (eau très chaude, glace, applications de perchlorure de fer, réunions des deux conjonctives palpébrales par des points de suture), l'enfant succomba à l'hémorragie (*New-York Med. Journ.*, 2 janv. 1892).

Quoi qu'il en soit, le cas relaté par M. Shirley paraît être unique dans son genre. En effet, des hémorragies persistantes n'ont jusqu'à présent été signalées qu'après les opérations de l'entropion et du trichiasis et non pas à la suite de simples scarifications de la conjonctive.

Dr Galezowski.

Digitized by Google

INDEX BIBLIOGRAPHIQUE

LUNDY. — On Hypodermic medication in Disease of the Eye (*Med. Rec.*, jan. 24, 1891).

CHISOLM. — On an illustration of how Atropia acts when Applied to the cornea (*Med. Rec.*, oct. 31, 1891).

DUJARDIN.— L'éclairage électrique et l'hygiène oculaire (*Journ. des sciences méd. de Lille*, 1).

PHILIPSEN (H.). — Note sur un cas d'exophtalmie chez un nouveau-né (*Ann. d'oculist.*, t. CVI, 6).

BRAVAIS (V.). — Des mouvements des yeux dans la lecture (*Lyon méd.*, 48).

BULLER (F.). — Chirurgie conservatrice en ophtalmologie (Conservative surgery...) (*Montreal med. journ.*, t. XX, 6).

COUÈTOUX. — De la kérato-conjonctivite rhino-pharyngienne (*Ann. d'oculist.*, t. CVI, 6).

DE LAPERSONNE (F.). — Dacryoadénite aiguë simple (*Bull. méd. du Nord*, 22).

DESCHAMPS. — Sur le traitement du strabisme (*Dauphiné méd.*, 12).

FROLICH (L.). — Des procédés modernes pour reconnaître la simulation de la cécité ou de la faiblesse visuelle (*Rev. méd. de la Suisse romande*, 12).

GALTIER. — Thérapeutique du décollement de la rétine (*Ann. d'oculist.*, t. CVI, 6).

PERGENS (Ed.). — De l'emploi des collyres aseptiques (*Ann. d'oculist.*, t. CVI, 6).

SEGGEL. — Affections de l'œil dans le diabète (Die Ekrankungen des Auges bei Diabetes mellitus) (*Münch. med. Woch.*, 43).

DERBY. — On successful Effort to Restort Binocular vision by a partial tenotomy of the superior rectus (*Med. Rec.*, may 16, 1891).

SÉRÉGÉ. — Contribution à l'étude de la pathogénie de l'ophtalmie sympathique (Thèse de doctorat de Bordeaux).

ROSIERS. — Contribution à l'étude de l'ophtalmoplégie d'origine nucléaire (Thèse de doctorat de Bordeaux)

Le Gérant : FÉLIX ALCAN.

L.-Imprimeries réunies, B, rue Mignon, 2. — MAY et MOTTEROZ, directeurs.

Digitized by Google

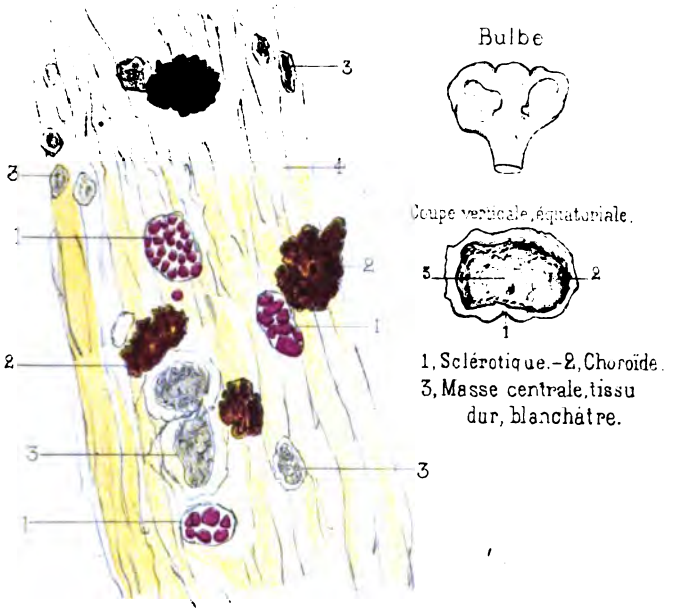

Fig. 1 **Moignon oculaire, Exsudat central.** *G=1200*
1, Cavités contenant des vésicules irrégulières fortement colorées simulant des microbes.. (*Méthode de Gram.*). 2, Cellules avec matière pigmentaire du sang. 3, Cellules à noyaux multiples. 4, Exsudat ciliaire.

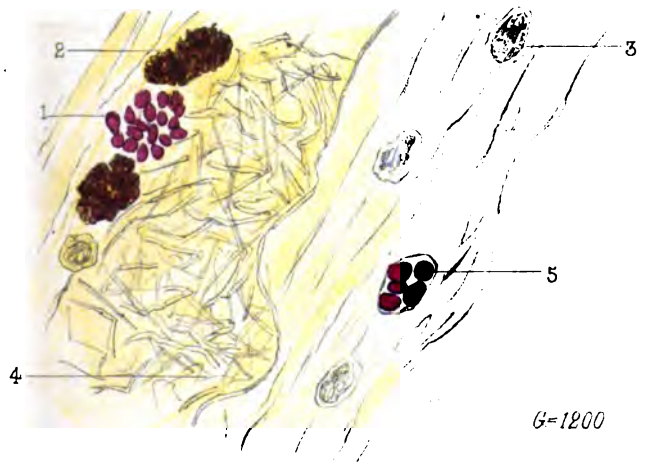

Fig. 2. **Coupe voisine du cristallin.**
Exsudat des procès ciliaires.-1, Cavités contenant des vésicules simulant les Cocci. 2, Matière colorante du sang dans les cellules. 3, Cellule incolore. 4, Membrane limitante cristalloïde repliée. 5, Cavités à grosses vésicules.

Digitized by Google

Vaeux Lith. Imp Becquet.
Félix Alcan Editeur.

Digitized by Google

PATHOGÉNIE ET DIAGNOSTIC

DES OPHTALMOPLÉGIES

PAR

Le Dr SAUVINEAU
Ancien interne des hôpitaux.

Depuis Hutchinson qui, en 1879, décrivit deux variétés d'ophtalmoplégie, externe et interne, quantité de cas semblables ont été publiés. On croit volontiers qu'il s'agit là d'une affection d'une rareté exceptionnelle. Rien n'est moins vrai. Il suffit d'examiner attentivement les cas de paralysies oculo-musculaires pour se convaincre que l'ophtalmoplégie est une affection relativement assez fréquente.

Il faut pourtant se garder de tomber dans un excès contraire. Nombre de médecins ont tendance, actuellement, à classer sous ce titre ophtalmoplégie toute paralysie oculo-musculaire, surtout si cette paralysie est d'origine nucléaire. Ainsi, qu'une paralysie plus ou moins complète de la 3e paire, survienne dans le cours d'un tabès, on a tôt fait d'en faire une ophtalmoplégie nucléaire.

Il s'agit pourtant là d'affections bien distinctes : les paralysies nucléaires sont une chose, et l'ophtalmoplégie en est une autre. En fait, il convient de conserver les divisions classiques en paralysies de la 3e paire, de la 4e paire, de la 6e paire. D'autre part, une nouvelle classe de paralysies oculo-musculaires a été décrite, il y a peu d'années, par M. Parinaud[1] : ce sont les paralysies des mouvements associés des yeux (mouvements d'abaissement, d'élévation, de latéralité, etc.). Ces paralysies ne constituent pas encore des ophtalmoplégies, à moins qu'elles ne se trouvent réunies simultanément sur le même œil.

1. Parinaud, *Paralysies des mouvements associés des yeux* (*Arch. de Neurol*, mars 1883).

Digitized by Google

Ayant ainsi éliminé les paralysies classiques des 3e, 4e et 6e paires (partielles ou totales), et les paralysies associées, il nous reste les cas où toute la musculature extérieure du globe oculaire (c'est-à-dire les six muscles moteurs, avec ou sans paralysie du releveur palpébral) est intéressée. C'est à ces cas seulement qu'il faut réserver le nom d'ophtalmoplégie. Ce sont ces cas seulement qui présentent un aspect clinique tout à fait spécial, caractérisé par la fixité des yeux, absolue dans les cas types. Ils semblent « figés dans de la cire », suivant la jolie expression de Benedikt.

Toutefois, lorsqu'une paralysie de la 3e paire coexiste avec une de la 6e paire, et que le grand oblique seul (4e paire) est intact, le léger mouvement qui persiste, en bas et en dehors, ne change guère l'aspect clinique. Lorsque, d'autre part, ce sont les 3e et 4e paires qui sont paralysées, il est bien rare que la 6e paire soit absolument intacte. Pour ces raisons, nous étendrons aussi le terme d'ophtalmoplégie extérieure aux cas où sont paralysés des muscles innervés, dans le même œil, par deux nerfs différents, l'un des deux étant constamment le moteur oculaire commun.

Quant à l'ophtalmoplégie *intérieure*, tous les auteurs sont d'accord à ce sujet. Elle n'existe que complète, c'est-à-dire qu'elle suppose la paralysie du muscle ciliaire, en même temps que la paralysie du sphincter irien (réflexe lumineux et réflexe accommodateur). Nous n'avons donc pas à nous occuper ici des cas de paralysies incomplètes de la musculature intérieure de l'œil : signe d'Argyl Robertson; paralysie totale du sphincter irien avec perte absolue des réflexes pupillaires; paralysie de l'accommodation seule, avec intégrité de l'iris; paralysies avec myosis; paralysies avec dilatation maxima de la pupille : tous ces cas ont été longuement étudiés par nous-même dans un travail récent[1], et nous n'avons pas à y revenir ici.

Enfin c'est aux cas où l'ophtalmoplégie extérieure coïncide

1. Sauvineau, *Pathogénie et Diagnostic des ophtalmoplégies*, in-8°, 156 pages, 1892, chez Steinheil.

Digitized by Google

sur le même œil avec l'ophtalmoplégie intérieure qu'on réserve le nom d'ophtalmoplégie *mixte* ou *totale*.

Où siègent les lésions qui donnent naissance aux ophtalmoplégies ? Très souvent dans les noyaux, cela est vrai. Les lésions nucléaires, qui donnent fréquemment lieu à des paralysies isolées des 3e, 4e et 6e paires, donnent lieu souvent aussi à des ophtalmoplégies. Mais à côté des ophtalmoplégies nucléaires, bien d'autres variétés sont à étudier.

Voici où en était, il y a peu de temps encore, l'état de la question :

Au-dessus des noyaux, on admettait[1] théoriquement l'existence de fibres cortico-nucléaires, reliant les centres corticaux aux noyaux protubérantiels. Ces fibres auraient pu être lésées, et donner lieu ainsi à des ophtalmoplégies *fasciculaires*, classe purement idéale dont on ne connaissait pas d'exemple. Quant à l'écorce cérébrale, les auteurs admettaient que sa lésion devait, théoriquement, amener une variété d'ophtalmoplégie, d'origine corticale, en fait totalement inconnue encore.

Au-dessous des noyaux, les fibres nées de ces noyaux pour aller constituer les troncs nerveux pouvaient être lésées, à leur passage dans les pédoncules, donnant lieu à des ophtalmoplégies dites, ici encore, *fasciculaires*.

Telle est la division des ophtalmoplégies, d'origine cérébrale, qu'avait adoptée Mauthner, division reproduite après lui par les quelques auteurs qui se sont occupés de cette question.

Ayant eu l'occasion d'observer plusieurs cas d'ophtalmoplégie, nous avons été amené à reprendre et à réétudier les observations publiées jusqu'ici et voici les conclusions sensiblement différentes, auxquelles nous sommes arrivé : au-dessous des noyaux, les lésions pédonculaires ne donnent pas lieu à des ophtalmoplégies véritables, mais bien à des paralysies isolées des 3e et 6e paires. Car le nerf pathétique ne

1. Mauthner, *Die Ursachlichen momente der Augenmuskellähmungen*, Wiesbaden, 1885-1889, et Dufour, *les Paralysies nucléaires des muscles des yeux*, in *Ann. d'ocul.*, Brux., 1890.

Digitized by Google

traverse pas les pédoncules et, d'autre part, les filets radiculaires de la 3e paire et ceux de la 6e sont notablement distants les uns des autres. Il ne s'agit ici que de paralysies de la 6e paire ou de paralysies de la 3e, avec hémiplégie du côté opposé. Mais les ophtalmoplégies *radiculaires* n'existent pas.

Quant aux ophtalmoplégies nucléaires, qui sont fréquentes, elles présentent une variété : l'ophtalmoplégie *nucléaire unilatérale*, très intéressante à étudier, car elle ne s'explique guère avec nos connaissances anatomiques actuelles sur la région nucléaire.

Enfin, à l'encontre de Mauthner, Dufour, etc., *nous pensons qu'il existe des cas où les ophtalmoplégies sont dues à des lésions qui siègent au-dessus des noyaux.* Dans nombre d'autopsies, en effet, à propos de cas qualifiés, par leurs auteurs, d'ophtalmoplégie nucléaire, l'intégrité des noyaux est nettement spécifiée, et c'est en particulier, dans les cas qui ont précisément servi à Wernicke[1], pour édifier sa théorie de la poliencéphalite.

La lésion, dans ces cas, siège au-dessus des noyaux, et cette notion, rapprochée de la connaissance des paralysies associées, paralysies qui supposent la lésion de centres coordinateurs plus élevés que les noyaux (ces derniers ne commandant qu'en sous-ordre à chacun des muscles isolément), cette notion, disons-nous, nous a conduit à admettre, à côté des paralysies qui ont leur siège dans les noyaux, des ophtalmoplégies d'un autre ordre causées par une lésion qui occupe les *centres coordinateurs sus-nucléaires.*

Ces centres ne paraissent commander qu'aux mouvements involontaires, réflexes, automatiques.

Quant aux mouvements volontaires, ils sont régis par des centres encore plus haut situés. C'est dans l'écorce cérébrale que parait être leur siège. De sorte que l'on peut, suivant les cas, voir l'ophtalmoplégie intéresser tous les mouvements, aussi bien les mouvements volontaires que les mouvements réflexes (ophtalmoplégies sus-nucléaires), ou bien ne para-

1. *Lerbuch der Gehirnkrankheiten*, t. II, p. 229, et t. III, p. 460.

Digitized by Google

lyser que les mouvements volontaires. Il s'agit dans ce dernier cas d'ophtalmoplégies corticales, et le type clinique en est réalisé par les ophtalmoplégies hystériques.

Nous avons donc à considérer trois classes d'ophtalmoplégies d'origine intra-cérébrale :

Les ophtalmoplégies nucléaires (deux variétés : une variété bilatérale, fréquente, et une variété unilatérale).

Les ophtalmoplégies sus-nucléaires.

Les ophtalmoplégies corticales.

Après leur sortie des pédoncules, les nerfs moteurs de l'œil peuvent être lésés dans leur trajet à la base (*ophtalmoplégies basilaires*), ou dans l'orbite (*ophtalmoplégies orbitaires*).

Enfin la lésion primitive peut occuper, à la fois, les branches terminales des nerfs dans l'orbite, les troncs nerveux à la base, leurs racines dans les pédoncules. Ce sont les *ophtalmoplégies par névrites périphériques.*

Voici, brièvement énoncés, les principaux caractères cliniques et anatomo-pathologiques de ces diverses variétés. Nous ne faisons que les résumer ici, renvoyant, pour plus de détails à l'ouvrage que nous avons tout récemment publié sur ce sujet.

1° Ophtalmoplégie nucléaire bilatérale.

Diagnostic. — Sans insister sur les caractères classiques de cette variété, la mieux connue de toutes jusqu'ici (abolition graduelle des mouvements des yeux, atteignant successivement, sans ordre déterminé, les divers muscles moteurs des globes oculaires; ptosis incomplet, pouvant être vaincu par un effort de la volonté, absence de phénomènes réactionnels cérébraux), nous noterons cependant que la paralysie suit, au début, à son apparition dans chacun des muscles, une marche particulière. Le muscle qui commence à se parésier peut encore agir et l'œil peut encore se mouvoir dans le sens d'action de ce muscle. Mais il n'accomplit ce mouvement qu'avec une grande difficulté, après des efforts énergiques,

Digitized by Google

des contractions musculaires répétées, de sorte que l'œil ne se meut pas lentement et d'un seul mouvement, mais bien par une série de saccades, amenant peu à peu la pupille jusqu'à l'angle externe. Quelquefois l'œil reste en chemin pour reprendre ensuite après un nouvel effort de la volonté.

De plus ces phénomènes ne se présentent pas à tout instant de la même manière. Ils sont très variables dans le cours d'un seul jour. Les mouvements des yeux sont sensiblement plus faciles le matin; le soir, les symptômes sont notablement aggravés. Ces phénomènes se produisent pour chacun des muscles qui se paralysent successivement.

Ce fait, qui ne s'observe pas lorsque la lésion porte sur les conducteurs nerveux, est caractéristique d'une lésion occupant les cellules nerveuses des noyaux : celles-ci, modifiées, malades, mais non encore complètement détruites, ou bien réduites à un nombre insuffisant par la destruction de plusieurs d'entre elles, peuvent encore momentanément, sous l'influence d'une énergique excitation de la volonté, produire le mouvement dans les muscles auxquels elles correspondent. Mais elles s'épuisent vite, et la nécessité du repos s'impose pour elles. De là, l'augmentation de la paralysie vers la fin du jour, alors que le matin les mouvements des yeux s'exécutent encore avec une facilité relative.

D'autre part, depuis de Graefe (1868), on indique l'intégrité de la musculature intérieure (réflexes pupillaires et accommodation) comme caractéristique de l'origine nucléaire des ophtalmoplégies, de sorte que l'on est tenté de croire, et que l'on a pu dire, il y a peu de temps encore (Blanc[1]) qu' « ophtalmoplégie nucléaire est synonyme d'ophtalmoplégie extérieure ».

Cette opinion est radicalement fausse. L'ophtalmoplégie nucléaire peut se présenter sous les trois formes : ophtalmoplégie intérieure, ophtalmoplégie extérieure, ophtalmoplégie mixte.

A. Exclusion faite d'une cause périphérique, une *ophtal-*

1. *Le Nerf moteur oculaire commun et ses Paralysies.* Paris, 1885.

Digitized by Google

moplégie extérieure ne peut être que nucléaire : telle est la notion classique. Cette notion est généralement vraie, *mais non toujours*, pour la forme subaiguë et la forme chronique. *Elle est fausse, pensons-nous, pour la forme aiguë, où la lésion est située plus haut que les noyaux* (*ophtalmoplégies sus-nucléaires*).

B. En revanche, une *ophtalmoplégie intérieure* ne peut guère, dans l'état actuel de nos connaissances, et abstraction faite également d'une cause orbitaire (branche du petit oblique) ou périphérique (paralysies réflexes), être attribuée à autre chose qu'à une cause nucléaire (lésion des noyaux sous-jacents au troisième ventricule).

C. Quand l'ophtalmoplégie est *mixte*, une cause nucléaire devient fort difficile à distinguer d'une cause basilaire. On ne peut alors faire le diagnostic qu'à l'aide de l'observation attentive des symptômes concomitants.

Marche et pronostic. — Au point de vue de leur évolution, les ophtalmoplégies nucléaires se divisent en forme chronique, forme subaiguë et forme aiguë.

A. *Dans la forme chronique*, on les voit tantôt stationnaires, tantôt progressives. Dans ce dernier cas, leur marche est différente, suivant leur point de départ en telle ou telle partie de la région nucléaire, suivant qu'elles restent cantonnées à ces noyaux, ou bien qu'au contraire elles s'étendent plus loin.

Elles peuvent alors atteindre : les autres noyaux protubérantiels (trijumeau, noyau moteur et sensitif); les centres vaso-moteurs (glycosurie, albuminurie, polyurie); les noyaux bulbaires (paralysie labio-glosso-laryngée); et même les cornes antérieures spinales (atrophie musculaire progressive).

Dans d'autres cas, on voit inversement l'ophtalmoplégie venir compliquer une affection spinale ou cérébro-spinale.

On conçoit que le pronostic varie suivant ces différents cas.

B. Les *formes subaiguës* sont, d'une façon générale, moins graves. Ce sont celles que l'on voit survenir à la suite des maladies infectieuses ou dans certaines intoxications. Elles se terminent le plus souvent par la guérison.

Digitized by Google

D'autres fois, après les accidents subaigus, la maladie prend une marche chronique.

Enfin, dans d'autres cas, l'ophtalmoplégie subaiguë se comporte comme la paralysie infantile, dont elle semble être une forme, à localisation protubérantielle; elle quitte progressivement les différents muscles oculaires, et ne reste localisée que sur un seul muscle, qui s'atrophie, tandis que les autres redeviennent normaux.

C. Quand à la *forme aiguë*, elle a toujours été, dans les cas observés jusqu'ici, très redoutable. Accompagnée de phénomènes cérébraux graves, vertiges, céphalalgies, délire, et d'une singulière et invincible tendance au sommeil, elle peut tuer en quelques semaines, ou même quelques jours[1].

Mais, en réalité, cette forme n'appartient pas aux ophtalmoplégies nucléaires. Les noyaux, dans ces cas aigus, ont été trouvés constamment sains, à l'autopsie. Il s'agit ici de paralysies sus-nucléaires.

D. Enfin, il existe quelques cas d'ophtalmoplégies nucléaires congénitales.

Étiologie et pathogénie.

A. *Forme chronique.* — 1° Les noyaux protubérantiels sont atteints primitivement. Cette dégénérescence primitive (poliencéphalite supérieure) correspond à la lésion primitive des noyaux bulbaires, qui amène la paralysie labio-glosso-laryngée (poliencéphalite inférieure) et à celle des cellules des cornes antérieures de la moelle (poliomyélite). Toutes ces localisations peuvent coexister (poliencéphalomyélite). — 2° Les noyaux sont lésés secondairement :

a) Dans une affection spinale ou cérébro-spinale (ataxie locomotrice, sclérose en plaques, paralysie générale). Toutefois, il ne s'agit pas toujours, dans ce cas, d'une lésion des noyaux, ***mais bien, dans quelques autopsies, d'une lésion sus-nucléaire***[2].

b) Dans les maladies générales et les dyscrasies : syphilis,

1. Thomsen, *Arch. f. Psychiatr.* Berlin, 1888.
2. Voy. cas de Kahler, Sauvineau, *loc. cit.*, p. 69.

Digitized by Google

diabète. (Il ne faut pas confondre ces cas d'ophtalmoplégies diabétiques avec les cas où une lésion primitive bulbo-protubérantielle touche à la fois les noyaux et les centres vasomoteurs bulbaires).

B. *Forme subaiguë.* — Lésions des noyaux dans les maladies infectieuses (diphtérie, fièvre typhoïde, pneumonie, scarlatine) ; dans les intoxications (alcool, nicotine, aliments avariés, plomb, oxyde de carbone).

C. *Forme aiguë.* — Les causes en sont peu connues. Un des malades de Wernicke avait tenté de s'empoisonner avec de l'acide sulfurique quelques jours avant. Chez presque tous les malades, dans les cas connus, on remarque des signes d'éthylisme plus ou moins prononcés. Ils étaient très marqués dans les cas de Thomsen.

Quant aux lésions (ramollissement hémorragique), *elles n'occupent pas les noyaux protubérantiels*, ou ne les occupent qu'accessoirement. Ceci ressort jusqu'à l'évidence des autopsies pratiquées dans les cas de Wernicke, Kojewnikoff[1], Thomsen, etc. Il n'y a donc aucune analogie à établir entre les lésions de la forme aiguë et celles de la forme chronique.

Dans les formes chroniques, il s'agit bien d'une lésion frappant systématiquement les noyaux protubérantiels (poliencéphalite supérieure chronique), analogue par conséquent à la lésion systématique des cornes antérieures (atrophie musculaire progressive).

Mais dans la forme aiguë, il n'y a aucun rapport entre la lésion médullaire qui frappe systématiquement les cornes antérieures (paralysie spinale aiguë), et la lésion protubérantielle qui donne naissance à l'ophtalmoplégie. *Loin d'être lésés systématiquement, les noyaux des nerfs de l'œil sont ici intacts. La lésion porte uniquement sur la substance grise cavitaire, sous-épendymaire, qui forme les parois du troisième ventricule, de l'aqueduc de Sylvius et du quatrième ventricule.*

1. *Ophtalmoplégie nucléaire* (*Progr. med.* Paris, 1887, 2e série, 179-196).

Digitized by Google

Nous savons, par les recherches de Perlia [1], que la substance grise de l'aqueduc de Sylvius et les noyaux de l'oculomoteur ne sont pas en contact immédiat, mais qu'ils sont séparés par un tissu de fibres serrées, très fines, qui, parties des noyaux oculo-moteurs, vont se perdre dans la substance grise de l'aqueduc et sur ses côtés. Nous n'avons donc nulle peine à concevoir que la lésion de cette substance grise puisse laisser les noyaux dans un état d'intégrité parfaite. Comment donc une telle lésion peut-elle amener les signes d'une ophtalmoplégie nucléaire? En produisant une compression plus ou moins forte sur les noyaux? cela est possible. Mais il est bien probable qu'il s'agit ici de la lésion des fibres qui mettent les noyaux en communication avec l'écorce.

Remarquons en effet que sur les quelques cas que l'on possède, dans un cas (cas de Thomsen), il s'était développé, en quatre jours, une paralysie complète des deux droits externes et des deux droits internes, c'est-à-dire une paralysie des mouvements associés, et pour le regard à droite et pour le regard à gauche. Dans les mouvements en haut et en bas, la mobilité n'était que diminuée, et ces mouvements se faisaient par saccades, c'est-à-dire qu'il existait une paralysie incomplète des mouvements associés pour l'élévation et pour l'abaissement. Puis, en peu de jours, l'ophtalmoplégie est devenue complète.

Remarquons d'autre part que dans ce cas, précisément, *la lésion hémorragique*, en plus de la substance grise cavitaire, *occupe les tubercules quadrijumeaux antérieurs et postérieurs* qui sont farcis de foyers hémorragiques.

Or, si l'on se rappelle que, d'après les expériences d'Adamuk, confirmées par les recherches de Beaunis, *les tubercules quadrijumeaux antérieurs contiennent les centres coordinateurs qui président aux mouvements associés* des deux yeux, dans l'abaissement, l'élévation, le regard à droite ou à gauche, etc., n'est-on pas tenté d'établir un rapprochement

1. Perlia, *Die anatomie des oculomotorius centrum bei menschen* (*Arch. f. Opht.*, Leipzig, 1889). Voir le résumé et les schémas que nous en avons tirés, *loc. cit.*, p. 18 et suivantes.

Digitized by Google

entre ces deux faits, et *de voir dans la lésion des tubercules quadrijumeaux*, dans le cas de Thomsen, *la cause de l'ophtalmoplégie?*

Il se pourrait aussi que les voies de communication entre les noyaux et les tubercules quadrijumeaux, représentées peut-être par le système de fibres que décrit Perlia, puissent être lésées par la lésion simple de la substance grise cavitaire, sans lésion ni des noyaux, ni même des tubercules quadrijumeaux, et amener ainsi le syndrome ophtalmoplégie aiguë.

Quoi qu'il en soit, il nous semble évident que *l'ophtalmoplégie aiguë*, du moins dans la forme grave décrite par Wernicke, sous le nom de poliencéphalite hémorragique, *n'a pas une origine nucléaire. Elle appartient au groupe, encore mal connu, des ophtalmoplégies sus-nucléaires.*

2° Ophtalmoplégie nucléaire unilatérale.

L'ophtalmoplégie nucléaire ordinairement bilatérale, peut aussi être unilatérale.

Le diagnostic se fera comme pour les bilatérales : facile, si l'ophtalmoplégie est exclusivement extérieure ou intérieure; difficile et exigeant des symptômes concomitants, si l'ophtalmoplégie est totale.

Le diagnostic est à faire, dans ce dernier cas, avec les ophtalmoplégies d'origine basilaire et orbitaire; dans le cas d'ophtalmoplégie extérieure, avec les ophtalmoplégies périphériques; mais, en aucun cas, il ne peut s'agir ici de lésions sus-nucléaires. Les lésions sus-nucléaires ne produisent pas de paralysies des muscles oculaires d'un seul côté, mais bien des paralysies des mouvements associés dans les deux yeux.

Un certain nombre de cas d'ophtalmoplégies nucléaires unilatérales ont été publiés. Nous-même en avons observé quatre cas, dont deux au moins sont caractéristiques[1]. Or, de tels faits ne s'expliquent guère avec les données anatomiques

1. Sauvineau, *loc. cit.* Obs. XL et XLII.

Digitized by Google

actuelles. Car, à cause de l'entrecroisement du pathétique, ils supposent une lésion du noyau de la 6e paire du côté de l'œil paralysé, des noyaux de la 3e paire du même côté, avec intégrité du noyau de la 4e paire qui est immédiatement contigu, et lésion du noyau de la 4e paire du côté opposé. Une telle lésion est peu vraisemblable. Si elle s'explique à la rigueur, dans certains cas, par la théorie des paralysies fonctionnelles (Lichteim[1]), elle n'est pas admissible dans les cas d'ophtalmoplégie unilatérale traumatique, comme le cas d'Eissen[2]. Aussi certains auteurs allemands combattent-ils l'entrecroisement total du pathétique, admis sans réserve en France. Les uns ne l'admettent que partiel (Henle), les autres le repoussent absolument (Mauthner, Schrœder, von der Kolk, Exner).

Du reste, non seulement, la question de l'entrecroisement du trochléaire, mais aussi celle de la distribution des centres fonctionnels dans les noyaux postérieurs de l'oculo-moteur est à remettre à l'étude. Depuis le schéma de Kahler et Pick, de nouvelles recherches (V. Gudden, Wesphal, Perlia) sont venues apporter sur ces points des données absolument en opposition avec les idées jusqu'ici reçues.

D'après ces auteurs, en effet, pour ne citer que le point le plus saillant, les fibres d'origine de l'oculo-moteur seraient les unes directes, *les autres*, moins nombreuses, *croisées*.

3° Ophtalmoplégies sus-nucléaires et corticales

Les lésions qui siègent plus haut que les noyaux donnent lieu à deux classes d'ophtalmoplégies : les sus-nucléaires et les corticales.

Nous venons de parler avec détail des ophtalmoplégies sus-nucléaires (forme aiguë des ophtalmoplégies dites nucléaires, et certains cas de la forme chronique). Les conclusions auxquelles nous sommes arrivé, par l'étude des observations et des autopsies, sont confirmées par les recherches physiolo-

1. Lichteim, *Cor. blat. f. Schweizer Aerzte*, 1882.
2. Eissen, *Klin. monatsbl. f. Augenheil*, 1890.

Digitized by Google

giques d'Adamuk, dont les expériences ont été reprises et contrôlées par Beaunis, et surtout par les recherches de Knies [1].

Les lésions sus-nucléaires, c'est-à-dire portant *soit sur les centres coordinateurs* (tubercules quadrijumeaux) *soit sur les fibres réunissant ces centres aux noyaux* (lésions de la substance grise sous-épendymaire) *produisent des paralysies des mouvements des yeux associés et conjugués*. Lorsque ces paralysies portent à la fois sur les différents mouvements associés, elles constituent l'ophtalmoplégie.

Quant à l'écorce cérébrale, elle renferme les centres des mouvements volontaires des yeux (associés bien entendu, puisqu'ils n'agissent jamais autrement, sous l'influence de la volonté). Cette conclusion, à laquelle arrive aussi Knies, est confirmée cliniquement par des faits comme celui de Raymond et Kœnig [2].

La dissociation des paralysies des mouvements volontaires et des mouvements réflexes, observés dans ce fait et dans plusieurs autres, paraissent jusqu'ici propres à l'hystérie. Quant au goitre exophtalmique, il est difficile d'être affirmatif : peut-être les paralysies qu'on y a signalées, étaient-elles dues à l'hystérie, qui, dans la plupart des cas cités jusqu'ici, accompagnait la maladie de Basedow.

Ainsi donc, les ophtalmoplégies corticales qu'on rencontre dans les névroses, et notamment dans l'hystérie, portent surtout, ou même exclusivement, sur les mouvements volontaires.

4° Ophtalmoplégies basilaires

Les ophtalmoplégies d'origine basilaire sont ordinairement unilatérales. Elles sont toujours mixtes, totales, car une lésion de la base ne peut guère léser, dans le tronc nerveux de la troisième paire, tous les filets qui vont aux muscles

1. Knies, *Uber die centralen Storungen der Willkurlichen Augen muskeln* (*Arch. f. Augenh.* Wiesb., 1890-91, p. 19-51).
2. Société médicale des hôpitaux. Paris, 1891.

Digitized by Google

moteurs de l'œil, sans altérer également les filets qui vont aux muscles intérieurs. Toute ophtalmoplégie qui n'est qu'extérieure n'est pas d'origine basilaire.

Le diagnostic à faire avec certaines ophtalmoplégies orbitaires, d'une part, avec certaines ophtalmoplégies nucléaires, d'autre part, est souvent fort délicat. On se basera sur l'existence de phénomènes réactionnels cérébraux, céphalalgies, vomissements, etc., qui sont plutôt en rapport avec une cause basilaire. L'état des nerfs optique et olfactif nous fournit aussi des symptômes de grande valeur.

Si l'hémianopsie n'est pas caractéristique d'une lésion basilaire comprimant une bandelette optique (car une lésion nucléaire unilatérale, ayant atteint les noyaux sous-jacents au troisième ventricule, peut gagner la couche optique, le pulvinar, par conséquent les ramifications de la bandelette optique, et amener également, par suite, une hémianopsie), en revanche l'apparition d'une *amblyopie* ou d'une *amaurose complète dans l'œil du côté paralysé* est très en faveur d'une cause basilaire.

De même, l'existence à l'ophtalmoscope d'une *névrite optique*. Dans le cas où l'on n'en constaterait pas l'existence, il faudrait bien se garder de conclure à une cause nucléaire, car on peut voir des tumeurs de la base, même très volumineuses, ne donner lieu à aucune réaction du nerf optique. Mais la *présence* d'une névrite est très en faveur d'une cause basilaire.

La présence d'une paralysie olfactive unilatérale est un fait de grande valeur. M. Tacke (de Bruxelles) a publié de très intéressants cas de ce genre [1].

L'anesthésie de la branche frontale du *trijumeau* a une certaine valeur, rapprochée des autres symptômes.

Enfin, dans plusieurs des observations publiées, on a signalé de l'*exophtalmie*. Ce symptôme, à l'inverse de l'exophtalmie considérable des causes orbitaires, n'a pas ici

1. Tacke, *Paral. unilat. oculo-musculaire.* (*J. de méd., chir. et pharm.* Bruxelles, 1890).

Digitized by Google

grande valeur; il tient simplement à ce fait que les quatre muscles droits, paralysés, ne peuvent plus faire leur office normal de rétracteurs du globe. Aussi le rencontre-t-on également dans les ophtalmoplégies nucléaires.

Dans le cas d'oblitération du sinus caverneux, cependant, l'exophtalmie pourrait être en partie due à la gêne de la circulation en retour. Un indice précieux, en pareil cas, serait fourni par l'*inspection des veines du fond de l'œil*.

Les causes habituelles sont : les méningites basilaires (tuberculeuse et syphilitique); les hémorragies méningées; les lésions des vaisseaux, les néoplasmes.

5° Ophtalmoplégies orbitaires.

Dues peut-être dans quelques cas à une lésion primitive du tissu cellulaire rétrobulbaire et des muscles extrinsèques (Mauthner) (?), elles sont ordinairement dues à une lésion des nerfs eux-mêmes ou de leurs branches terminales (compression, etc.).

Elles sont habituellement unilatérales, mixtes, avec une exophtalmie plus ou moins prononcée, peu réductible, et souvent des phénomènes douloureux.

6° Ophtalmoplégies périphériques.

Ce sont celles dues à des lésions névritiques siégeant sur les portions des nerfs situées au-dessous des noyaux.

Se basant sur les résultats fournis par la recherche de la réaction de dégénérescence, Recken[1] range les ophtalmoplégies nucléaires parmi les ophtalmoplégies périphériques.

Qu'il y ait ou non réaction de dégénérescence dans les ophtalmoplégies nucléaires (ce qui ne nous semble d'ailleurs guère facile à constater), il ne nous paraît pas possible actuellement de ne pas protester contre une pareille classification, car c'est admettre pour l'ophtalmoplégie une division tout à

1. *Klin. Monatsblat.*, 1891. Traduit par Alb. Terson, in *Arch. d'Opht.*, 1892.

Digitized by Google

fait différente de celle constamment adoptée en neuropathologie générale. Les noyaux bulbo-protubérantiels représentent les cornes antérieures de la moelle, et les lésions des noyaux, comme celles des cornes antérieures, sont des lésions centrales.

Les ophtalmoplégies périphériques, très rares dans les maladies infectieuses et les intoxications, dues peut-être dans quelques cas à un traumatisme (Morel[1]), ont été signalées en particulier au cours du tabès. Elles constitueraient surtout les paralysies transitoires du début de cette maladie.

Leurs caractères principaux sont : 1° leur curabilité, sur laquelle insiste particulièrement M. le Dr Déjerine; et surtout, 2°, d'après M. Parinaud, l'existence de spasmes des muscles associés (rétraction du releveur palpébral de l'œil malade, spasmes des muscles associés dans l'œil sain).

Dr Sauvineau.

OBSERVATIONS CLINIQUES

PAR

Le Dr GALEZOWSKI

(*Suite*[2]).

A. Synchisis étincelant

La formation des dépôts de cholestérine sur la rétine est relativement très rare, je l'ai signalée dans mon *Traité d'Ophtalmologie*, et j'ai démontré qu'on voit apparaître ces cristaux sous forme de taches blanches, luisantes, allongées; ce sont habituellement des produits d'inflammation rétinienne et d'altérations vasculaires.

Mais il arrive assez souvent que le corps vitré devient le

1. Morel, *Thèse de Paris*, 1890.
2. Voir le numéro de janvier 1892.

Digitized by Google

siège de ces mêmes dépôts de cholestérine, et on voit alors apparaître, le plus souvent dans le segment postérieur de l'œil, des corpuscules nombreux, blancs, anguleux, qui scintillent au milieu de ce liquide, et masquent par moments jusqu'à un certain degré la papille et la macula.

Ce fait peut être observé dans les yeux qui ont été atteints pendant quelque temps de choroïdites arthritiques, d'iritis et de glaucome; dans d'autres cas les flocons de cholestérine apparaissent spontanément, surtout chez des vieillards, sans qu'il y ait aucun signe d'accidents inflammatoires. Tous ces faits prouvent d'une manière incontestable que, comme Poncet l'a démontré par un examen histologique et Panas par ses expériences, que ces paillettes sont le résultat de la précipitation de cholestérine dans le liquide de l'œil. Ils proviennent probablement d'une altération des parois des vaisseaux du cercle ciliaire, qui nourrissent et reproduisent les liquides de l'œil.

Voici les deux faits intéressants de synchisis étincelant que nous croyons utile de reproduire ici.

Observation I

Synchisis étincelant dans un œil glaucomateux. — Mme B..., âgée de 59 ans, demeurant à Montrouge, vint me consulter pour la première fois en avril 1886, pour un trouble de la vue de l'œil droit, survenu depuis plusieurs années. C'était un glaucome subaigu avec excavation de la papille et une diminution du champ visuel interne et supérieur. L'iridectomie que j'avais pratiquée à cette époque arrêta promptement les accidents inflammatoires. Vers le mois d'août 1890, elle commença à souffrir de son œil gauche, mais elle n'y a pas fait grande attention, lorsque le 20 novembre éclatèrent des douleurs tellement violentes que la malade se décida d'entrer à ma clinique pour se faire opérer. Je lui ai pratiqué une iridectomie qui a fait cesser toutes les douleurs, la vue est revenue complètement. Le 11 janvier 1891, Mme B... revint me voir, souffrant de nou-

Digitized by Google

veau du dernier œil opéré, et j'ai constaté à ce moment un commencement d'ritis, quelques dépôts de pigment sur la capsule cristallinienne. L'application de sangsues n'a fait que diminuer momentanément les douleurs, mais comme elle souffrait en même temps de dents cariées, je lui ai fait extraire quelques chicots de la mâchoire supérieure, ce qui a fait cesser tous les accidents inflammatoires et névralgiques; l'œil a guéri.

Le 12 mars 1891, la malade vint me demander que je lui choisisse des lunettes, et c'est à ce moment que j'ai constaté chez elle dans l'œil droit l'existence d'un synchisis étincelant, avec de très nombreuses paillettes de cholestérine flottant dans le corps vitré. Malgré ces altérations du corps vitré, l'acuité visuelle est relativement peu atteinte, car la malade peut lire n° 1.50, avec des verres convexes sphériques de + 2 dioptries.

Observation II

Synchisis étincelant avec quelques dépôts de cholestérine sur la rétine. Diminution relativement minime de l'acuité visuelle. — M. S..., âgé de 57 ans, demeurant en province, vint me consulter le 6 février 1892 pour un affaiblissement de la vue qui s'est déclaré chez lui depuis plusieurs années. Il est cultivateur, voit suffisamment pour se conduire et pour travailler dans les champs, mais ne voit pas assez pour lire son journal. Les lunettes dont il s'est servi depuis une dizaine d'années sont aujourd'hui insuffisantes. A l'examen ophthalmoscopique je constate qu'il existe de très nombreuses opacités corticales à la périphérie des deux cristallins; les parties centrales sont complètement libres, et la papille optique est normale. Mais ce qui frappe surtout dans l'aspect des membranes intérieures de son œil gauche, c'est l'existence d'une très grande quantité de flocons blancs luisants, semblables aux paillettes d'argent qui flottent dans le corps vitré. Dans la direction de l'axe visuel, la transparence du milieu de l'œil n'est pas atteinte, mais dès qu'on cherche à

Digitized by Google

examiner les parties périphériques de la rétine et de la choroïde, on se trouve en présence des flocons scintillants, flottants devant la rétine et en telle quantité que, par moments l'examen de cette dernière devient difficile. Dans le segment supéro-externe (image renversée), j'ai pu constater une série de ces taches blanches, luisantes, sur la rétine, dont trois étaient adhérentes par un bout à la rétine, et par un autre bout elles flottaient dans le corps vitré. Le malade peut lire le n° 2 de mon échelle avec n° 4.50 dioptries.

B. Ophtalmie blennorrhagique et sublimé

Observation III

L'emploi du sublimé dans le traitement d'ophtalmies blennorrhagiques constitue un vrai danger. — M. H..., demeurant à Paris, âgé de 19 ans, contracta une opthalmie blennorrhagique à l'œil gauche vers la fin du mois de janvier dernier et s'est fait soigner par des injections et des lotions avec une solution de sublimé dont il n'a pas pu m'indiquer la formule.

L'emploi de ces lotions était très douloureux; chaque injection et chaque lavage étaient suivis d'une sécrétion très abondante de pus, la cornée devint blanche au bout d'une semaine. Voyant l'état de son œil s'aggraver, il vint me consulter le 2 mars 1892. Le premier examen que j'ai fait en présence de mes chefs de clinique, MM. les docteurs Wuillomenet et Kopff, nous a révélé l'état suivant de l'œil : les conjonctives palpébrables étaient fortement gonflées et boursouflées jusqu'au cul-de-sac, la cornée sphacélée dans toute son étendue, un chémosis phlegmoneux occupait presque tout le globe oculaire. L'œil droit était légèrement injecté.

Il était incontestable que la vision de l'œil gauche était irrémédiablement perdue, mais il fallait guérir le plus tôt possible l'ophtalmie purulente et empêcher la transmission de la

Digitized by Google

maladie à l'autre œil. Nous avons soumis le malade aux cautérisations des conjonctives palpébrales trois fois par jour avec la solution de nitrate d'argent au 1/40e et aux lotions fréquentes avec la solution phéniquée et le naphtol. Ce traitement produisit très rapidement un résultat favorable ; dès le septième jour la sécrétion purulente a diminué des trois quarts; le gonflement des paupières a disparu. Le 27 mars, les cautérisations sont supprimées et remplacées par les pulvérisations d'eau phéniquée. Malheureusement la cornée qui était détruite, malgré le sublimé, est remplacée par un leucome général adhérent.

Tels sont les désastres qu'a amenés le traitement antiseptique d'une solution de sublimé; ils auraient été certainement évités, si l'on avait, dès le début du mal, pratiqué des cautérisations au nitrate d'argent et employé des lotions antiseptiques à l'acide phénique et au naphtol, que j'emploie avec avantage dans toutes les ophthalmies purulentes.

C. Ophtalmie diphtéritique et le jus de citron

L'instillation de jus de citron, dans les yeux atteints d'ophtalmie diphtéritique, constitue un des plus graves dangers pour la cornée et l'œil. — Il s'est établi depuis quelque temps une opinion que le jus de citron, qui est employé avec avantage dans les laryngites diphtéritiques, constitue un moyen efficace dans le traitement des conjonctivites diphtéritiques. Rien n'est plus faux et plus dangereux que cette assertion. On pourra juger, par l'observation dont je rapporte ci-après les détails, si le jus de citron peut avoir une influence favorable sur l'évolution d'exsudation diphtéritique de la conjonctive; ce qui est certain, c'est qu'il détruit la cornée et l'œil. Chez mon petit malade, il s'en est suivi un phlegmon et j'ai dû enlever l'œil en pleine période de suppuration pour arrêter les accidents généraux consécutifs.

Digitized by Google

Observation IV

Le garçon M..., âgé de 3 ans 1/2, me fut apporté par sa mère à la clinique le 17 mars dernier : il était atteint d'une ophtalmie diphtéritique grave de l'œil droit. Je l'ai examiné en présence de M. le docteur Billot, médecin-major, qui assistait à ma clinique, et de mes chefs de clinique, MM. Wuillomenet et Kopff, et voici ce que nous avons constaté : les paupières étaient très gonflées, et, en les écartant, nous avons pu constater sur les muqueuses palpébrales et bulbaires des croûtes blanches adhérentes à la conjonctive; la cornée était blanche, nécrosée sur toute sa surface, perforée au centre avec une hernie de l'iris. La mère nous racontait que la maladie de l'œil s'était déclarée cinq jours avant et que, dès le lendemain, on lui injectait dans l'œil, plusieurs fois par jour, du jus de citron. L'enfant paraissait, avant, se porter très bien, mais il souffrait beaucoup après chaque application de jus de citron; et avait par moment un peu de fièvre. Il est difficile de savoir si la destruction de la cornée était due à la diphtérie ou au médicament; mais, ce qui était certain, c'est que le jus de citron n'avait amené aucune amélioration, et la mère n'hésitait pas à affirmer que chaque injection du jus de citron dans l'œil était suivie de souffrances et de cris atroces de l'enfant.

Il était incontestable pour nous que la cornée était détruite définitivement, et il n'y avait pas moyen de la sauver; bien plus, avec la nécrose du centre et les contractions que faisait l'enfant pendant chaque pansement, il y avait à craindre que l'œil se vidât. Nous avons prescrit des lotions fréquentes avec une solution d'acide phénique naphtolé, et un badigeonnage toutes les deux heures des conjonctives avec la solution suivante :

Rp. Acide phénique.....	0.25 centigr.
Naphtol.....	0.02 —
Eau distillée.....	20 grammes.

Ce traitement a fait disparaître les croûtes diphtéritiques au

Digitized by Google

bout de cinq jours; malheureusement, le sixième jour, l'œil s'est vidé en partie pendant les efforts que faisait l'enfant en criant, et il s'en est suivi un phlegmon du globe, avec fièvre très forte. Je me suis décidé à faire l'énucléation du globe le 28 mars, ce qui a été pratiqué sans aucun accident. Les suites de l'opération ont été des plus simples, la fièvre est tombée dès le deuxième jour, le gonflement des paupières a diminué, il n'y a eu aucune trace d'exsudation diphtéritique à la suite de l'opération; dès aujourd'hui, la cicatrisation de la plaie peut être considérée comme assurée.

Il se dégage de cette observation plusieurs points très importants que je tiens à signaler aux praticiens :

1° Les exsudations diphtéritiques de la conjonctive attaquent très rapidement la cornée et il faut éviter l'emploi, dans le traitement, des antiseptiques trop caustiques, qui, au lieu d'arrêter la diphtérie, peuvent détruire la cornée;

2° Le jus de citron instillé dans l'œil constitue un des plus graves dangers pour la cornée, il la détruit complètement;

3° L'acide phénique avec naphtol, employé en badigeonnage à la dose indiquée par moi plus haut, arrête très rapidement la sécrétion diphtéroïde.

Dr GALEZOWSKI.

UN CAS DE MÉLANO-SARCOME DE LA CORNÉE

PAR

Le Dr BLANQUINQUE
Chirurgien de l'Hôtel-Dieu de Laon
et de la clinique départementale d'ophtalmologie.

Dans le courant de l'année 1886, j'ai eu l'occasion d'opérer une tumeur primitive de la cornée que j'avais d'abord prise pour un épithélioma ; mais, connaissant l'extrême rareté de cette affection, je priai mon ami M. Malassez, le savant

Digitized by Google

histologiste du collège de France, de bien vouloir en faire l'examen. Par la note qu'il voulut bien m'adresser, je reconnus mon erreur, il s'agissait d'un mélano-sarcôme de la cornée.

Je jugeai l'observation assez intéressante pour engager M. le docteur Panas (de Gaillardon), alors mon interne, à en faire le sujet de sa thèse inaugurale[1].

Si je reprends aujourd'hui cette question c'est que le travail de Panas n'a pas eu toute la publicité désirable et que je veux examiner les objections qu'on pourrait présenter touchant la nature de cette tumeur. J'ai attendu plusieurs années, craignant toujours une récidive que Malassez m'avait annoncée en m'envoyant le résultat de son examen. Aujourd'hui, après six années écoulées, rien n'est venu confirmer ces craintes.

Voici d'abord l'observation telle qu'elle a été publiée dans la thèse de Panas :

Observation.

Mme N..., 60 ans, ménagère à Vaux-sous-Laon, entre à l'Hôtel-Dieu le 10 avril 1886.

Antécédents personnels : Elle a toujours joui d'une bonne santé. Premières règles à 14 ans. Ménopause à 53. Elle n'a jamais eu aucune espèce de tumeurs. Elle n'a jamais eu de fièvre palustre.

Antécédents héréditaires : Mère morte à 68 ans d'une affection du cœur. Père mort jeune ; mais elle ignore à quelle affection il a succombé.

Elle est entrée à la clinique ophtalmologique pour une maladie de l'œil gauche.

Cet œil présente au centre et à la partie supérieure et externe de la cornée une tumeur, qui est survenue spontanément sans qu'aucune circonstance accidentelle puisse se rapporter à son apparition.

1. *Tumeurs primitives de la cornée.* Thèse de Paris, 1887.

Digitized by Google

Voici quel a été son développement. Il y a vingt ans, la malade s'aperçut par hasard qu'elle portait une tache rougeâtre au centre même de la cornée. Cette tache est restée stationnaire pendant onze ans, car il y a neuf ans seulement que la malade a remarqué que sur la tache une petite tumeur commençait à se développer. Cette petite tumeur était parfaitement indolore, mais elle gênait un peu la vision. Elle s'étendit graduellement en surface en même temps qu'elle devint proéminente. A mesure qu'elle grossit, elle envahit la partie supérieure et externe de la cornée, et diminua de plus en plus le champ de la vision. Jamais il n'y eut ni douleurs ni inflammation de l'œil. Depuis six mois seulement la malade éprouve du picotement et un larmoiement désagréable.

Voici l'état de la malade à son entrée à la clinique :

La tumeur a le volume d'un pois ; vue de face, elle est d'une forme régulièrement circulaire; vue de profil, on constate qu'elle porte un léger rétrécissement au point de son implantation ; le limbe conjonctival est distant de la tumeur d'un bon millimètre en dehors et en haut. Cette partie de la cornée présente une opacité de forme analogue au gérontotoxon. — La tumeur préomine entre les deux paupières dont elle gêne beaucoup les mouvements. Sa couleur est celle d'un gris ardoisé. Sa face est lisse, sans aucune trace d'ulcération. La tumeur, sans être dure, est résistante au toucher ; elle est parfaitement insensible et à aucune époque la malade n'y a ressenti de douleur. L'œil ne présente point d'autre altération. La sclérotique est parfaitement saine. La vue est gênée, à cause de la position de la tumeur, mais la malade perçoit parfaitement la lumière par la partie restée indemne.

Le diagnostic de cette tumeur devait porter sur son siège et sa nature. Elle pouvait être confondue avec une énorme hernie de l'iris, mais les commémoratifs ne permettaient pas de s'arrêter à cette idée. D'ailleurs, en faisant incliner la tête en arrière et diriger le regard en haut, il était facile de constater que la petite circonférence de l'iris était parfaitement régulière. Il n'était pas aussi facile de reconnaître si la tumeur venait du fond de l'œil, ou si elle était superficielle et dépendait

Digitized by Google

bien de la cornée. — M. Blanquinque pensa qu'elle devait n'occuper que la cornée, en fondant son diagnostic sur les circonstances suivantes : la tumeur avait commencé à se développer au centre de cette membrane qu'elle envahit progressivement ; par la partie de la cornée restée saine, la lumière était parfaitement perceptible ; enfin, il n'y avait jamais eu ni douleur ni inflammation de l'œil. En supposant le cas d'une tumeur profonde, on l'aurait vue d'abord derrière la cornée, la vue aurait été abolie avant que cette membrane fût envahie ; enfin des douleurs vives, de l'inflammation auraient existé avant sa perforation.

Ainsi M. Blanquinque s'est arrêté au diagnostic : tumeur primitive de la cornée de nature épithéliale (?). Mais étant donnée la rareté des tumeurs de la cornée, il n'a pas voulu se prononcer d'une façon définitive avant l'examen histologique de la tumeur qu'il porta lui-même à M. Malassez.

Mais comment devait-on l'opérer ? Devait-on pratiquer l'ablation de l'hémisphère antérieur du globe oculaire comme l'a fait M. Galezowski ? Se basant sur l'étendue peu considérable du mal, sur la longueur du temps qu'il a mis pour son développement, sur son indolence et l'intégrité absolue des autres membranes de l'œil, M. Blanquinque se décida à procéder à l'ablation seule de la tumeur.

13 avril. Après anesthésie de l'œil par l'instillation de la cocaïne et mesures antiseptiques rigoureuses, on incise la tumeur au ras de la cornée au moyen du couteau de de Graefe. On cautérise séance tenante, au galvano-cautère, la surface d'implantation de la tumeur. Mesurée, la tumeur présente environ 3 millimètres d'épaisseur sur 6 de diamètre.

Le 15. On constate que des vaisseaux de nouvelle formation descendent de la conjonctive bulbaire sur l'emplacement occupé par la tumeur.

Le 19. On cautérise de nouveau le même endroit qui reste toujours opaque et vascularisé.

4 mai. La surface opaque a manifestement diminué ; la vascularisation n'existe plus, ce qui permet de constater des îlots de pigment situés surtout sur la partie externe et supé-

Digitized by Google

rieure occupée par la tumeur. Ces îlots et l'opacité sont touchés au galvano-cautère.

L'opacité disparaît de plus en plus La pigmentation a aussi diminué ; nouvelle cautérisation de ces mêmes endroits.

30 juin. La cornée a repris sa transparence, sauf au centre où il existe un nubécule, visible seulement à l'éclairage latéral. La malade voit parfaitement bien. Exeat.

Aujourd'hui 1er mai 1887, la cornée se trouve dans les mêmes conditions; il n'y a aucune menace de récidive.

M. Malassez a bien voulu nous communiquer le résultat de son examen histologique dans la note suivante :

« La tumeur présente un revêtement épithélial continu qui envoie quelques prolongements, généralement courts, entre les lobules qui composent la tumeur. Ce revêtement est formé de deux couches principales : une couche profonde constituée par des cellules présentant entre elles des filaments d'union (cellules du type malpighien), et une couche superficielle formée par des cellules aplaties sans filaments d'union, dont beaucoup n'ont pas de noyau visible. Dans le revêtement épithélial, principalement dans la couche profonde, on trouve en plus quelques cellules mélaniques ; ces cellules sont plus petites que les cellules malpighiennes qui les entourent, elles ont des formes très variables sans filaments d'union et sont situées entre les cellules malpighiennes et paraissent être des globules blancs chargés de grains mélaniques ; au-dessous de ce revêtement il y a une mince membrane propre, qu'on trouve en presque tous les points de la tumeur; au-dessous de cette membrane se rencontre le tissu sarcomateux qui est disposé en lobules ; ce tissu est constitué par des cellules fusiformes disposées en faisceaux qui sont orientés en différents sens.

« Il existe des cellules mélaniques qui se trouvent principalement dans le tissu conjonctif moins transformé qui entoure les vaisseaux ; ces cellules se rencontrent soit entre les lobules du tissu sarcomateux, soit sous le revêtement épithélial et la membrane propre ; on en voit très rarement dans les lobules mêmes du tissu sarcomateux. Ces cellules sont

Digitized by Google

de forme et de volume excessivement variables : tantôt elles sont très allongées, tantôt elles sont ramassées en une masse sphérique ou polyédrique ; leur noyau est très rarement visible, masqué qu'il est par un très grand nombre de petites granulations de couleur brun jaunâtre, qui infiltrent leur protoplasma. Ces cellules paraissent être plutôt des globules blancs chargés de grains mélaniques que des cellules fixes du tissu. Outre ces éléments, on trouve dans ces mêmes régions une série de petits grains resemblant à ceux qui se trouvent dans le protoplasma.

« Nulle part on ne trouve des foyers hémorragiques anciens ou récents, et les vaisseaux sont peu développés. »

Voilà qui est bien clair, n'est-il pas vrai ? Il s'agit d'une tumeur du volume d'un pois, développée exclusivement sur la cornée, ayant l'aspect d'une hernie de l'iris ; l'éclairage latéral montre qu'elle ne dépasse pas en profondeur les couches superficielles de la cornée et l'examen histologique démontre, après l'ablation, que c'est un mélano-sarcôme.

Lors de la soutenance de sa thèse, on a cependant fait à M. le Dr Panas les objections suivantes :

« Une tumeur qui met vingt ans à évaluer pour arriver au volume d'un petit pois ne peut être un mélano-sarcôme ; le diagnostic histologique paraît erroné, car si la préparation avait été traitée par l'acide sulfurique, on aurait constaté la disparition de ces prétendus grains mélaniques qui étaient vraisemblablement des globules de sang altérés. La tumeur serait tout simplement une tumeur verruqueuse avec de petits foyers hémorragiques, etc.... »

Il est facile de répondre victorieusement à ces observations et je le ferai brièvement.

Il est à remarquer, d'abord, que la longue durée de l'évolution du mélano-sarcôme n'a rien d'exceptionnel. Qui n'a pas vu des vieillards portant sur la face et surtout sur les lèvres de petites tumeurs mélaniques restant indéfiniment stationnaires ! Fano cite dans son *Traité des maladies des yeux* un malade qui avait depuis douze ans une petite tache

Digitized by Google

mélanique quand les accidents se précipitèrent. Lagrange[1] relate dans un travail sur les tumeurs mélaniques de la conjonctive un cas datant de quinze ans observé par Badal et d'autres encore publiés par MM. de Wecker, John Wiliams, Bimsenstein, etc.

Les tumeurs mélaniques *externes* sont généralement considérées comme bénignes, elles évoluent très lentement elles deviennent malignes et se généralisent quand elles atteignent la choroïde ou quand elles débutent par les membranes internes de l'œil. Comme les épithéliomas, elles ont peu de tendance à envahir les parties profondes et s'étalent plutôt en surface.

Quant au diagnostic histologique, il ne peut faire aucun doute et c'est vraiment faire injure à un histologiste aussi compétent que Malassez que de le croire capable de confondre une fausse mélanose avec une tumeur mélanique vraie. L'expérience de Robin, qui consiste à traiter les grains mélaniques par l'acide sulfurique, est connue depuis longtemps par tous ceux qui manient le microscope. La préparation histologique existe encore au laboratoire du Collège de France où je l'ai vue de mes propres yeux.

La rareté des tumeurs primitives de la cornée et surtout du mélano-sarcôme n'est pas une raison suffisante pour en nier l'existence. Après la publication de cette observation, on ne pourra plus conclure comme Lagrange (*loco citato*) que les sarcômes mélaniques *extérieurs* de l'œil se développent exclusivement sur la conjonctive. Ce fait vient s'ajouter à ceux de Stellovay et de Galezowski et prouve manifestement l'existence du cancer de la cornée et, en vérité comme le dit Gayet[2], on ne comprendrait pas pourquoi ce tissu serait incapable de le produire.

Un seul mot sur le traitement : je me suis contenté de l'extirpation de la petite tumeur et de cautériser au galvanocautère, me réservant de faire l'énucléation de l'œil en cas de

1. Archives d'ophtalmologie. août 1884.
2. *Dictionnaire encyclopédique.*

Digitized by Google

récidive. L'événement a prouvé qu'une opération radicale n'était pas nécessaire et que les mélano-sarcômes *externes* de l'œil peuvent rester des tumeurs bénignes.

Dr BLANQUINQUE.

DES HÉMORRAGIES DU CORPS VITRÉ

CHEZ LES JEUNES SUJETS

PAR

Le Dr ESSAD

Dans le cours de ces deux dernières années, et surtout pendant le stage d'un an que j'ai fait au Val-de-Grâce, j'ai été frappé de la fréquence relativement grande des hémorragies du corps vitré chez les jeunes sujets.

Cette affection mérite d'attirer tout particulièrement l'attention des ophtalmologistes. Elle peut débuter brusquement, de telle sorte qu'une personne, qui se couche tranquillement le soir, peut se trouver, le lendemain au réveil, à peu près complètement privée de la vue de l'un ou de ses deux yeux. De plus, l'évolution lente et insidieuse de l'affection, les récidives fréquentes, l'étiologie souvent fort obscure, la guérison difficile à obtenir dans la plupart des cas, donnent à la maladie une gravité particulière. Le traitement n'a une certaine efficacité que lorsque la maladie n'est que le symptôme d'une affection générale susceptible de guérir par un traitement rationnel. Enfin, comme je l'ai déjà dit, les hémorragies du corps vitré ne sont pas rares chez les jeunes sujets, ce qui les rend plus particulièrement désastreuses.

Partant de ces considérations, j'ai pensé qu'il pouvait être de quelque utilité de publier certaines observations assez intéressantes, au point de vue clinique, que mon honorable maître, M. le Dr Nimier, a bien voulu me communiquer. J'y ajouterai une de mes observations personnelles.

Digitized by Google

Observation I

B..., 25 ans, caporal au 25e bataillon de chasseurs à pied, soldat depuis novembre 1886, a toujours eu une excellente vue et ne présente rien de particulier comme antécédents héréditaires.

En novembre 1887, étant en Tunisie, il vit apparaître devant l'œil droit, à peu près subitement et sans la moindre douleur, comme un brouillard qui persista deux mois environ et diminua ensuite pour disparaître en janvier 1888, laissant après lui des mouches volantes et des filaments nombreux. Notons qu'à peu près à la même époque le malade fut atteint d'héméralopie qui persista pendant trois ou quatre mois.

L'examen ophtalmoscopique ne fut pas fait alors; mais il est bon de dire que le malade ne voit aucune relation effective entre son affection première et l'héméralopie qui sévissait alors épidémiquement sur le bataillon. C'est seulement le 3 mai 1888 que, inquiété par ces mouches volantes, le malade se décida à entrer à l'hôpital de Gabès où il suivit pendant quelques jours un traitement mercuriel et ioduré.

En mai 1889, il fit un nouveau séjour d'une dizaine de jours à l'hôpital de Gabès. Dans le courant de l'année 1889 les corps flottants disparurent à peu près complètement, excepté dans la partie supérieure du champ visuel; aussi le malade put-il exécuter les tirs d'une façon satisfaisante.

Vers novembre 1889, la vision de l'œil droit fut de nouveau troublée, puis s'améliora peu à peu. Cependant le malade, étant près de sa libération et désirant quitter le régiment se décida à entrer au Val-de-Grâce le 25 mai 1889.

A cette époque l'acuité visuelle était de 1/10 à droite, de 2/3 à gauche. Le champ visuel, comme étendue, était à peu près normal pour les deux yeux.

L'éclairage oblique ne décelait aucun trouble dans les parties antérieures des deux yeux.

A l'éclairage direct, on voyait que l'œil gauche présentait

Digitized by Google

des milieux normalement transparents et un fond d'œil normal.

Dans l'œil droit, au contraire, le corps vitré contenait des poussières et des filaments nombreux et facilement perceptibles avec un verre convexe. Ces corps flottants devaient avoir beaucoup diminué depuis le début de l'affection, étant donné que le malade avait regagné en partie la vision perdue au début.

L'examen du fond de l'œil était possible, malgré ce trouble du corps vitré, et on pouvait voir, au niveau de la macula, trois ou quatre taches blanches, puis au-dessus de la papille, à une distance double de son diamètre, on trouve également un pointillé blanchâtre exsudatif. Les vaisseaux sont normaux.

Œil gauche. Le fond de l'œil est normal.

Observation II

L..., 23 ans, né à Souge (Loir-et-Cher), sapeur-pompier.

Aucun antécédent héréditaire ou personnel. C'est la première fois qu'il se plaint des yeux. Comme pompier, il a toujours fait de la gymnastique. Il a commencé à se plaindre de la vue le 10 juillet 1890, cela sans cause apparente, sans qu'il ait eu à supporter aucune fatigue spéciale. Il fut pris tout d'abord, surtout du côté gauche, de névralgies faciales, qui augmentaient d'intensité la nuit, au point de forcer le malade à se lever. Il sentait ses tempes battre fortement. Une huitaine de jours après, un brouillard survint devant l'œil gauche, et un matin, en se réveillant, le malade ne voyait plus de l'œil, de ce côté. On constate macroscopiquement, sur le même côté, un certain degré d'artério-sclérose à la tempe.

Examen subjectif :

V. O. D. = 1/3 V. O. G. = 0.

Le malade perçoit la lumière de l'œil gauche, et à un fort éclairage il aperçoit la main que l'on fait passer, mais dans

Digitized by Google

la partie extérieure seulement. Aucun moyen n'améliore la vue de cet œil.

Verres correcteurs :

O. D. 90° — 4 D. V. = 1.

Optomètre : O. D. P. R. ∞ P. P. + 12.

Champ visuel : O. D. $\frac{55}{70 + 60}$ nez.
75

Examen objectif : éclairage oblique : O. D. la cornée, la chambre antérieure, la cristalloïde antérieure et postérieure, le cristallin sont transparents. O. G. id.

Examen du fond de l'œil :

O. D. normal. O. G. ne peut être éclairé.

Le malade accuse un certain degré de vision en regardant en dehors, un peu en bas, mais rien en haut.

Observation III

C..., 22 ans, soldat au 28e régiment d'infanterie. Avant son entrée au service, cultivateur dans les Côtes-du-Nord.

Antécédents héréditaires : une sœur a souvent mal aux yeux ; ceux-ci deviennent rouges et, pendant deux ou trois mois, elle ne voit pas pour se conduire. Rien de particulier du côté de la mère et du père.

Antécédents personnels : a eu la rougeole dans son enfance. Une bronchite au mois de mars 1889.

Histoire de la maladie : au mois de décembre 1889, sans cause spéciale, C... s'aperçoit qu'il avait comme un brouillard devant l'œil droit. Au bout de quinze jours la cécité était complète, le malade ne distinguant même pas le jour de la nuit. Pas de douleurs, mais seulement des mouches volantes.

Entré à l'hôpital du Gros-Caillou le malade y resta quarante jours. Comme traitement on lui fit des injections de pilocarpine et on lui donna de l'iodure.

Il entra au Val-de-Grâce au mois de mai. La vue de l'œil

Digitized by Google

droit était toujours nulle. On fit à nouveau dix injections de pilocarpine et on lui donna de l'iodure. Il partit en convalescence pendant un mois; à ce moment, de son œil droit, il distinguait le jour du côté externe.

A son retour l'état était le même.

Examen subjectif : V. O. D. = 1/10. V. O. G. = 1.

Astigmatisme : O. D. — 1 dioptrie.

Champ visuel : O. G. $90\overset{65}{\underset{70}{+}}70$.

Examen objectif :

Éclairage oblique : rien de particulier.

Milieux : O. D. pas d'ombre kératoscopique, corps flottants dans le corps vitré.

O. G. : milieux transparents.

Fond de l'œil : O. D. inéclairable.

O. G. : normal.

De ces observations il découle que la cause de l'hémorragie du corps vitré est chez nos malades restée inconnue, ce qui arrive le plus souvent, par suite le traitement ne pouvait reposer sur aucune base solide, et, si parfois la vision de l'œil malade s'est améliorée, il est difficile d'attribuer cet heureux résultat à la thérapeutique employée. Chez les malades précédents dans le but de favoriser la résorption du sang épanché dans le corps vitré, on a eu recours à des injections répétées de pilocarpine, à dose variant de 5 milligrammes à un centigramme, à l'administration du mercure en friction et de l'iodure de potassium à haute dose (6 grammes). On aurait encore pu agir sur la vascularisation de l'œil par des instillations alternatives d'atropine et d'ésérine, des fomentation chaudes sur l'œil, des frictions excitantes sur le front et les tempes, des vésicatoires promenés autour de l'orbite; ces moyens n'ont pas été employés, on leur a préféré des séances quotidiennes de courants continus. Du reste, une fois encore, je dois faire remarquer que les résultats thérapeutiques ont été médiocres sinon mauvais; tous les malades

Digitized by Google

ont dû être réformés, et il est fâcheux qu'on n'ait pas pu les revoir afin de déterminer quelles ont été les suites éloignées de leur affection.

Dr Essad.

SOCIÉTÉ D'OPHTALMOLOGIE DE PARIS

Séance du 8 *mars* 1892.

Présidence de M. Parent

M. Vignes, secrétaire annuel, donne lecture du procès-verbal de la précédente séance. — Adopté. — A propos du procès-verbal :

M. Valude. **Conjonctivite catarrhale chronique succédant à une ablation de la glande lacrymale palpébrale.** — A rapprocher du cas décrit par M. Trousseau, il faut citer le fait publié par Elschnig dans le *Centralbl. f. Augenheilk.* de décembre 1891. Le cas est intéressant à cause de la pathogénie de cette conjonctivite sur la nature de laquelle, à la dernière séance, personne n'était d'accord.

Elschnig rapporte un cas de dacryoadénite au cours de laquelle survint un catarrhe conjonctival intense que les cautérisations au sulfate de cuivre ou de zinc exagéraient dans de très grandes proportions, tout comme dans l'observation de M. Trousseau. Dès que, par suite de la guérison de la dacryoadénite, les larmes reprirent leur flux normal la conjonctivite disparut d'elle-même.

Elschnig pense, avec raison, selon nous, que si les caustiques ont une action si irritante sur la muqueuse, c'est que le flux lacrymal n'est plus là pour en neutraliser en partie l'action.

Mais, ce qui est plus intéressant, c'est qu'il fait jouer à l'absence de larmes le premier rôle dans le développement de la conjonctivite, disant que le lavage constant et physiologique de l'œil par les larmes est une sorte d'antisepsie naturelle qui détruit chimiquement une partie des germes ou leur virulence et chasse mécaniquement hors de l'œil les particules de poussière. Or cette action chimique du liquide lacrymal, nous l'avons déjà mise en lumière dans nos expériences sur la tuberculose conjonctivale lorsque nous avons constaté la mauvaise qualité des larmes comme

Digitized by Google

milieu de culture. Cette observation d'Elschnig, confirmant notre manière de voir, nous intéressait donc vivement.

Il est donc probable que dans le cas de M. Trousseau, la résection de la glande, si elle n'a pas supprimé la sécrétion lacrymale a modifié la constitution du liquide de façon à changer ses propriétés biologiques. Il resterait à étudier quelle est la composition du liquide des larmes, après des opérations ayant porté sur la glande lacrymale principale et accessoire.

M. Despagnet, secrétaire général, offre à la Société, au nom de M. le Dr Rouffinet, ancien interne des hôpitaux, un travail ayant pour titre : *Essai clinique sur les troubles oculaires dans la maladie de Friedreich et le rétrécissement du champ visuel dans la syringomyélie et la maladie de Morvan.*

M. Trousseau. **Opération contre le staphylôme de la cornée permettant la conservation de la membrane.** — J'ai l'honneur de présenter à la Société un petit malade âgé de 9 ans, chez lequel j'ai pratiqué et réussi une opération sur laquelle je vais insister. A la suite de violentes poussées de conjonctivite granuleuse, auxquelles je n'ai pas assisté, l'enfant avait été atteint d'un staphylôme opaque de la cornée, presque total, et de telle dimension qu'il empêchait l'occlusion des paupières. On avait pratiqué une iridectomie à la partie supérieure de la cornée, restée en ce point transparente, dans une petite étendue. Cette portion supérieure de la cornée ne faisait pas partie du staphylôme, quoique pourtant elle ne fût pas parfaitement aplatie, et s'unît à lui par une pente douce, s'accentuant tout d'un coup.

En résumé, le staphylôme très proéminent occupait plus des trois quarts de la cornée, respectant seulement la bande transparente supérieure.

L'ectasie progressant malgré tous les traitements, rendait impossible l'occlusion des paupières, je devais songer à l'énucléation ou à l'opération de Critchett, mais je ne m'y résignais pas facilement, car j'ai grande répugnance à sacrifier un œil doué encore de quelque vitalité et non dangereux pour le congénère.

Après avoir prévenu la famille de la nécessité de sacrifier l'œil, ce qui me donnait une grande liberté et ce que j'aurais fait en enlevant le staphylôme par les procédés ordinaires, si je n'avais pas réussi, je me décidai, il y a trois semaines, à pratiquer l'opération que je vais décrire et dont le but était d'obtenir un œil plat avec conservation de la cornée et de sa transparence partielle.

Je commençai par dégager circulairement tout autour de la cornée, au moyen de ciseaux courbes, la conjonctive et le tissu

Digitized by Google

sous-conjonctival, que je libérai dans une grande étendue, de façon à avoir assez d'étoffe pour recouvrir la plaie cornéenne considérable, que je me proposais de pratiquer.

Je passai ensuite transversalement dans la conjonctive et loin du bord de la plaie, pour raisons de solidité, quatre fils de soie superposés, dont je rejetai les anses en dehors du champ opératoire.

Dans un troisième temps, je ponctionnai, avec le couteau de de Graefe, le staphylôme à sa base, conduisant la section, sans l'achever tout à fait, jusqu'au sommet ; puis, avec les fins ciseaux, je détachai à sa base toute la portion inférieure, ainsi limitée, du staphylôme, respectant pourtant, demi-circulairement, une mince bandelette cornéenne. J'achevai enfin la section du sommet.

J'avais donc sous les yeux une plaie considérable occupant le tiers inférieur de la cornée, laissant largement voir le corps vitré dont je n'avais jusqu'ici pas perdu une goutte.

Je n'avais pas trouvé de cristallin et avais enlevé avec la partie inférieure du staphylôme un bouchon irien.

Il fallait combler la vaste plaie, je comptais utiliser pour cela toute la portion supérieure du staphylôme laissée en place ; aussi l'avais-je taillée en lambeau capable de s'adapter, en la bouchant complètement, à la plaie inférieure.

Mais la cornée staphylomateuse bombait et le sommet de mon lambeau regardait vers la partie supérieure. Je ne voulais pas l'attirer dans la position voulue par des sutures qui auraient forcément coupé, eussent joué le rôle de corps étranger et favorisé la nécrose d'une portion de cornée déjà friable, qui m'était bien précieuse.

Le cas était prévu et je comptais sur la conjonctive, préalablement disposée comme je l'ai indiqué, pour aplatir la cornée, l'amener à combler le vide et former sur le tout un excellent pansement occlusif.

Je commençai donc à serrer la suture la plus élevée qui, appliquant la conjonctive sur le haut de la cornée, aplatit la membrane et força le sommet du lambeau à s'abaisser. La seconde suture conjonctivale me permit de mettre ce sommet presque au contact du bord scléro-cornéen inférieur, mais comme elle fut difficile à serrer, je perdis à ce moment une certaine quantité de corps vitré. Je n'en fus pas autrement contrit, car, sans cette circonstance, j'aurais eu beaucoup de peine à bien placer mon lambeau. Les troisième et quatrième sutures furent serrées plus aisément et sans incident.

L'opération était terminée et l'œil avait à peu près l'apparence d'un œil opéré d'ablation de staphylôme avec suture en bourse.

Digitized by Google

La conjonctive rapprochée par les sutures recouvrait la totalité de la cornée.

Il est très utile de placer les fils avant de sectionner le staphylôme, car leur pose ultérieure serait plus délicate et pourrait amener une issue trop considérable du vitré.

On comprend combien il est utile de serrer d'abord la suture supérieure, puis la suivante, afin d'aplatir et de faire descendre graduellement le lambeau.

Ai-je besoin de dire qu'un abondant arrosage au sublimé a été fait avant, pendant et après l'opération.

Je plaçai sur l'œil un pansement sec à la gaze salolée.

Le troisième jour, je levai le pansement, tout était en bon ordre, les sutures tenaient; l'enfant ne souffrait pas.

Le sixième jour, même situation.

Le huitième jour, j'enlevai la suture supérieure, la conjonctive s'écarta légèrement et je pus apercevoir le haut de la cornée.

Les neuvième, dixième et onzième jours, j'enlevai les deuxième, troisième et quatrième sutures.

Après l'enlèvement de la quatrième suture, la conjonctive recouvrait encore en partie la cornée, et je me gardai bien de la repousser vers son domaine habituel.

Les jours suivants, elle se rétracta peu à peu et enfin, au bout de quinze jours, la cornée était entièrement découverte et j'eus la satisfaction de constater que le lambeau cornéen avait admirablement bouché la plaie laissée par l'ablation de la moitié inférieure du staphylôme et s'était soudé à la languette cornéenne ménagée sur les bords de la plaie.

Aussi m'est-il aujourd'hui permis de vous présenter le petit opéré avec un œil plat et une cornée conservée, en partie transparente. J'ai donc rempli le but que je me proposais, et j'ai la légitime satisfaction d'avoir sauvé un œil qu'on pouvait considérer comme sacrifié.

Cette opération me paraît prêter à des considérations du plus haut intérêt. La possibilité de se servir de la conjonctive comme moyen de protection avait été établie pour les plaies accidentelles scléro-cornéennes. Il est maintenant prouvé que cette membrane peut servir de moyen de contention pour des lambeaux cornéens et de protection pour de vastes plaies opératoires; qu'elle constitue un merveilleux pansement occlusif favorisant la cicatrisation de la cornée, qui, recouverte par elle, ne perd pas sa transparence.

Je ferai encore remarquer que j'ai obtenu ici une reprise de la cornée, et j'ajouterai d'une cornée amincie et altérée; ce qui est encourageant au point de vue des transplantations cornéennes qui auraient peut-être toutes chances de réussir si elles étaient pra-

Digitized by Google

tiquées sans suture et sous la protection de la conjonctive déplacée.

Je me demande encore si l'opération que je viens de pratiquer ne serait pas applicable à la cure de certaines variétés de kératocone.

M. Gorecki. — Je ne revendiquerai pas la priorité de la suture de la conjonctive par-dessus les plaies de la cornée et pour remplacer avantageusement, à mon avis, la suture de la cornée. Il y a deux ou trois ans, je vous ai communiqué un cas où cette suture supracornéale m'avait permis de réparer une plaie extrêmement irrégulière de la cornée, après extration du cristallin blessé. Je crois en effet, que d'une manière générale, cette suture conjonctivale, dont Desmarres déjà avait eu l'idée à propos de l'opération de la cataracte doit être substituée, dans la plupart des cas, aux sutures de la cornée. J'ai eu recours une autre fois à la même suture pour remédier à un staphylôme consécutif à une suture de la cornée mal soignée. Le résultat a été fort bon et, de même que dans le cas de M. Trousseau, j'ai pu dégager une partie de la cornée de la conjonctive qui avait servi de membrane protectrice.

M. Gillet de Grandmont. — Je suis heureux de constater le brillant résultat obtenu, dans ce cas de staphylôme de la cornée, par l'intervention de M. Trousseau, et si je dois, par le succès, juger la valeur du procédé opératoire, je le déclarerai excellent.

Toutefois, je suis plus partisan que M. Trousseau des sutures de la cornée. J'y ai souvent recours, et elles m'ont été rarement infidèles.

Voici un cas de suture cornéenne tout particulièrement intéressant : une jeune fille, atteinte d'un excessif buphtalmos double, congénital, progressif (l'un de ses neveux est porteur de la même affection), m'est présentée tout récemment. Elle a perdu totalement la vision de l'œil gauche, qui est cependant le moins volumineux. Elle possède le sens lumineux de l'œil droit et voudrait bien le conserver; mais elle demande, avant tout, à être délivrée des douleurs d'étranglement qu'elle déclare augmenter de jour en jour à mesure que le globe devient plus volumineux.

Que faire? recourir aux paracentèses, aux ponctions équatoriales? Ces interventions ne m'ayant jamais satisfait pleinement, je pensai qu'il était de mon devoir de chercher autre chose et je proposai l'excision d'un segment de la cornée, pris dans une des portions les plus opaques de cette membrane, suivie de la suture de la plaie afin d'éviter la perte totale du corps vitré absolument diffluent dans ces buphtalmos. Il n'y avait pas d'ailleurs à s'occuper du cristallin qui, détaché, de longue date, de la zone de Zinn et réduit à un petit corps flétri et blanc, flottait dans la chambre antérieure

Digitized by Google

et se laissait apercevoir lorsqu'il passait derrière la partie translucide de la cornée.

L'œil étant anesthésié par le collyre de cocaïne, je taillai avec le couteau de de Graefe, à la partie supérieure de la cornée, un lambeau de 2 centimètres de long sur 4 millimètres de haut, sans toutefois fixer le globe (la moindre pression sur l'organe devant fatalement déterminer la sortie totale du vitreum fluidifié). L'écarteur était soulevé par un aide pour empêcher tout contact avec le globe.

A l'aide de deux coups de ciseaux j'excisai, aussi doucement que possible, le lambeau que j'avais taillé au couteau; et je procédai à la suture au moyen de catgut 0 armé d'une aiguille courbe à chaque extrémité. Les aiguilles furent introduites de dedans au dehors dans des points aussi symétriques que possible afin de faciliter l'affrontement des lèvres de la plaie. Trois sutures furent placées et modérément serrées.

Durant ces divers temps, malgré les précautions les plus minutieuses, une notable quantité du corps vitré s'était écoulé; de sorte que l'organe, ainsi suturé, présentait l'aspect d'un moignon d'assez petite dimension.

Avant l'occlusion des paupières par une bande iodoformée, l'œil fut, une dernière fois, lavé au sublimé à 1/1000e.

Quand, au bout de quarante-huit heures, l'appareil fut levé, j'entr'ouvris tout juste assez les paupières pour m'assurer que le globe avait repris une forme à peu près régulière; mais, comme je vis s'écouler du liquide avec une certaine persistance, je ne doutai pas qu'une fistule existât, aussi ne fus-je pas peu surpris qu'après le même laps de temps d'occlusion, la cicatrice était parfaite et que l'œil avait un tiers du volume qu'il présentait avant l'opération.

La cornée, entièrement vascularisée, avait d'ailleurs perdu son peu de transparence; celle-ci reparaît graduellement, la sensation lumineuse persiste et, un mois après l'opération, l'œil, qui se présente sous la forme d'un ovoïde à axe transversal très allongé, demeure amoindri de deux tiers de son volume primitif.

Voilà un fait qui démontre à l'évidence que la suture de la cornée est chose bien simple, même dans les cas les plus défavorables en apparence.

Cependant, je tiens pour certain que l'on peut opérer les staphylômes de la cornée sans recourir à la moindre suture, et cela grâce à l'antisepsie. J'ai déjà excisé sur plusieurs enfants des staphylômes irido-cornéens, ayant la forme d'une grosse baie de fruit gris bleuâtre, fixée au centre de la cornée et empêchant les paupières de se fermer; bien que je n'aie pris d'autre soin que de laisser tomber, avant le pansement, quelques gouttes de sublimé

Digitized by Google

au 1/1000e sur la plaie, la cicatrisation s'est faite très rapidement et sans suppuration.

Lorsqu'on lève l'appareil au bout de quarante-huit heures, on trouve la plaie couverte d'un exsudat grisâtre, produit très vraisemblablement par la coagulation de la couche superficielle du vitreum par le bichlorure d'hydrargyre. Quand cet enduit crustacé tombe, la cicatrice est faite et la cornée a repris sa forme plus ou moins naturelle suivant l'étendue de la membrane excisée, et le staphylôme ne reparaît plus.

M. Meyer. — La façon dont M. Trousseau s'est servi de la muqueuse bulbaire pour assujetir la cornée à sa place me paraît tout à fait neuve, fort ingénieuse, et le résultat de l'opération qu'il vient de nous présenter est assurément des plus satisfaisants. Je ne partage cependant pas son appréhension au sujet des sutures traversant directement la cornée dans l'opération du staphylôme. Lorsque celui-ci intéresse toute la cornée, je le détache de sa base, avec l'ancien couteau à cataracte triangulaire, sur plus des trois quarts de la périphérie, de sorte que le lambeau détaché retombe comme un tablier sur l'ouverture scléroticale. Comme ce lambeau est en général beaucoup plus grand que l'ouverture à combler, je retranche avec des ciseaux l'excédent de substance cornéenne et je réunis, à l'aide de deux au trois sutures, la périphérie de la cornée et les bords de l'ouverture scléroticale. Avant de passer les sutures, il faut s'assurer que le cristallin n'existe plus ou le faire sortir par une ponction de la capsule. Pour les sutures, il est utile d'employer des fils munis d'aiguilles à chaque extrémité afin de pouvoir passer celles-ci de dedans en dehors. Depuis que j'ai décrit cette opération, il y a une vingtaine d'années, dans le *Traité des opérations qui se pratiquent sur l'œil*, je m'en suis servi bien souvent et j'en ai toujours été très satisfait.

M. Masselon. — Dans les cas de staphylômes cicatriciels plus ou moins étendus de la cornée, j'ai pu fréquemment rendre à la cicatrice et aux restes de la cornée une forme sensiblement normale par de simples ponctions scléroticales plus ou moins fréquemment répétées, et cela au grand profit de la vision quand la fonction n'avait pas été détruite par le processus glaucomateux. On n'imagine pas de quelle ressource est cette petite opération dans ces affections souvent si rebelles.

M. Motais. **Un cas de tuberculose primitive de la conjonctive suivie de mort par phtisie pulmonaire.** — Dans le courant du mois de février 1891, une enfant de 8 ans, Henriette P..., d'Angers, se présenta à ma clinique avec les symptômes suivants :

Digitized by Google

Paupière supérieure de l'œil gauche très gonflée, d'un ton violet; conjonctive légèrement injectée; pas de sécrétion. La paupière étant renversée, non sans difficulté, je constatai que dans toute son étendue, sauf près du bord libre, elle était tapissée de corps granuleux dont la grosseur variait d'un grain de blé à une tête d'épingle, de couleur variant du rosé au grisâtre; quelques-uns étaient demi-transparents. Tous ces corps, tassés les uns contre les autres, formaient des saillies tres apparentes mais arrondies.

Deux surfaces érodées, non sécrétantes, à fond grisâtre, peu profondes, taillées en évidoir comme les chancres indurés, existaient au centre et près de l'angle externe.

La paupière supérieure était absolument saine; de même pour la conjonctive bulbaire, sauf la légère injection déjà signalée. Rien à l'ophtalmoscope. Vision normale.

On sentait nettement la saillie du ganglion préauriculaire gauche.

D'après la mère de l'enfant, le début des accidents remontait à deux mois et le développement s'était produit régulièrement.

Par ailleurs, l'enfant était d'une santé ordinaire et n'avait pas été atteinte des maladies de son âge.

Le diagnostic me semblait assez obscur. Je présentai ma malade à plusieurs de mes confrères, MM. les Drs Quittard, Charrier, Moreau.

Je ne pouvais hésiter du reste qu'entre trois affections: 1° le trachome; 2° la conjonctivite spéciale décrite récemment par M. Parinaud et attribuée par lui à un contage animal; 3° une tuberculose miliaire.

Les corps granuleux différaient par l'aspect de ceux du trachome; ce n'étaient ni les grains de mil cuits, ni les corpuscules jaunâtres, ni les saillies en choux-fleurs de certains trachomes. Ces corps étaient arrondis, bien apparents, mais peu saillants à la surface; ils s'enfonçaient plutôt dans la profondeur du derme muqueux et lui donnaient un épaississement et une induration considérables, surtout près du cul-de-sac. En outre l'absence de sécrétion, l'état sain d'une partie de la muqueuse du cartilage tarse, malgré l'intensité des lésions sur le reste de la surface palpébrale, l'existence d'une adénite préauriculaire me firent écarter le diagnostic de trachome.

Je fus tout d'abord enclin à penser qu'il s'agissait d'un cas de la conjonctivite décrite par M. Parinaud. J'en écrivis même à notre collègue qui, d'après ma description, se rallia à cette idée. La forme des corps granuleux, leur localisation à la paupière supérieure, le ganglion préauriculaire, semblaient l'indiquer. Cependant l'absence de sécrétion purulente et, comme je l'observai

Digitized by Google

dans la suite, le défaut de toute tendance phlegmoneuse des ganglions étaient autant de symptômes négatifs importants.

Restait la tuberculose miliaire. L'aspect de la muqueuse envahie, les érosions grisâtres, le ganglion préauriculaire plaidaient pour cette hypothèse.

Mais, d'une part, je ne trouvai aucun antécédent tuberculeux dans la famille, aucun élément de contage autour de l'enfant. Les poumons, le péritoine, les méninges étaient sains.

D'autre part la rareté extrême de cette forme clinique de la tuberculose, la difficulté encore plus grande de produire expérimentalement la tuberculose de la conjonctive, comme l'ont établi les belles recherches de notre collègue M. Valude; tous ces motifs me laissaient indécis. Pour éclairer le diagnostic je recourus à l'inoculation.

J'inoculai un fragment de la muqueuse dans la chambre antérieure de l'œil gauche de deux cobayes et de deux lapins.

Douze jours après, les cornées étaient transparentes, le corps étranger résorbé, l'humeur aqueuse limpide; du quinzième au vingt-troisième jour, des tumeurs bosselées et noirâtres apparurent à l'angle irien; les sujets maigrirent rapidement. Les deux cobayes morts furent jetés par erreur. J'envoyai les deux lapins à M. le Dr Duvignau qui voulut bien se charger de pratiquer de nouvelles inoculations et de faire l'autopsie des deux sujets d'expérience.

M. le Dr Duvignau constata que les tumeurs oculaires et des viscères étaient farcies de bacilles de Koch. Les nouvelles inoculations furent positives.

La marche de la maladie vint du reste confirmer le diagnostic du laboratoire. J'observai successivement : le développement du ganglion préauriculaire, l'apparition de nombreux ganglions indolores dans les régions sous-maxillaire et parotidienne, l'œdème de la joue gauche.

Sur ces entrefaites, la malade quitte Angers. Une de ses parentes m'a appris dernièrement qu'elle était morte à Paris, au mois de décembre, de phtisie pulmonaire. On avait remarqué en outre, dans la dernière période, un gonflement notable de tous les ganglions cervicaux du côté gauche.

Cette observation m'a paru intéressante autant par sa rareté que parce qu'elle réunit tous les éléments nécessaires à un diagnostic aussi précis que possible.

M. Parent. **Ophtalmoscope à réfraction avec verres cylindriques et miroir à foyer variable; pouvant servir d'optomètre complet.** — Le nouveau modèle d'ophtalmoscope que je

Digitized by Google

vous présente diffère de ceux que j'ai déjà fait construire par deux particularités sur lesquelles j'appelle votre attention.

La première concerne les cylindres. Chaque cylindre est monté dans une bague dentée, et une roue d'engrenage, mise en mouvement par une tige d'acier à extrémités renflées, fait tourner en même temps et d'une quantité égale tous les cylindres. Le degré de rotation du cylindre ou la direction de son axe est indiqué par une aiguille qui va de 0° à 180°, suivant la notation identique pour les deux yeux, proposée par M. Javal.

Grâce à une amplification de mouvement, obtenue par un double engrenage, l'aiguille indicatrice parcourt 360°, alors que l'axe du cylindre n'en parcourt que la moitié, 180°. Cette amplification de mouvement permet de répartir la graduation de 0° à 180° sur toute la circonférence et de la rendre ainsi d'une lecture plus facile. Cette graduation est indiquée par des chiffres placés de 15° en 15°, et par des points placés de 5° en 5°.

Tous ceux d'entre vous qui connaissent le mécanisme de la roue à verres cylindriques du grand optomètre de M. Javal pourront apprécier quelle difficulté il a fallu vaincre pour adapter cet ingénieux mécanisme à un disque aussi petit que celui de mon ophtalmoscope.

Quant au mécanisme des verres sphériques, concaves et convexes, vous le connaissez : c'est celui de l'ophtalmoscope de Couper, imité plus tard par Morton, puis par moi-même (dans mon modèle de 1889). Ces verres sphériques sont les suivants :

Concaves : 0,50 — 1 — 1,50 — 2 — 2,50 — 3 — 3,50 — 4 — 4,50 — 5 — 6 — 7 — 8 — 9 — 10 D.

Convexes : 0,50 — 1 — 1,50 — 2 — 2,50 — 3 — 3,50 — 4 — 5 — 6 — 7 — 8 — 9 — 10 D.

Cette série est complétée par un petit disque placé en haut de l'instrument et contenant 4 verres seulement :

Concaves — 10 D. et — 20 D. ; convexes + 10 D. et + 20 D.

L'excursion totale de l'instrument est donc de 60 D. (— 30 D. et + 30 D.).

Les cylindres concaves sont : 0,50 — 1 — 1,50 — 2 — 2,50 — 3 — 3,50 — 4 — 4,50 — 5 — 6 D.

Pour examiner la kératite ponctuée, les opacités du cristallin, les membranules des aphaques, les flocons du corps vitré, on met de suite devant l'ouverture centrale le + 10 D. ou même le + 20 D. du petit disque.

Pour les cas de myopie forte on met de suite — 10 D. (et au besoin — 20 D.), auquel on ajoute les verres concaves de la grande

Digitized by Google

série, jusqu'à ce qu'on obtienne la combinaison exactement neutralisante.

Pour la détermination de l'astigmatisme à l'image droite, je rappelle que le moyen le plus commode est de toujours rendre emmétrope (s'il ne l'est pas déjà) le méridien le moins réfringent. On voit alors nets certains vaisseaux ou parties de vaisseaux. Il suffit de placer l'axe des cylindres normalement à la direction de ces vaisseaux, et de faire passer successivement les cylindres jusqu'à ce que tous les vaisseaux du fond de l'œil soient également nets.

La seconde particularité de cet ophtalmoscope réside dans son miroir :

1° Grâce à un jeu de 2 lentilles, — 25 D. et + 25 D., il est à foyer variable, et permet de réaliser tous les miroirs depuis le miroir plan jusqu'au miroir concave de 8 cent. de foyer. Voilà un premier avantage, étant donnée l'utilité, pour bien pratiquer l'examen ophtalmoscopique, d'avoir à sa disposition des rayons divergents, parallèles ou convergents.

2° Le miroir, qui reçoit les rayons à leur émergence des lentilles + 25 D. et — 25 D., présente en son milieu des bandes alternativement étamées et transparentes, figurant une série de fentes sténopéiques juxtaposées. L'observateur, qui regarde le fond de l'œil H. ou M. à travers ces fentes parallèles, ne voit nets les vaisseaux qui vont de la papille vers la région maculaire que s'il est exactement adapté pour ces vaisseaux. Sinon il verra double ou triple (selon le nombre de fentes correspondant à sa pupille), ainsi que cela se passe avec les points de l'optomètre Scheiner.

Il y aura donc polyopie tant que l'observateur ne sera pas exactement adapté pour les vaisseaux considérés. L'optométrie objective, toujours difficile à bien faire, acquiert ainsi plus de précision avec ce miroir à fentes parallèles, qui est une application du principe de l'optomètre de Scheiner (1619) et de celui de Young (1800).

En outre ce miroir à fentes parallèles est mobile et peut être remplacé :

1° Par un miroir plan en acier;

2° Par un miroir plan platiné;

3° Par une lame de verre plane non étamée;

4° Par un miroir cylindrique (cylindre convexe ou concave étamé et correcteur de l'astigmatisme de l'observateur).

L'inclinaison de la plaque pivotante qui supporte les différents miroirs étant de 40°, le miroir cylindrique doit être moitié moins fort que l'astigmatisme de l'observateur, car à 40° d'inclinaison la force d'un cylindre est doublée.

Digitized by Google

En terminant j'exprimerai mes félicitations et mes remerciements à MM. Choquart et Peuchot, les habiles constructeurs connus avantageusement de nous tous; ils n'ont rien épargné pour donner à ce nouveau modèle d'ophtalmoscope toute la perfection désirable.

M. Guttierez-Ponce. **Présentation d'un scotomètre.** — J'ai l'honneur de vous présenter un instrument fort simple, que j'ai fait fabriquer chez Cretès, pour mesurer d'une façon approximative

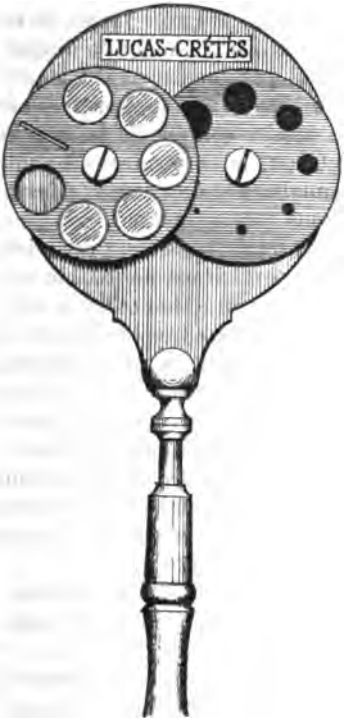

l'étendue du scotome central. Comme l'ophtalmoscope, dont il rappelle la forme et les dimensions, il est destiné à être employé dans la chambre obscure.

Le procédé consiste à faire passer devant l'œil malade, à un mètre de distance, une série de disques lumineux de différentes couleurs, dont le diamètre augmente progressivement de 1 millimètre à 8 millimètres, jusqu'à ce que, les limites du scotome étant dépassées, le malade pourra distinguer la couleur qu'on lui

Digitized by Google

montre. Si ce résultat n'est pas obtenu avec le disque ayant 8 millimètres de diamètre, on rapproche peu à peu l'œil malade de l'instrument. S'il s'agit bien d'un scotome central et non pas d'une amblyopie généralisée ou d'une amaurose, la couleur finira par être distinguée à un point quelconque du parcours, avant d'atteindre le *punctum proximum*. Si, au contraire, le scotome est si petit qu'à la distance d'un mètre il apparaît sur le disque de 1 millimètre comme un point sombre ou noir entouré d'un cercle brillant, on éloignera l'instrument jusqu'à ce que le cercle disparaisse. La distance à laquelle il faudra l'éloigner sera d'autant plus courte que le scotome est plus large. Il est donc nécessaire de noter à chaque examen le diamètre du disque que l'on a montré en dernier lieu, ainsi que la distance à laquelle on a dû placer l'instrument, afin de pouvoir, au moyen d'une étude comparative de ces chiffres, se rendre compte de la marche du scotome, et savoir s'il augmente ou, au contraire, s'il diminue ou s'il reste stationnaire. La connaissance de ces faits pourra nous guider dans le traitement que nous aurons institué.

Le scotomètre peut servir également dans les cas de dyschromatopsie. Sous ce rapport, il est préférable aux cartons colorés dont nous nous servons habituellement, car ces derniers ont souvent une saturation de couleur très inégale et ne permettent pas de faire l'examen toujours sous le même éclairage. Les verres de couleur de cet instrument ne peuvent pas s'altérer; et si l'on a soin de se servir, pour les éclairer, de la flamme d'une bougie, ils offriront des disques lumineux d'une intensité toujours égale et suffisante pour l'examen. Enfin, ce petit instrument, peu coûteux et d'un maniement très facile, présente, je crois, par son extrême simplicité, certains avantages sérieux sur les autres appareils du même genre que nous possédons déjà.

Masselon. — La détermination du scotome central pour les couleurs a surtout une importance pour le diagnostic des amblyopies toxiques. Dans ce but, je me sers avec avantage, depuis longtemps, d'une simple carte percée d'un trou d'étendue variable, derrière lequel je fais passer de petits échantillons de couleurs variées.

Vignes. — Je reconnais bien volontiers avec M. Guttierez-Ponce que l'emploi des petits cartons colorés est gros d'inconvénients. Notre collègue en faisant construire son scotomètre s'est posé pour principe d'obtenir des surfaces colorées de saturations constantes: ce but ne me semble pas atteint avec un instrument dont la coloration des disques doit varier avec celle d'une source lumineuse bien peu constante.

L'examen devant avoir lieu en chambre noire, dans les am-

Digitized by Google

blyopies centrales par exemple, il est bien difficile à l'observateur de surveiller si l'observé fixe avec sa macula.

Pour ces raisons, je préfère le périmètre qui me permet de suivre attentivement les changements de fixation du patient.

Comme échantillons colorés j'emploie des plaques métalliques peintes en couleurs à l'huile non vernissées. Ces plaques, dont le Dr Hegg m'a fait hommage, restent de colorations plus constantes que celles des échantillons généralement employés. Je les présente à l'observé dans un curseur spécial muni d'une ouverture centrale à écartement variable et d'une division qui indique par une simple lecture l'étendue carrée de la surface colorée visible, dispositions déjà adoptées dans le photoptomètre d'Aubert.

M. Darier. **Des injections sous-conjonctivales de sublimé dans certaines affections des nerfs optiques, névrites, névrites rétrobulbaires, amblyopies centrales**, etc. — En mai 1891 je vous ai déjà présenté une étude avec observations à l'appui sur l'action thérapeutique des *injections sous-conjonctivales de sublimé*, et je concluais en disant que l'avenir nous apprendrait si les résultats obtenus par cette thérapie seraient confirmés par le temps et l'expérience. Nous pouvons répondre aujourd'hui affirmativement à cette question. Pour notre part nous avons obtenu dans bien des cas par cette *thérapeutique locale* des résultats que nous n'avions pu obtenir avec les traitements anciens par les *frictions mercurielles*, ni même par les *injections hypodermiques* (progrès déjà scientifiquement incontestable introduit par notre maître en thérapeutique oculaire).

Aucun des anciens procédés n'agit avec autant de *rapidité* et d'*intensité* sur certains processus infectieux de la *cornée*, de l'*iris* et du *tractus uvéal* aussi bien que de la *choroïde*, de la *rétine* et même du *nerf optique*.

Dans presque toutes les formes d'*infiltrations cornéennes* qui ont pour la plupart pour origine une érosion de l'épithélium et qui, suivant l'agent infectieux inoculé, peuvent revevêtir la forme d'une *infiltration cornéenne diffuse*, sorte de lymphangite cornéenne, d'une *kératite maculeuse superficielle*, d'une *kératite arborescente*, d'un *ulcère à hypopyon*, etc..., de même que dans les cas légers de *kératite parenchymateuse circonscrite*, les injections sous-conjonctivales de sublimé donnent d'excellents résultats.

Nous avons enregistré plusieurs cas de guérison très rapide dans différentes formes d'*iritis syphilitiques, rhumatismales* ou peut-être même d'origine infectieuse non encore déterminée. Nous en avons déjà publié un certain nombre.

Digitized by Google

Dans des cas de *gommes de l'iris*, de même que dans certaines *nodosités*, que, cliniquement, nous aurions pu regarder comme des tubercules de l'iris, nous avons obtenu des résultats aussi rapides que durables.

Dans certaines formes d'*iritis*, d'*iridochoroïdites rhumatismales*, d'*épisclérite avec retentissement cornéen*, nous avons eu, à côté de quelques cas rebelles, des résultats quelquefois très brillants et d'autrefois seulement encourageants.

Dans les affections de la *choroïde* et de la *rétine*, nous avons fréquemment obtenu des résultats favorables, non que nous ayons guéri tous nos malades, il est des lésions anatomiques qui causent des dégâts irréparables; mais nous pouvons dire que, dans presque tous les cas où la lésion choroïdienne n'était pas assez avancée pour avoir irrémédiablement détruit tous les éléments anatomiques, nous avons constaté une amélioration notable de la vision chez des malades que l'on était habitué à considérer comme incurables.

En terminant notre premier travail, nous exprimions le regret de n'avoir pas rencontré des *inflammations aiguës infectieuses du nerf optique* pour mettre à l'épreuve l'action directe du sublimé injecté dans le territoire lymphatique oculaire. Convaincu que nous sommes que bon nombre de névrites de papillites monolatérales ou bilatérales peuvent être d'origine infectieuse, soit primaire soit secondaire, comme dans certaines *névrites* suite de *rhumatisme*, de *scarlatine*, de *fièvre typhoïde*, l'*influenza*, etc., etc...

Certes l'indication étiologique pathogénique doit primer toute autre quand on a la chance de la trouver, comme dans la syphilis et le rhumatisme; le traitement général doit être alors appliqué sur-le-champ. Mais le traitement général ne contre-indique en aucune façon le traitement local. Il est même des cas où pour nous, oculistes, l'indication étiologique manque tout à fait ou est passée, si je puis dire ainsi. N'arrive-t-il pas souvent que nous ne sommes consultés pour une lésion oculaire que longtemps après la fin de la maladie générale considérée comme cause étiologique de la lésion oculaire (fièvre typhoïde, scarlatine, variole, influenza, etc...). Ne serons-nous pas heureux, en pareil cas, de trouver dans la thérapeutique locale un recours utile, tant faible soit-il.

Quand le *nerf optique* a été touché sérieusement, nous le savons tous, il est bien rare qu'il guérisse avec *restitutio ad integrum*, nous ne le voyons que trop dans les *névrites rétrobulbaires* qui, malgré tous les traitements, se terminent le plus souvent par une atrophie partielle du nerf optique.

Digitized by Google

Ce que nous devons donc chercher c'est l'indication thérapeutique donnée par la pathogénie telle que nous la font concevoir les découvertes de la médecine moderne. Certes la pathogénie des *névrites du tronc optique* est loin d'être encore bien claire. Néanmoins nous savons que, dans la majorité des cas, elles sont d'*origine infectieuse*. La syphilis y contribue pour la plus grande part; aussi dans ce cas la médication est-elle tout indiquée quoique pas toujours souveraine, vous me direz parce qu'elle a été mal ou trop tard appliquée. Je le crois aussi.

Ici surgit une question que je crois de la plus haute importance, bien ancienc et pourtant toujours discutée, c'est la thérapeutique locale des accidents syphilitiques localisés. Entendons-nous. *Je suis absolument convaincu qu'en fait de syphilis le traitement général prime tout,* mais je suis aussi convaincu, par expérience personnelle, que combiné au traitement local il agit sur les manifestations locales avec une rapidité beaucoup plus grande.

N'est-il donc pas naturel de chercher à utiliser l'efficacité de la médication locale quand il s'agit d'un organe aussi précieux que l'œil.

Pour la plupart des processus infectieux, nous savons que leur propagation, leur généralisation se font par voie lymphatique. Les microbes en général, à part ceux du *charbon*, de la *malaria* et de l'*influenza*, se rencontrent peu dans le sang. N'est-il pas logique, quand une manifestation infectieuse se produit quelque part dans l'organisme, qu'elle soit la lésion *primaire* ou une localisation d'une infection générale dans un organe important, n'est-il pas logique de chercher à détruire *sur place* ce foyer dangereux sans pour cela négliger le traitement général quand il est indiqué.

Le moyen le plus sûr d'arriver à ce but est, à notre avis, d'irriguer le territoire lymphatique avoisinant la lésion avec un liquide antiseptique, celui que nous saurons le plus propre à atténuer la virulence de l'agent infectieux visé. La circulation lymphatique de l'œil est très particulière et très propice à la thérapeutique locale que nous vantons ici. Ne savons-nous pas que des liquides colorants injectés sous la conjonctive sont pris par le courant lymphatique et transportés dans la cornée, dans le corps ciliaire et dans l'espace supra-choroïdien; il n'est pas jusqu'au cristallin et au corps vitré qui ne soient pénétrés par la substance, ainsi que nous l'a démontré tout récemment M. Pflüger, de Berne.

Je sais aussi qu'il est fort discutable que la pénétration des substances colorantes aille jusqu'au nerf optique. Peut-être l'observation clinique des faits nous apportera-t-elle sur ce sujet des preuves plus convaincantes que l'expérimentation elle-même.

Digitized by Google

Depuis deux ans que nous pratiquons journellement de nombreuses injections sous-conjonctivales pour des affections de la rétine et du nerf optique, nous avons la conviction non seulement que le sublimé pénètre jusqu'à ce niveau, mais encore peut arriver jusque dans la cavité cranienne et même jusqu'à l'œil du côté opposé par l'intermédiaire du chiasma. Du reste pour qui admet l'ophtalmie migratrice, le fait de la communication lymphatique entre les deux yeux est de toute évidence. Pour nous le fait seul qu'une injection pratiquée sur un seul œil peut amener une amélioration de la vision *des deux yeux* nous prouverait l'intime communication qui relie un œil à l'autre.

Nous avons l'intention de reprendre les uns après les autres les différents chapitres que nous n'avons fait qu'effleurer dans notre communication préliminaire du mois de mai 1891.

Nous nous attacherons aujourd'hui à l'étude des lésions inflammatoires du nerf optique.

Dans une prochaine communication, nous étudierons l'action thérapeutique des injections sous-conjonctivales sur les affections de la choroïde et de la rétine; ultérieurement, nous nous occuperons de la cornée et de l'iris.

Dans ce premier chapitre, nous laisserons de côté les *névrites optiques par tumeurs cérébrales*. Car les trois cas que nous avons observés étaient déjà arrivés à la période d'atrophie, et l'amélioration momentanée produite par les injections sous-conjonctivales de sublimé peut être considérée tout au plus comme un encouragement à des expériences subséquentes.

Dans les *névrites du tronc optique*, *névrites rétrobulbaires* de différentes formes, nous avons obtenu des résultats très *encourageants*. Nous n'avons pas cru devoir comprendre dans cette catégorie les amblyopies alcooliques ou nicotiniques que nous avons toujours vues guérir par la pilocarpine après suspension de la cause efficiente.

Nous considérons, avec M. de Wecker, comme *névrites rétrobulbaires* les cas où une altération pathologique des fibres axiales du nerf optique a amené une atrophie plus ou moins marquée des fibres nerveuses se rendant à la macula. Tout phénomène inflammatoire peut faire absolument défaut, et c'est à peine, dans certains cas, si l'on peut noter une pâleur partielle de la papille avec excavation atrophique à ce niveau. Le symptôme primordial est la présence d'un scotome central plus ou moins absolu avec intégrité relative du champ visuel périphérique.

Etiologiquement, le rhumatisme, les maladies infectieuses de toute espèce, l'alcool peuvent causer la névrite qui est habituellement double d'emblée, mais peut néanmoins, dans quelques cas

Digitized by Google

rares, porter sur un œil d'abord puis sur l'autre quelque temps après. Il est même possible qu'un seul œil soit atteint si, par une thérapeutique heureuse, on a réussi à enrayer à temps le mal et à en détruire la cause.

Théoriquement, le cadre des névrites rétrobulbaires est bien délimité; mais, pratiquement, bien des cas présentent des particularités qui rendent leur classification difficile. *Les formes frustes* sont, à notre avis, plus fréquentes que les formes typiques. Si l'on ne veut pas les considérer comme des *névrites rétrobulbaires*, qu'on les appelle, si l'on veut, *amblyopies centrales* pour les distinguer des *papillites* et des *névrorétinites*. La première observation recueillie est la suivante :

Obs. I. — *Amblyopie centrale avec rétrécissement du champ visuel* et *scotome central relatif. Guérison presque complète par les injections sous-conjonctivales.*

M. T..., 40 ans, épicier-restaurateur, aucun antécédent héréditaire à noter, pas de syphilis, douleurs dans les membres quand il s'expose au froid ; jamais de rhumatisme aigu, ni alcoolisme ni abus de tabac.

En décembre 1890, après s'être exposé au froid tout en transpiration, en train de servir un client, il est pris de frissons et de lourdeur de tête. Il ne s'alite pas. Le lendemain il est étonné de ne pas distinguer les gens qui passent dans la rue. Il veut lire et ne peut pas. Il attribue tout cela à son refroidissement et ne s'en préoccupe pas. Cet état se prolongeant, le médecin recommande de cesser l'usage du tabac et de l'alcool (un litre de vin par jour et quelques pipes seulement).

Le malade, n'obtenant aucune amélioration, vient à Paris où on le met aux injections de strychnine et aux électrisations, sans résultat. Nous le voyons le 4 juin 1891, six mois après le début du mal.

A l'ophtalmoscope *papilles très pâles, excavations physiologiques profondes*. Champs visuels très rétrécis avec *scotome central relatif;* seul le bleu est encore perçu centralement, excentriquement toutes les couleurs sont bien vues. O. D. V. = 1/20; O. G. V. = 1/15, lit n° 8. Le malade est soumis aux *injections sous-conjonctivales de* 1/20e *de milligr. de sublimé*, une par semaine à chaque œil sans autre traitement.

27 *juin*. — Après six injections sous-conjonctivales le champ visuel est doublé. O. D. V. = 1/10. O. G. V. = 1/8, lit n° 4. *Lit son journal.*

14 *août*. — Champ visuel presque normal, à part son scotome central qui persiste, quoique atténué. O. D. V. = 1/8; O. G.

Digitized by Google

V. = 1/6; depuis ce jour, il cesse son traitement. *En tout 15 injections.*

Janvier 1892. — Nous avons voulu voir si sa guérison relative s'était maintenue. V. B. = 1/3, lit n° 2. Scotome central très léger persiste O. D. O. G. V. = 1/6.

13 *janvier* 1892. — Champ visuel périphérique normal (un an après le début); le vert est mal vu centralement, le blanc prend encore au centre un aspect jaunâtre.

Donc, dans ce cas, nous avons eu une diminution *subite* de la vision des deux yeux avec rétrécissement *concentrique du champ visuel* et scotome central absolu pour les couleurs et relatif pour le blanc. Malgré un traitement de *quatre mois* par la *pilocarpine*, puis par la *strychnine* et l'*électricité*, la vision ne s'était point améliorée, pourtant l'usage de l'alcool et du tabac avait été suspendu. Pour moi l'amblyopie n'était pas toxique mais bien due à un processus inflammatoire portant sur la partie postérieure du nerf optique, une *névrite rétrobulbaire* d'origine infectieuse aiguë. Il n'y avait aucun trouble de la papille quand nous avons examiné le malade six mois après le début de l'affection. Mais ce signe manque souvent ou est assez fugace pour ne pas être visible quand le malade se présente à nous.

Un signe qui, au contraire, est presque constant, quoique nullement caractéristique et d'une valeur bien relative, c'est la *pâleur du segment temporal de la papille et son excavation profonde.*

Obs. II. — *Amblyopie centrale, non toxique. Guérison rapide par les injections sous-conjonctivales.*

M. H...., 36 ans, Etampes. Rhumatisant, a gardé le lit six semaines pour attaque de rhumatisme articulaire aigu; le cœur a été pris; souffre souvent de douleurs dans les mâchoires et dans les oreilles. Pas le moindre abus de tabac ni d'alcool. Depuis un an M. H... voit sa vue baisser, il a beaucoup de peine à faire son travail de clerc de notaire. Depuis le mois de septembre, il a dû cesser tout travail ne voyant plus à lire; un nuage se fixe sur les mots qu'il regarde. Quand nous voyons ce malade, nous pensons d'abord à une amblyopie toxique, mais depuis plusieurs mois déjà M. H... ne fume plus et il n'a jamais fait d'abus de boisson, et pourtant sa vue baisse toujours. A l'ophtalmoscope, *fond de l'œil normal*, excavation physiologique assez accentuée avec pâleur de la papille à ce niveau.

15 *octobre* 1891 : O. D. M. — 1 D. V. = 1/8, lit n° 8 de Wecker à 20 cent.

O. G. M. — 1.5 D. V. = 1/6, lit n° 7 à 20 cent.

Digitized by Google

Champ visuel périphérique normal, mais scotome central relatif surtout marqué pour les couleurs dont aucune n'est vue centralement. On pratique une première injection sous-conjonctivale de sublimé.

20 *octobre* : O. D. — 1 D. V. = 1/6, lit n° 7 de Wecker à 20 cent.
O. G. — 1.5 D. V. = 1/6, lit n° 6 à 20 cent.

23 *octobre :* A pris deux injections sous-conjonctivales de 1/20e de milligr. de sublimé, une à chaque œil.

O. D. — 1 D. V. = 1/3, lit n° 4.
O. G. — 1.5 D. V. = 1/2, lit n° 3.

plus de scotome central pour les couleurs.

29 *octobre :* Après quatre injections sous-conjonctivales.

O. D. — 1 D. V. = 1/2, lit n° 3.
O. G. — 1.5 D. V. = 2/3, lit n° 2.

Aucun autre traitement que les injections sous-conjonctivales de sublimé. La guérison étant pour ainsi dire complète, on ne pratique plus qu'une injection sous-conjonctivale par semaine, cela pendant deux mois. La vision n'est pas absolument normale, mais enfin le malade est très heureux de pouvoir lire et écrire comme il n'avait pu le faire depuis plus d'un an. A un très faible éclairage, on peut encore constater un scotome central pour le vert sombre.

Nous ne pouvons pas faire du cas qui précède une *névrite rétrobulbaire*. Nous dirons simplement que nous avons eu affaire à une *amblyopie* de cause mal connue peut-être rhumatismale se manifestant par un *scotome central relatif*.

Comment expliquer dans ce cas l'amélioration pour ainsi dire instantanée de la vision produite par les injections sous-conjonctivales de sublimé? — C'est difficile.

Si nous avions eu affaire à une amblyopie alcoolique ou nicotinique, la cessation de l'usage du tabac et de l'alcool aurait pu faire revenir la vision mais pas en un laps de temps aussi court. Du reste le malade ne fumait plus depuis deux mois et il avait toujours été très tempérant. N'est-il pas plus simple de penser que nous avons eu affaire à une amblyopie de nature infectieuse, dont nous ne connaissons pas encore la cause. Auquel cas l'action antiseptique du sublimé expliquerait la rapide disparition de presque tous les symptômes morbides. Ce malade était rhumatisant comme le suivant.

(*A suivre.*)

Digitized by Google

BIBLIOGRAPHIE

ET REVUE DES JOURNAUX

Vascularisation de la choroïde et nutrition de la rétine, principalement au niveau de la « fovea centralis » (NUEL). *Archives d'ophtalmologie* (*février* 1892). — L'examen a été pratiqué par l'auteur sur des coupes d'yeux affectés d'une forte irritation sympathique ou contenant un corps étranger dans leur segment antérieur. Malgré l'irido-cyclite intense, le plus souvent il n'y a pas d'exsudation plastique dans la choroïde, mais les vaisseaux choroïdiens sont distendus et gorgés de sang et se trouvent dans un état d'injection parfaite, très favorable pour l'examen des fins détails. Il existe aussi un œdème séreux interstitiel, qui dissocie les différents plans choroïdiens et facilite également l'examen. On peut distinguer deux couches vasculaires principales dans la choroïde: une externe, très pigmentée, qui renferme les gros vaisseaux et une interne, peu pigmentée, qui renferme : en dehors, les vaisseaux de calibre moyen et, tout contre la face interne, les capillaires. On peut dire que la choroïde est composée presque exclusivement de vaisseaux reliés entre eux par du tissu conjonctif et élastique, disposé en lamelles recouvertes de plaques endothéliales, laissant entre elles des fentes interstitielles, plus développées en deux endroits : entre les gros vaisseaux et ceux de calibre moyen, et entre les gros vaisseaux et la sclérotique. Dans la couche des gros vaisseaux, ce sont les artères qui prédominent; tandis que dans la couche des petits vaisseaux, les veinules l'emportent sur les artérioles, dans la proportion de 5 à 10 pour 1. Les fentes interstitielles ont pour rôle de faciliter les déplacements et les glissements de la choroïde ; aussi sont-elles plus développées là où les déplacements de la choroïde sont le plus marqués (*ora serrata*), et elles font absolument défaut au niveau de la *fovea centralis*, où les déplacements accommodateurs sont nuls.

Au niveau de la *macula*, la vascularisation de la choroïde change de disposition. La couche des gros vaisseaux finit par s'évanouir peu à peu, au fur et à mesure qu'on avance vers la *macula*. Au contraire, les vaisseaux de petit calibre de la couche interne, ainsi que les capillaires, augmentent progressivement de nombre. La couche des gros vaisseaux est constituée par une lamelle de tissu très dense, très pigmenté et fortement uni à la sclérotique, sans aucune fente interstitielle, disposition opposée à celle qui existe dans la périphérie de la choroïde.

Digitized by Google

Au niveau de la *fovea*, il y a une accumulation considérable de vaisseaux veineux et capillaires (deux artérioles seulement sur les préparations de l'auteur), si bien que la choroïde y est plus épaisse qu'ailleurs, malgré l'absence de la couche des gros vaisseaux.

Au niveau du nerf optique, il s'établit une légère fente entre la choroïde et la sclérotique, qui disparaît cependant sur tout le pourtour immédiat du nerf. On ne rencontre que de rares vaisseaux, artériels et veineux ou capillaires, perdus dans un tissu serré.

Le réseau capillaire de la face interne de la choroïde, qui est un des plus riches de l'économie, paraît destiné à la nutrition des couches externes de la rétine, dépourvues de vaisseaux, et notamment des cônes et des bâtonnets, qui sont un des foyers de combustion des plus intenses; et la rétine est très pauvre en vaisseaux même dans les couches internes, où ils sont tous confinés. Quant à la région rétinienne, où la nutrition est la plus urgente, la *fovea centralis* est absolument dépourvue de vaisseaux sanguins, condition, du reste, nécessaire pour lui maintenir une transparence parfaite, comme à la cornée, à l'humeur aqueuse, au cristallin et au corps vitré.

La vascularisation de la zone rétinienne voisine est aussi pauvre qu'ailleurs. Tandis qu'autour du nerf optique, où les vaisseaux choroïdiens deviennent très clairsemés, la rétine y devient très vascularisée pour fournir les matériaux de nutrition des cônes et des bâtonnets à ce niveau.

Donc, les vaisseaux choroïdiens ont pour rôle principal de nourrir la rétine et surtout ses couches externes, les cônes et les bâtonnets qui sont chargés du rôle physiologique spécifique de la rétine. Ils sont les vaisseaux fonctionnels de la rétine, comme la veine porte pour le foie ou l'artère pulmonaire pour le poumon. Les vaisseaux rétiniens ont un rôle nutritif, qui n'intéresse que les couches internes ou simplement conductrices de la rétine.

La région de la macula est l'endroit de prédilection pour les altérations choroïdiennes et rétiniennes, dans la myopie forte et dans les affections oculaires dépendant d'altérations vasculaires (hémorragies, dégénérescences et exsudations). Cette localisation s'explique par la riche vascularisation de la choroïde à cette région et son adhérence continue avec la sclérotique, qui favorisent les stases sanguines, les tiraillements et les déchirures vasculaires à ce niveau, au moment de la formation du staphylôme postérieur; et rendent plus sensibles et plus fréquents à ce niveau les effets dus aux altérations vasculaires généralisées (albuminurie, diabète, syphilis).

Dr Kopff.

Digitized by Google

Examens des yeux pratiqués au Val-de-Grâce de 1885 à 1890 (Dr CHAUVEL, médecin-principal de 1re classe. *Archives de médecine militaire*, n° 3, 1892). — Nous avons rendu compte en 1886 du travail de statistique publié par M. Chauvel à cette époque et qui portait sur plus de 1,800 sujets. Aujourd'hui, il nous donne une nouvelle statistique des examens qu'il a pratiqués au Val-de-Grâce, du 1er septembre 1885 au 1er mai 1890, dans laquelle nous trouvons des conclusions fort intéressantes et qui comporte un nombre de 6,948 sujets de diverses catégories, examinés pendant cette période de cinq années. Les examens ont tous été faits sous le règne de l'ancienne instruction de 1877 (acuité de 1/4 pour O.D. et de 1/10 pour O.G., myopie de — 6 dioptries). Il sera intéressant de voir la statistique des examens pratiqués depuis la nouvelle instruction de 1890 (acuité de 1/2 pour l'un des yeux et de 1/10 pour l'autre, myopie de — 4 dioptries). Voici les principales et très intéressantes remarques statistiques et cliniques que M. Chauvel a déduites de ses nombreuses observations.

Les premiers tableaux fournis par M. Chauvel donnent la répartition par mois et années du nombre d'examens, la répartition par âge (plus de la moitié de 18 à 22 ans), celle par profession (la moitié comprend les élèves des lycées et des écoles), celle par condition militaire (conditionnels et engagés volontaires formant plus du tiers des examinés).

Les tableaux statistiques des vices de réfraction ont été construits d'après le nombre des yeux examinés, pour tenir compte des cas nombreux d'amétropie d'un seul *œil* et d'anisométropie.

Myopie. — La myopie est comme toujours le vice de réfraction qui entraîne le plus souvent l'inaptitude militaire.

Sur les 6,948 sujets, M. Chauvel a trouvé 8,631 yeux myopes :
4,731 myopies faibles (de 0.50 à 3 D.), soit 54.80 p. 100;
3,037 myopies moyennes (de 3.50 à 6 D.), soit 35.20 p. 100;
755 myopies fortes (de 6.50 à 10 D.), soit 8.74 p. 100;
et 108 myopies très fortes (> 10 D.), soit 1.25 p. 100;

L'hérédité, sur 3,133 sujets, a été trouvée 1,056 fois soit 33,7 p. 100; les 2,077 autres sujets étaient atteints de myopies acquises.

Cette proportion n'a pour base que les réponses des examinés; elle n'a donc qu'une valeur relative.

La moitié seulement des sujets examinés portait des *verres correcteurs*, en général d'un degré inférieur à celui de leur amétropie. La plupart ne portaient qu'un seul pince-nez pour la vision au loin et la vision rapprochée, quel que fût leur degré de myopie.

L'inégalité de la myopie supérieure à la moitié d'une dioptrie, s'est rencontrée dans un grand nombre de cas (40 p. 100).

Digitized by Google

L'astigmatisme régulier de 0.50 dioptries et au-dessus, s'est rencontré dans plus de la moitié des cas. Il paraît augmenter de fréquence avec le degré du vice de réfraction sphérique. Mais, en tout cas, on ne peut conclure de ce fait que la myopie devenant très forte, engendre l'astigmatisme. Encore bien moins, les chiffres de M. Chauvel établissent-ils la théorie de M. Martin de Bordeaux, sur l'astigmatisme cause de la myopie, puisque les myopes ne sont pas tous astigmates.

L'acuité visuelle à distance sans correction est toujours déprimée dans une proportion croissante avec le degré d'amétropie, et il n'est pas rare de trouver de nombreux myopes de 3, 4 ou 5 D. qui ne jouissent plus que de 1/10 de leur acuité.

L'acuité à distance a été aussi mesurée par M. le professeur Chauvel, *avec le trou sténopéique* qui remplit, pour ainsi dire, l'office d'un appareil correcteur en supprimant en grande partie l'influence déprimante du vice de réfraction. Cette épreuve pratiquée sur 7,354 yeux, montre que, même après ce genre de correction, l'acuité visuelle n'est pas toujours ramenée à la normale. Ainsi, un cinquième seulement des myopes de 2 à 3 D. obtiennent, avec le trou sténopéique, une acuité de 2/3, c'est-à-dire une acuité qui peut être considérée comme normale. Donc, les yeux myopes ne sont pas seulement des yeux vicieusement conformés, mais ce sont des yeux qui ne jouissent pas d'une puissance fonctionnelle normale, et dont les membranes et les milieux doivent être altérés dans leur construction, alors même que ces altérations ne sont pas apparentes à l'ophtalmoscope.

L'acuité est toujours bien plus relevée par les *verres sphériques* que par le trou sténopéique, ainsi qu'il ressort des tableaux détaillés établis comparativement. L'acuité est relevée à peu près de 9/10 et l'on rencontre des acuités de 1 et de 2/3 à peu près dans la proportion de 3/4 pour les myopies de 1 à 4 D. et de 1/12 pour celles plus élevées. Les acuités au-dessous de 1/4 (cas d'exemption avec l'ancien règlement) n'existent que dans 1/20 des cas.

L'astigmatisme exerce une influence sensible sur la diminution de l'acuité. Lorsqu'il est léger (de 0.50 à 1 D.), la correction sphérique seule donne encore une acuité assez bonne. M. Chauvel a trouvé que la correction sphérique pouvait exercer une action favorable sur les myopies avec astigmatisme de 1 à 2 D. puis de 2.25 à 3.75 et même de 4 D. Sur un certain nombre de sujets (115 de 2.25 à 3.75 et 105 de 4 D.), la correction sphérique ne produit absolument aucune amélioration de l'acuité. L'influence déprimante de l'astigmatisme sur l'acuité augmente avec le degré de cet astigmatisme, et la correction sphérique devient

Digitized by Google

de plus en plus insuffisante, en proportion de ce degré, pour améliorer l'acuité.

Le staphylôme postérieur a été rencontré à peu près dans la moitié des cas, dans 41.2 p. 100 au premier degré, dans 7.9 p. 100 au deuxième degré et dans 0.8 p. 100 au troisième degré. La progression des lésions choroïdiennes augmente avec le degré de la myopie. Les lésions graves, celles du deuxième ou du troisième degré (selon les dimensions de l'ectasie et selon sa tendance à la progression) sont rares dans les myopies faibles.

Hypermétropie. — Les hypermétropes soumis à l'examen de M. le professeur Chauvel étaient seulement ceux dont l'acuité à distance était défectueuse. 1.716 yeux ont été examinés et la proportion a été : pour les hypermétropies faibles, de 70 p. 100; pour les moyennes, de 16 p. 100, et pour les hypermétropies fortes, de 7.3 p. 100.

La proportion des hypermétropies égales et inégales dans les deux yeux a été trouvée à peu près la même que pour les myopies : 59.4 p. 100 pour les hypermétropies égales dans les deux yeux, et 40.6 p. 100 pour les inégales.

Les trois quarts des hypermétropes ont été trouvés astigmates. La fréquence de l'astigmatisme était indépendante du degré d'hypermétropie; il en était de même de son degré, l'astigmatisme faible ne correspondant pas forcément à l'hypermétropie légère, pas plus que l'hypermétropie forte à l'astigmatisme élevé. Les degrés d'astigmatisme ont été, par ordre de fréquence : de 2 à 4 D. (40.7 p. 100), puis de 1 à 2 D. (35 p. 100), l'astigmatisme très fort (15.60 p. 100), et enfin, le plus faible (10.1 p. 100).

L'acuité visuelle diminue d'une façon progressive avec l'élévation de l'hypermétropie, mais sans observer la gradation régulière observée dans la myopie. L'acuité à distance diminue avec l'astigmatisme, quel que soit le degré de l'hypermétropie, et, dans les fortes hypermétropies, l'acuité à distance reste très défectueuse, quel que soit l'astigmatisme.

La correction sphérique relève toujours l'acuité des hypermétropies de tout degré. Mais elle est inutile à distance pour les jeunes gens de 20 à 30 ans qui n'ont pas une hypermétropie supérieure à 5 ou 6 D., et chez qui l'accommodation suffit pour corriger l'acuité au loin.

Quant à l'amblyopie hypermétropique, son origine reste toujours obscure et ne s'explique ni par le degré de l'hypermétropie, ni par celui de l'astigmatisme, ni par la conformation de l'œil, ni par le strabisme qui, du reste, ne se rencontre que dans la moitié à peu près des amblyopies hypermétropiques.

L'anisométropie (emmétropie d'un œil et myopie ou hypermé-

Digitized by Google

tropie de l'autre; myopie d'un œil et hypermétropie de l'autre; myopie et hypermétropie, avec une différence de réfraction de plus d'une dioptrie) a été rencontrée dans près du quart des sujets examinés.

Astigmatisme. — Dans le plus grand nombre de cas, l'astigmatisme n'existe qu'à l'état de complication de la myopie ou de l'hypermétropie; mais il existe des cas où l'astigmatisme à lui seul est tellement supérieur au degré de l'amétropie sphérique, qu'on peut les dénommer : astigmatismes compliqués de myopie ou d'hypermétropie.

En règle générale, d'après l'examen de 6,096 yeux, atteints d'un astigmatisme régulier de 0.50 D. et au-dessus, on peut dire que les astigmatismes légers sont bien plus communs que les astigmatismes élevés (sur 6,096, on trouve 2,666 yeux astigmates de 0.50 à 1 D.; 1,688 de 1.25 à 2 D.; 813 de 2.25 à 3 D.; 693 de 3.25 à 5 D. et 236 au-dessus de 5 D.).

Les astigmatismes faibles paraissent être surtout le lot de la myopie (sur 100 cas faibles, on compte 60 p. 100 pour la myopie, 20 p. 100 pour l'emmétropie, et 18 p. 100 pour l'hypermétropie). Les degrés élevés d'astigmatisme, au contraire, se rencontrent en plus grand nombre chez les emmétropes et les hypermétropes.

L'astigmatisme irrégulier a été relevé 780 fois, provenant de déformations de la cornée consécutives à des kératites.

Lésions diverses. — Sur les 6,948 examinés, M. le professeur Chauvel a trouvé 158 cas d'affections de la conjonctive et des paupières; 1,169 yeux atteints de lésions cornéennes dont 1,100 avec des leucomes et des taies; 83 cas seulement d'iritis avec ou sans synéchies et dépôts capsulaires; 160 cas d'opacités cristalliniennes congénitales ou traumatiques; 56 d'hyalites ou lésions du corps vitré; 169 d'affections choroïdiennes, dans lesquelles ne comptent pas les atrophies limitées qui constituent le staphylôme postérieur des myopes; 72 de rétinites de diverses natures, dont un certain nombre de décollements; 102 de lésions du nerf optique; 99 de nystagmus; 54 de paralysies musculaires.

Le *strabisme fonctionnel* a été observé dans 432 cas, dont 209 de strabisme convergent et 223 de strabisme divergent. Dans les cas de strabisme convergent, l'hypermétropie tient la première place et compte pour 55.9 p. 100; l'emmétropie, pour 26.3 p. 100; et la myopie, pour 17.7 p. 100. Dans les strabismes divergents, c'est la myopie qui occupe le premier rang et compte pour 52 p. 100; l'emmétropie, pour 28.2 p. 100, et l'hypermétropie, pour 19.2 p. 100 seulement.

Nous avons tenu à donner aux lecteurs du *Recueil* une analyse détaillée de la très intéressante statistique de M. Chauvel. Ils

Digitized by Google

y trouveront des renseignements nombreux, exacts et instructifs, et reposant sur une large et solide base d'observations, sur la fréquence, l'étiologie et les diverses formes des vices de réfraction et notamment de la myopie, le plus important de tous.

Dr Kopff.

Massage dans les maladies des yeux, par le Dr Jocqs. — L'auteur divise le massage oculaire en trois catégories : le massage simple; le massage médicamenteux; le massage traumatique.

1° Le massage simple est employé dans certaines conjonctivites bénignes, dans la maturation artificielle de la cataracte, pour diminuer la difficulté qu'il y a parfois à extraire un cristallin encore transparent en partie, et néanmois trop opaque pour permettre la vision suffisante.

2° Le massage médicamenteux, agit favorablement lorsqu'on introduit entre les paupières un médicament approprié à la lésion que l'on veut combattre : tels sont les collyres instillés sous l'œil et suivis d'une légère friction circulaire sur les paupières. Le médicament agit de la sorte plus rapidement étant mis en contact avec toute la surface de la conjonctive ou de la cornée. Une pommade à l'oxyde jaune, ainsi introduite dans l'œil, suivie du massage, agit d'une manière bien plus efficace dans une kérato-conjonctivite, par exemple, que lorsque le malade se contente de l'introduire simplement dans l'œil; de même, dans la kératite interstitielle, le massage à travers la paupière, au-dessous de laquelle on a introduit de l'oxyde jaune avec de la vaseline, active notablement la guérison en faisant absorber le mercure directement.

3° Le massage traumatique est employé principalement dans les granulations, et c'est le Dr Costomiris, d'Athènes, qui a proposé de les traiter ainsi avec la poudre d'acide borique, en anesthésiant au préalable la conjonctive, au moyen d'un tampon d'ouate hydrophile, imbibé d'une solution de cocaïne et appliqué sur la paupière supérieure renversée; on fait un massage assez rude directement sur la muqueuse malade, à l'aide du doigt et on recommence tous les deux ou trois jours. La réaction est peu forte; on lave la surface saignante avec une faible solution de sublimé et l'œil reste ouvert sans difficulté (*la Pratique médicale.*)

Digitized by Google

SOCIÉTÉ FRANÇAISE D'OPHTALMOLOGIE

CONGRÈS DE 1892

ORDRES DU JOUR DES SÉANCES

1re Séance. — Lundi matin 2 mai.

A 8 HEURES 1/2 PRÉCISES

MM. LES DOCTEURS :

1° **Rapport de M. Dor** (*Lyon*). — **Sur le traitement de la cataracte congénitale.**
2° NUEL (*Liège*). — De quelques troubles cornéens consécutifs à l'extraction de la cataracte.
3° GALEZOWSKI (*Paris*). — D'un nouveau procédé opératoire dans l'extraction des cataractes incomplètes.
4° DE LAPERSONNE (*Lille*). — De l'opportunité de l'intervention dans la cataracte traumatique.
5° AUDIBERT (*Toulouse*). — Procédé nouveau pour l'aspiration en un seul temps des cataractes liquides et demi-molles. Description d'une aiguille kératotome creuse spéciale. Avantages. Observations à l'appui.
6° SUAREZ DE MENDOZA (*Angers*). — Nouveaux faits de suture de la cornée dans l'extraction de la cataracte.
7° TROUSSEAU (*Paris*). — Quelques accidents des opérations secondaires.

2e Séance. — Lundi après-midi.

A 2 HEURES PRÉCISES

MM. LES DOCTEURS :

1° LAGRANGE (*Bordeaux*). — De l'épithélioma de la conjonctive bulbaire et en particulier du limbe scléro-cornéen.
2° ROHMER (*Nancy*). — Un cas de tumeur du nerf optique.
3° TEILLAIS (*Nantes*). — Étiologie lointaine d'une paralysie des muscles de l'œil.
4° LIBBRECHT (*Gand*). — De l'emploi de l'acide borique dans certaines affections oculaires.
5° MOTAIS (*Angers*). — Anatomie chirurgicale de la capsule de Tenon.

Digitized by Google

6° Pétresco (*Bucarest*). — Un cas de blessure de la cornée et de la sclérotique.
7° Gaupillat (*Troyes*). — Vaste blessure de l'œil. — Lavage au sublimé avec 500 grammes d'eau qui sont passés dans le globe. — Suture au catgut. — Conservation d'un globe de volume sensiblement normal. — Observation datant d'un an.
8° Bull (*Paris*). — L'asthénopie.
9° Vacher (*Orléans*). La décentralisation ophtalmologique ou l'ophtalmologie en province
10° Fage (*Amiens*). — Valeurs et indications de l'exentération du globe oculaire.
11° Dracoulidès (*Constantinople*). — Forme tardive de l'ophtalmie sympathique.

3e Séance. — Mardi matin 3 mai.

A 8 HEURES 1/2 PRÉCISES

MM. LES DOCTEURS :

1° **Rapport de M. Armaignac** (*Bordeaux*). — **Sur l'ophtalmoplégie.**
2° Wicherkiewicz (*Posen*). — Sur un traitement opératoire des granulations conjonctivales par des scarifications répétées combinées aux antiseptiques.
3° Abadie (*Paris*). — Traitement chirurgical de la conjonctivite granuleuse.
4° Venneman (*Louvain*). — Les boules hyalines ou *corps colorables* dans le tissu de la conjonctive enflammée.
5° Terson (*Toulouse*). — Un cas de conjonctivite ulcéro-membraneuse bulbaire à la suite de l'influenza.
6° Maklakoff (*Moscou*). — Sur l'ophtalmotonométrie.
7° Javal (*Paris*). — Rétablissement de la vision binoculaire chez les strabiques.
1° Landolt (*Paris*). — Présentation d'un instrument pour contrôler la direction et les mouvements des yeux pendant le travail.

BANQUET MARDI SOIR

A 8 HEURES PRÉCISES

Restaurant MARGUERY, 36, boulevard Bonne-Nouvelle.

PRIX : 15 FRANCS

Digitized by Google

4e Séance. — Mercredi matin 4 mai.

A 8 HEURES 1/2 PRÉCISES

MM. LES DOCTEURS :

1° GAYET (*Lyon*). — Deux tumeurs à marche rapide développées dans l'orbite d'un enfant de quatorze ans.
2° DUFOUR (*Lausanne*). — Sur la perception des couleurs.
3° DE WECKER (*Paris*). — Un point d'histoire de la chirurgie oculaire.
4° MEYER (*Paris*). — Protection des cicatrices vicieuses contre l'infection directe.
5° NICATI (*Marseille*). — Résultats de la sclériritomie en ponction de la chambre antérieure.
6° GILLET DE GRANDMONT (*Paris*). — Nature microbienne des ophtalmies profondes.
7° DIANOUX (*Nantes*). — Les plaies infectantes de l'œil.
8° CHIBRET (*Clermont-Ferrand*). — Du traitement de l'ophtalmitis par le curage de l'œil.
9° ROMIÉE (*Liège*). — Étiologie du nystagmus des houilleurs.

5e Séance. — Mercredi après-midi.

A 2 HEURES PRÉCISES

MM. LES DOCTEURS :

1° WARLOMONT (*Bruges*). — Le traitement de certaines formes d'ulcères de la cornée par le pansement antiseptique à demeure.
2° VIGNES (*Paris*). — Du traitement des ulcères graves de la cornée.
3° BOURGEOIS (*Reims*). — Traitement des ulcères infectieux graves de la cornée.
4° GUIBERT (*La Roche-sur-Yon*). — Réflexions sur la guérison de la conjonctivite blennorrhagique et la guérison de la conjonctivite diphtéritique.
5° TSCHERNING (*Paris*). — *a*, Aberration de sphéricité de l'œil; *b*, Influence de la surface postérieure de la cornée sur la réfraction de l'œil.
6° SULZER (*Genève*). — La correction optique de l'astigmatisme irrégulier, de l'astigmatisme cicatriciel et du kératocone.
7° MARTIN (*Bordeaux*). — Traitement de l'astigmatisme cornéen.
8° ROLLAND (*Toulouse*). — Périmètre cryptomatique et démonstratif. Présentation de l'instrument.

Digitized by Google

9° Ostwalt (*Paris*). — Démonstration de : *a*, Un pupillostatomètre; *b*, Une lunette d'essai.

10° Motais (*Angers*). — *a*, Présentation d'un kystectome; *b*, Présentation d'une règle pour l'écriture des aveugles.

11° Lagrange (*Bordeaux*). — Présentation de préparations histologiques sur un cas de carcinome primitif du corps et des procès ciliaires.

12° Saad Sameh (*Alexandrie*). — Une nouvelle théorie classique de la photoposcopie, terme définitif de l'ancienne kératoscopie du Dr Cuignet, et sa place dans l'ophtalmologie.

EXPOSITION D'INSTRUMENTS D'OPHTALMOLOGIE

DANS LA SALLE DE LA BIBLIOTHÈQUE

6e Séance. — Jeudi matin 5 mai.

A 8 HEURES 1/2 PRÉCISES

et Séance d'affaires.

MM. LES DOCTEURS :

1° Boucheron (*Paris*). — *a*, Deux cas de décollement de la rétine guéris par opération; *b*, Névralgie goutteuse du nerf ophtalmique et des nerfs ciliaires.

2° Chevallereau (*Paris*). — Traitement du décollement de la rétine.

3° Despagnet (*Paris*). — De l'atrophie de papille héréditaire.

4° Duboys de Lavigerie (*Paris*). — Plaques muqueuses de la conjonctive.

5° Kalt (*Paris*). — Deux cas de mort après l'énucléation.

6° Darier (*Paris*). — De certaines formes de choroïdite et de leur traitement par les injections sous-conjonctivales de sublimé.

7° Kœnig (*Paris*). — Troubles oculaires dans la sclérose en plaques.

8° Parent (*Paris*). — *a*, Dioptrique oculaire et œil artificiel; *b*, Skiascopie : théorie et démonstration.

Le Gérant : Félix Alcan.

4448. — L.-Imprimeries réunies, B, rue Mignon, 2. — May et Motteroz, directeurs.

Digitized by Google

ÉTUDES OPHTALMOLOGIQUES

PAR

Le Dr CHAUVEL
Médecin principal, membre de l'Académie de médecine

I. — EPIPHORA ET DACRYOCYSTITE

Sans être très fréquente chez nos soldats, la dacryocystite, simple ou compliquée, n'est pas excessivement rare dans l'armée. Nous en avons relevé 50 cas, en l'espace de *quinze* années, dans le service d'ophtalmologie au Val-de-Grâce. Encore, ce chiffre doit-il-être inférieur à la réalité, nombre de sujets continuant leur service militaire avec un larmoiement prononcé et même avec un catarrhe du sac lacrymal.

Étiologie. — Le lymphatisme n'a pu être mis en cause que chez *dix* sujets. *Cinq* patients incriminaient un traumatisme antérieur, généralement un coup sur la région ; beaucoup invoquaient des ophtalmies, mais sans que nous ayons pu préciser si ces inflammations étaient la cause, ou au contraire la conséquence du trouble de l'excrétion des larmes. Il nous a paru que le coryza, les rhinites, étaient très communs chez nos malades. N'en est-il pas de même chez tous les jeunes gens?

Siège. — L'affection était monolatérale 26 fois, dont 13 à droite et 13 à gauche; chez 24 patients, elle existait des deux côtés en même temps. D'habitude les deux yeux ne sont pas pris à la fois; il y a entre les deux atteintes un intervalle de quelques mois.

Forme.—La dacryocystite suppurée aiguë, l'abcès lacrymal, n'a été observée que dans *six* cas. Bien plus fréquents sont la suppuration chronique du sac notée chez 21 sujets, et le simple larmoiement relevé 25 fois. Nous avons dit plus haut que, cependant, l'épiphora échappait souvent à l'observation dans le milieu militaire.

Digitized by Google

Complications. — Nous signalerons : l'inflammation aiguë de la conjonctive chez 7 malades; 5 fois une fistule cutanée; 4 abcès de voisinage développés sous l'influence de la suppuration du sac. La carie ou la nécrose de l'unguis n'ont été relevées que 3 fois. Enfin, chez nombre de patients, les accidents aigus se renouvelaient à intervalles plus ou moins rapprochés, au point que l'un d'eux présenta *neuf* poussées inflammatoires en l'espace de dix-huit mois.

Sans doute, ces phlogoses se localisent d'ordinaire au voisinage immédiat du sac. Rarement elles s'étendent à la joue, au sourcil, s'accompagnent de phénomènes généraux infectieux. Toutefois, chez un de nos malades, la dacryocystite suppurée fut le point de départ d'un érésipèle de la face et du cuir chevelu qui se termina par la mort. Bien que nous n'ayons pas eu à déplorer d'autres accidents graves, ce seul fait suffit à montrer que l'antisepsie doit être rigoureusement appliquée dans le traitement de ces affections.

Acuité visuelle. — Chez 40 sujets, l'acuité visuelle fut notée. Elle était : normale chez 20, de *un demi* chez 10, de *un tiers* chez 6, enfin 4 fois elle s'abaissait à *un quart* et au-dessous, mais il existait chez ces patients un astigmatisme notable de l'œil du côté malade.

Ces chiffres montrent que le larmoiement n'influe pas sur la vision d'une façon aussi préjudiciable qu'on aurait pu le supposer *a priori*, puisque la moitié de nos malades jouissaient d'une vue parfaite, et que, chez les autres, l'affaiblissement n'était notable que chez *dix*, et s'expliquait chez *trois* par une amétropie.

Durée. — La chronicité connue des affections des voies lacrymales est démontrée une fois de plus par nos relevés. *Trois* fois seulement sur 49 cas, la maladie remontait à moins d'un mois au moment de l'entrée à l'hôpital. *Sept* fois elle datait de 1 à 3 mois; *quatre* fois de 3 à 6 mois; *cinq* fois de 6 mois à 1 an. Chez *trente* patients les accidents remontaient au delà d'une année, et *dix-sept* reportaient à l'enfance ou à plus de 5 ans le début de leur larmoiement. Certains prétendaient être *pleureurs* depuis leur naissance, mais le fait,

Digitized by Google

s'il n'est pas contestable, n'était pas péremptoirement démontré.

Traitement. — Un assez grand nombre, le plus grand nombre de nos malades, bien que leur affection fût très antérieure à leur entrée dans l'armée, n'avaient jamais suivi de traitement. Pour un cultivateur, en effet; pour un ouvrier, un certain degré de larmoiement n'apporte pas au travail une gêne considérable. C'est dans les exercices militaires, dans le tir à la cible, que l'écoulement des larmes accru par l'action de l'air, du vent, du soleil, de la poussière, se montre véritablement pénible, incommode, et que l'homme va consulter le médecin de son régiment. La dacryocystite suppurée chronique, même sans complication de fistule, serait, en effet, une cause d'exemption. Il est probable qu'elle passe souvent méconnue au conseil de revision. Il est certain aussi que fréquemment, il n'existe à ce moment que de l'épiphora, sans suppuration du sac et surtout sans tumeur.

Au régiment, nombre de médecins pratiquent la division des conduits lacrymaux et le cathétérisme du canal nasal. Ils n'envoient leurs malades à l'hôpital que si l'affection se prolonge, si elle se complique de poussées aiguës et paraît difficilement curable. 18 patients nous sont arrivés avant toute intervention chirurgicale; *onze* fois une injection d'eau boriquée a montré la perméabilité du canal nasal.

Le traitement généralement suivi par nos collègues et que nous avons continué, consistait dans l'ouverture de l'un des canaux lacrymaux et dans le cathétérisme dilatateur du canal nasal, avec les sondes de Bowmann. *Trente-huit fois* l'incision a porté sur le conduit lacrymal inférieur, *six* fois sur le supérieur, *une* fois sur les deux conduits.

Au début, nous avions pour règle de diviser toute la longueur du conduit, d'ouvrir vers la face interne de la paupière, du côté du globe, une gouttière qui ne se terminait que dans le sac lacrymal. Plus tard, ayant remarqué que cette longue section ne présentait aucune utilité, nous nous sommes restreint à un débridement de 2 à 3 millimètres au plus, afin de permettre l'introduction des plus grosses bou-

Digitized by Google

gies métalliques. Nous avons bien vite constaté que le cathétérisme du canal nasal restait tout aussi facile avec cette division plus parcimonieuse.

C'est avec le petit couteau de Weber que nous avons pratiqué la section de la paupière, bien que cet instrument ne soit pas toujours d'un usage satisfaisant. Il nous est arrivé 5 fois d'être forcé de compléter l'incision, la partie interne du conduit ayant échappé, lors de la première opération, à l'action du tranchant, soit que le bouton du bistouri ait buté contre un repli de la muqueuse au lieu d'arriver contre la paroi interne du sac, soit qu'en relevant le manche les tissus n'aient pas été assez tendus pour se laisser diviser.

En règle générale, l'incision pratiquée, une compresse boriquée était appliquée sur la région. L'introduction d'une sonde n'était tentée qu'au troisième jour, l'intervention se bornant jusqu'alors à écarter doucement les lèvres de la plaie pour en prévenir la réunion. Le troisième jour nous tentions de passer le n° 3 de Bowmann, rejetant de parti pris l'emploi des n°s 1 et 2 dont la minceur expose à léser la muqueuse.

Avec de la patience, il est rare qu'on ne parvienne pas ainsi à introduire un cathéter sans produire l'écoulement de sang, les douleurs, qui suivent presque toujours le passage de force de la bougie métallique, immédiatement après la section du canal lacrymal. Nous sommes ainsi arrivés à introduire le n° 3 seul dans *sept* cas. *Treize* fois nous avons pu arriver au n° 4; *onze* fois jusqu'au n° 5; enfin, dans *six* cas, le n° 6 a complété la dilatation.

Le cathétérisme était pratiqué soit tous les 2 ou 3 jours seulement, soit, et le plus souvent, chaque matin, au moment de la visite. Nous trouvons dans nos relevés que l'introduction des bougies a été faite : pendant 10 à 20 jours *six* fois; de 20 à 30 jours, *trois* fois; de 1 à 2 mois chez *quatorze* sujets; de 2 à 6 mois chez *cinq* sujets; enfin *sept* fois pendant plus de 6 mois, le traitement étant continué à la caserne après la sortie de l'hôpital.

A la dilatation du canal nasal nous adjoignions souvent

Digitized by Google

les injections d'une solution astringente ou légèrement caustique : sulfate de zinc, nitrate d'argent, chlorure de zinc, dans les voies lacrymales, injection pratiquée avec une sonde de Bowmann n° 3, de façon à agir sur toute l'étendue de la muqueuse.

Tel a été le traitement habituellement suivi, laissant de côté les interventions spéciales nécessitées par les complications. Quels en ont été les résultats? Nous devons avouer qu'ils n'ont pas répondu à nos efforts. *Huit* succès, *dix-huit* améliorations, *vingt-trois* échecs, ainsi se chiffrent les suites d'un traitement, souvent très long et toujours régulièrement suivi, puisque nous avions les malades dans nos salles.

Dans les cas aigus, le succès est en quelque sorte la règle; dans les suppurations chroniques on obtient souvent la diminution de la purulence, parfois sa disparition, mais le larmoiement résiste à la dilatation large des voies. Malgré le passage aisé des bougies n°s 4, 5, 6, de Bowmann, les larmes continuent de s'écouler sur la joue. Il semble que ce n'est pas l'excrétion seule qui est en jeu, il semble que la sécrétion est plus abondante, plus copieuse que dans l'état normal.

Les tentatives d'ablation des glandes lacrymales palpébrale et orbitaire, dirigées dans ces dernières années contre l'épiphora rebelle, montrent que le rétrécissement, la coarctation des voies d'excrétion, n'est pas actuellement tenue pour la cause presque unique du larmoiement invétéré. Il nous a semblé qu'il n'était pas sans utilité de faire connaître le peu de succès que nous avait donné la dilatation lente et progressive du canal nasal, car ce mode de traitement est, jusqu'ici, celui qui paraît encore réunir le plus d'adhérents.

CHAUVEL.

Digitized by Google

DE LA SPHINCTÉROTOMIE

AVEC INCISION SEMI-ELLIPTIQUE DE LA CORNÉE

DANS L'EXTRACTION DES CATARACTES INCOMPLÈTES

PAR

Le Dr GALEZOWSKI

(MÉMOIRE LU AU CONGRÈS D'OPHTALMOLOGIE A PARIS, LE 2 MAI 1892)

Il serait inutile de m'étendre sur la nécessité dans laquelle nous nous trouvons quelquefois de pratiquer l'extraction des cataractes incomplètes sans attendre leur évolution naturelle et leur maturité. Tantôt ce sont les malades eux-mêmes qui nous le demandent, n'ayant qu'une vue imparfaite, qui leur permet à peine de se conduire seuls, mais en les exposant à une très grande fatigue pour le travail. Tantôt, c'est nous-même qui croyons indispensable de ne pas faire attendre indéfiniment le rétablissement de la vision par l'opération, et jugeons qu'il y a tout avantage pour le malade de se faire opérer d'une cataracte sans attendre l'époque réglementaire.

Ces cataractes incomplètes sont de deux sortes : les unes, corticales, striées, opaques, surtout dans le segment postérieur, et qui conservent leur transparence dans les couches corticales antérieures, ainsi que dans le noyau. D'autres, au contraire, sont anciennes, incomplètes, avec capsule en partie opaque, et stationnaires.

Dans l'un et l'autre cas on a affaire à une lentille volumineuse, qui se désagrège difficilement au moment où elle doit s'engager dans la plaie. Elle presse sur l'iris, contusionne sa surface postérieure, et entraîne avec elle une partie de la couche pigmentaire. C'est à cette contusion et à ce froissement de la paroi postérieure de l'iris que j'ai cru pouvoir attribuer les phénomènes d'iritis développés dans les premiers cinq à

Digitized by Google

six jours après l'opération, entraînant, dans les cas même favorables, l'adhérence de l'iris avec la capsule, et occasionnant des cataractes secondaires.

C'est pour obvier à ces accidents que j'ai cru pouvoir introduire une légère modification à mon procédé opératoire, en cherchant à agrandir le champ pupillaire et faisant rompre les contractions du sphincter pupillaire. J'ai cru donc avantageux d'ajouter à mon procédé opératoire d'extraction à lambeau semi-elliptique la *sphinctérotomie*. Par ce moyen, j'évite la contusion de l'iris et le traumatisme. Une simple section du sphincter pupillaire est tellement insignifiante

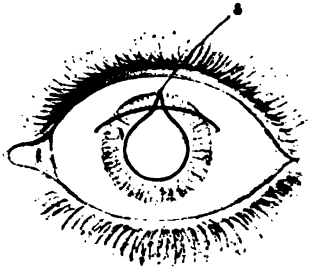

Fig. 1.

quelle ne donne presque pas de sang et facilite d'une manière considérable la sortie de la masse cristallinienne (Voy. fig. 1).

J'ai essayé, avant d'avoir recours à une simple sphinctérotomie, de pratiquer une petite iridectomie ne dépassant pas le sphincter pupillaire, mais je dois avouer que par ce moyen je n'ai pas constaté des résultats aussi satisfaisants que par une simple sphinctérotomie. L'hémorragie qui s'ensuit rend l'opération plus longue, exige une introduction de la curette trop fréquente dans la chambre antérieure, et expose par cela même à une nouvelle irritation de la plaie cornéenne.

Pour que ce procédé donne des résultats tout à fait satisfaisants, il faut se conformer à certaines règles opératoires, que je considère comme indispensables à la marche régulière et au succès de l'opération. Qu'il me soit permis d'attirer

Digitized by Google

votre attention, messieurs, sur quelques points importants se rapportant à la manœuvre opératoire elle-même.

Dix ans se sont écoulés depuis que j'ai eu l'idée, j'ai cru

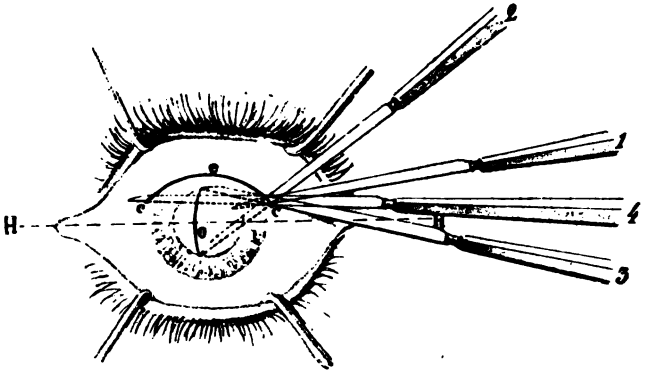

Fig. 2.

utile, en démontrant les inconvénients de la méthode d'extraction des cataractes à incision périphérique avec iridectomie, de revenir à la méthode française d'extraction sans iridectomie. C'est en effet en 1883 que j'ai lu mon travail à ce sujet à la Société de chirurgie, et je suis heureux de reconnaître ici que, grâce au rapport remarquable d'un de nos éminents chirurgiens de Paris, M. le professeur Terrier,

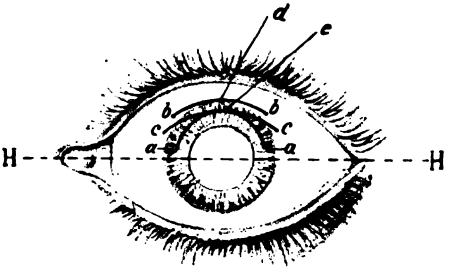

Fig. 3.

ma méthode a été acceptée par les chirurgiens de tous les pays. J'ai eu la satisfaction de voir venir assister à mes opérations les savants confrères d'Europe et d'Amérique, qui

Digitized by Google

ont adopté depuis ma méthode en reléguant au second plan la méthode de de Graefe.

Les figures schématiques ci-jointes (fig. 2 et 3) montrent exactement les différentes positions du couteau depuis la ponction et la contre-ponction jusqu'à la terminaison du lambeau semi-elliptique. Notre lambeau *c*, *e*, *c* (fig. 2) occupe une position intermédiaire, entre le lambeau de de Graefe *b*, *b* et celui de Daviel *a*, *e*, *a*, de sorte que la ponction et la contre-ponction se trouvent sur le bord sclérotical, tandis que le sommet de mon lambeau ne dépasse pas le sommet *e* du lambeau de Daviel.

Les avantages, en effet, de l'extraction simple sans iridectomie, sont immenses, quand on se conforme, bien entendu, aux principes que j'ai posés dès le début comme essentiels dans cette opération. Il faut,

1° Que la plaie cornéenne ait une forme semi-elliptique;

2° Que la ponction et la contre-ponction soient placées dans le limbe scléro-cornéen;

3° Le sommet du lambeau ne doit jamais être porté plus haut qu'à 2 ou 3 millimètres au-dessous du bord supérieur de la cornée;

4° Il faut que l'expulsion du cristallin se fasse sans blépharostat, et que les paupières ne soient écartées pendant la sortie du cristallin qu'avec les doigts du chirurgien lui-même.

Les résultats de cette méthode sont bien supérieurs à tout ce qu'on a pu faire jusqu'à présent. Vous pouvez en juger vous-mêmes, messieurs, par la statistique de ces dix dernières années, que je rapporte ici :

Cataractes opérées à ma clinique depuis le 22 août 1882 jusqu'aujourd'hui, 2 mai 1892.

Nombre des cataractes opérées	1.805
Hommes, 1079 ; femmes, 726	
Extraction par mon procédé, lambeau semi-elliptique sans iridectomie	1.490
Extraction avec iridectomie	241
Iritis consécutive	40
Hernie de l'iris	15

Digitized by Google

Phlegmon	18
Cataracte secondaire, ayant nécessité une discision	364
Irido-choroïdite consécutive	23

Que résulte-t-il de cette statistique? C'est que le succès satisfaisant que l'on obtient par ce procédé constitue la règle, puisqu'il était égal à 95 p. 100 dans 1,490 cas sur 1,805. Mais l'avantage le plus important, que je crois de mon devoir de revendiquer pour mon procédé, est celui que la plaie étant éloignée du bord scléro-cornéen, met l'œil à l'abri de prolapsus du corps vitré, contrairement à ce qui existe dans d'autres procédés, et notamment dans ceux où la plaie est trop périphérique.

La hernie de l'iris n'est pas à craindre, elle n'a été observée chez mes malades que 15 fois sur 1,805 et le plus souvent après des imprudences des malades, des coups, des contusions reçus après l'opération. Néanmoins, elle est excessivement rare comme vous voyez par les chiffres indiqués plus haut.

Je tiens plus particulièrement aujourd'hui, en proposant ma nouvelle modification de l'opération de la cataracte, à prévenir d'iritis et d'irido-choroïdites consécutives à mon procédé opératoire, et les cataractes secondaires qui en découlent. Or, ces accidents, je ne les ai vus se produire que dans les quatre circonstances suivantes : *a*. Chez les syphilitiques; *b*. Dans les cataractes glycosuriques; *c*. Lorsqu'il se produit un retard trop grand dans la cicatrisation de la plaie; *d*. Dans l'extraction des cataractes incomplètes.

a. Il est de notre devoir d'examiner avec le plus grand soin la santé générale des individus qui doivent subir l'opération de la cataracte, rechercher les antécédents syphilitiques et les soumettre à un traitement spécifique plus ou moins long, selon le cas donné avant de pratiquer l'opération. Mais il y a des malades qui n'avouent pas leur mal ancien, ou qui se croient guéris. On voit cependant surgir, dans la période de cicatrisation de la plaie cornéenne, des accidents que rien ne peut expliquer, et parmi ces derniers il faut placer le retard dans la réunion de la plaie cornéenne.

Deux cas de ce genre, jusqu'à présent, se sont présentés à

Digitized by Google

mon observation. Un malade que j'ai opéré en septembre dernier pour une cataracte de l'œil droit, présenta ce phénomène particulier que, pendant onze jours consécutifs, la cicatrisation ne se faisait pas, les bords de la plaie restaient constamment en coaptation, le malade ne souffrait pas, l'œil n'était pas rouge, mais la chambre antérieure ne se rétablissait pas. Cherchant dans les antécédents de l'individu la cause de cet accident, j'ai trouvé qu'il était sous le coup d'accidents syphilitiques tertiaires, et entre autres, j'ai découvert sur sa langue un ulcère gommé syphilitique, dont il souffrait depuis plus de quatre mois et qu'il attribuait à une irritation provoquée par une dent cariée. J'ai soumis immédiatement le malade au traitement général par les frictions mercurielles à la dose de 2 grammes par jour, et au bout d'un mois j'ai pu constater une cicatrisation complète de la plaie. La pupille était dans sa partie inférieure légèrement adhérente à la capsule, mais le reste du champ pupillaire était libre et la vision rétablie.

Un autre cas non moins intéressant du retard de la cicatrisation de la plaie cornéenne, s'est présenté à mon observation cette année-ci, chez une de mes opérées de la clinique. Il s'agissait d'une extraction de la cataracte que j'ai pratiquée par mon procédé à lambeau semi-elliptique et sans excision ni incision du sphincter pupillaire. L'opération a été exécutée régulièrement, et pendant dix-huit jours la plaie ne se cicatrisait pas. Il n'y avait point d'inflammation apparente, la malade ne souffrait pas, mais lorsqu'on enlevait la bande et en examinant la plaie, on voyait l'humeur aqueuse s'écouler de la chambre antérieure, et les bords de la plaie cornéenne chevauchaient visiblement entre eux.

Il m'était impossible de retrouver la cause de cet accident; rien, ni dans la santé générale, ni dans l'état du globe oculaire lui-même n'en donnait d'explication. Néanmoins, comme la pupille restait trop contractée, j'ai prescrit l'atropine. Ce n'est que le dix-neuvième jour après l'opération que l'œil a guéri, en laissant un rétrécissement de la pupille avec des adhérences capsulo-lenticulaires et par conséquent une cataracte secondaire.

Digitized by Google

Incontestablement, il doit y avoir eu là une cause générale, constitutionnelle, mais quelle est cette cause? Est-ce que c'est une syphilis méconnue. S'agit-il chez ma malade d'une iritis arthritique goutteuse, la malade déclarait avoir été sujette aux douleurs rhumatismales des articulations? La question pour le moment est difficile à résoudre, mais ce qui est certain, c'est que dans les deux cas ci-dessus, la cicatrisation s'est faite complètement et avec la conservation de la transparence de la cornée, mais avec des accidents d'iritis latente suivie d'une cataracte secondaire.

b. Les cataractes secondaires sont souvent produites par une iritis post-opératoire, chez les glycosuriques. Je suis loin de prétendre que le diabète soit une contre-indication pour l'extraction de la cataracte. Tout au contraire, messieurs, si je consulte mes registres, je vois que dans plus de moitié des cas de mes opérés diabétiques, j'ai obtenu l'acuité visuelle de 1 p. 100 sans la moindre trace d'inflammation de l'iris. Mais dans quelques cas, l'iritis qui suivit l'extraction ne pouvait être rapportée à une autre cause qu'à la glycose, c'est pourquoi il est bon qu'on soumette ces malades avant l'opération à un régime approprié et rien de plus. Il importe beaucoup de pratiquer la sphinctérotomie, toutes les fois que la cataracte présentera quelques difficultés pour sortir. Cette sphinctérotomie pourra être pratiquée aussi bien avant l'expulsion du cristallin, ou bien immédiatement après, si on s'aperçoit que l'iris a été trop froissé, contusionné par la cataracte à sa sortie.

c. C'est dans les cataractes incomplètes de toutes formes et de toute nature, et même dans les cataractes subluxées, que la sphinctérotomie faite avant l'expulsion du cristallin sera très avantageuse; elle facilitera ce temps d'opération et préviendra les iritis et les irido-choroïdites.

Pour me résumer, je dirai que c'est par mon nouveau procédé que j'ai obtenu dans ces derniers temps un succès complet avec l'acuité normale dans les cas suivants, comme peuvent l'attester mes chefs de clinique, ici présents, Wuillomenet et Kopff, et mes éminents confrères les Drs Koenig,

Digitized by Google

Billot, Christoff, Antonelli et March, qui me font l'honneur de m'assister dans mes opérations.

1° Dans l'extraction d'une cataracte ancienne datant de plus de quinze ans, dont une partie des couches corticales restait transparente, mais dont le cristallin était consistant, volumineux et avait de la peine à sortir à travers la pupille contractée, la sphinctérotomie a facilité immédiatement l'opération, et la guérison a eu lieu sans iritis.

2° Dans une cataracte demi-molle, très volumineuse, ayant projeté fortement l'iris en avant et amené une diminution de la chambre antérieure, la sphinctérotomie a facilité d'une manière extraordinaire la sortie du cristallin et la guérison de l'œil a eu lieu sans aucune complication.

3° Dans un cas d'une cataracte subluxée, où il y avait à craindre des accidents graves pendant l'expulsion du cristallin, ce temps de l'opération s'est fait très facilement, le cristallin est sorti avec sa capsule, et il n'y a eu que très peu de corps vitré, la réunion par première intention de la plaie cornéenne ne s'est pas fait attendre, et déjà au bout de huit jours de l'opération l'œil a pu être considéré comme guéri. La sphinctérotomie, dans ce dernier cas, a facilité d'une manière considérable la sortie du cristallin avec sa capsule, que je n'ai pas eu à saisir avec une pince capsulaire, ni incisé avec.

Dr GALEZOWSKI.

DE LA CONSERVATION DU GLOBE OCULAIRE

DANS L'ABLATION DES TUMEURS DU NERF OPTIQUE

DESCRIPTION D'UN PROCÉDÉ NOUVEAU[1]

PAR

Le Dr Félix LAGRANGE (de Bordeaux).

Les tumeurs du nerf optique ont déjà été l'objet d'un assez grand nombre de publications d'ensemble parmi lesquelles

1. Mémoire communiqué au Congrès français de chirurgie, le 18 avril 1892.

Digitized by Google

il convient de citer surtout la thèse de notre ami Jocqs[1], l'article que leur a consacré de Wecker dans son traité classique et la thèse récente de notre élève le Dr Roudié[2].

On trouve dans ces monographies le texte *in extenso* de toutes les observations publiées et la substance d'une étude complète sur ces lésions rares mais assez graves pour mériter une attention toute spéciale.

L'intérêt et la rareté des tumeurs du nerf optique excuseront peut-être l'importance donnée ici à l'observation suivante qui nous est personnelle.

Observation.

M..., Jean, âgé de 13 ans, entre le 18 août, à l'hôpital des Enfants, salle 11, pour une affection dont l'histoire est la suivante :

Il y a environ *trois mois*, les parents constatèrent que cet enfant était atteint d'exophtalmie. Jusque-là aucun accident n'avait attiré leur attention. L'enfant n'avait ressenti aucune gêne, aucune douleur dans la région orbitaire gauche, siège de l'affection. La vue avait dès ce moment complètement disparu, sans que le malade se fût en rien aperçu de sa disparition.

A dater de cette époque, l'exophtalmie augmente progressivement, lentement, sans accidents d'aucune sorte.

Rien dans les antécédents héréditaires de ce malade, ni dans les antécédents personnels ne mérite d'être retenu, à l'exception d'un traumatisme assez violent dont le sujet aurait été victime il y a deux ou trois ans. Le coup avait porté sur la région temporale gauche; il en était résulté une abondante ecchymose, mais la vision ne fut à ce moment aucunement altérée. Longtemps après ce traumatisme, la vue était encore parfaite, au moins au dire du petit malade, dont les affirmations pourraient être contestées à cause de son jeune âge et de l'éloignement de ses souvenirs.

1. Jocqs, *Thèse de Paris*, 1887.
2. Roudié, *Thèse de Bordeaux*, 1892.

Digitized by Google

Quoi qu'il en soit de l'influence réelle ou non du traumatisme sur l'évolution de l'affection, au moment de son entrée à l'hôpital le malade présente l'état suivant :

Il y a une exophtalmie très accusée de l'œil gauche. Les paupières, surtout la paupière supérieure, sont tendues; mais elles suffisent néanmoins à faire une occlusion complète au gré du malade. Les milieux oculaires paraissent sains; il n'y a pas d'injection des membranes; pas de troubles circulatoires, seule la chambre antérieure semble un peu diminuée dans sa profondeur. La pupille réagit sous l'influence de la lumière. Au toucher, la consistance du globe est normale.

Les culs-de-sac conjonctivaux sont libres et normaux; il n'y a aucune saillie péri-oculaire. La rotation du globe oculaire se fait très bien en bas, en dehors et en dedans; elle est seulement un peu limitée en haut.

La vision est complètement supprimée; le malade n'a même pas la perception lumineuse; il n'y a pas de phosphènes. L'examen ophtalmoscopique révèle l'intégrité des milieux transparents, et la présence d'hémorragies rétiniennes profuses voilant presque complètement la papille.

D'autre part, il n'y a dans le pharynx aucune tumeur; les fosses nasales sont libres; la cavité orbitaire elle-même, autant qu'on peut en explorer le contenu par le toucher, ne révèle la présence d'aucune tumeur. Le squelette de la région est intact dans toute son étendue.

La disparition totale de la vision avant tout autre phénomène, la direction postéro-antérieure dans laquelle l'œil a été chassé, la conservation du jeu de tous les muscles, l'absence de douleurs, l'aspect de la rétine nous conduisent au diagnostic de tumeur primitive du nerf optique.

L'intervention chirurgicale étant très indiquée, nous pratiquons, quelques jours après l'entrée du malade dans notre service, l'opération suivante :

Après avoir chloroformé le patient et lavé la région au savon d'abord, puis au sublimé, une incision allant de la commissure externe de l'œil jusqu'au bord externe de la cavité orbitaire est pratiquée. Cette incision curviligne est

Digitized by Google

ensuite prolongée le long de l'arcade sourcilière dans son tiers externe. La glande lacrymale se présente, elle est extirpée. Le muscle droit externe est sectionné.

Le doigt indicateur introduit dans l'orbite par cette large brèche, perçoit alors très bien une tumeur occupant la place du nerf optique, commençant immédiatement en arrière du globe oculaire et se dirigeant, en diminuant de volume, vers le trou optique. Cette tumeur à grosse extrémité antérieure, à sommet postérieur, a le volume et la forme arrondie d'une grosse olive.

La sonde cannelée suffit aisément à libérer cette tumeur des organes environnants qui en sont bien distincts, et nous l'avons bientôt tout entière sous le doigt, sinon sous les yeux. Pour l'extirper commodément nous prenons une aiguille de Cooper, armée d'un double fil de soie, et nous enserrons le néoplasme dans une anse de fil, comme on le ferait d'une artère destinée à être liée. Les deux bouts du fil sortent ainsi en dehors de l'orbite après avoir passé du côté interne de la tumeur.

Cela fait, une pince à forcipressure à mors longs est placée au sommet de l'orbite, sur le nerf optique, à son entrée dans la cavité orbitaire. Elle serre ainsi ce qu'on peut considérer comme le pédicule du néoplasme à extirper. Un coup de ciseaux détache ce pédicule, et il suffit alors de tirer sur l'anse du fil pour faire basculer l'œil, amener en avant le nerf optique pendant que la cornée regarde successivement en dedans et en arrière.

La masse morbide est ainsi conduite complètement en dehors de la cavité orbitaire. On reconnaît qu'elle intéresse la presque totalité du nerf optique. Un sillon étroit la sépare de la sclérotique qui est saine dans toutes ses parties, du moins autant que la vue et le toucher permettent de l'apprécier.

Un coup de ciseaux détache le néoplasme au ras de l'œil. Celui-ci peut être ensuite retourné de nouveau, et remis à sa place ordinaire, sous sa conjonctive normale, incisée seulement à la partie externe.

Digitized by Google

Enfin pour terminer l'ablation du nerf optique, un autre coup de ciseaux portant un peu plus en arrière, plus loin que le premier, détache encore un fragment du nerf resté au sommet de l'orbite.

La pince à forcipressure enlevée, nous n'avons aucune peine à assurer l'hémostase. Toutes ces manœuvres ont été faites sans grande effusion de sang, probablement sans intéresser l'artère ophtalmique dont nous nous attendions à faire la ligature.

L'asepsie la plus grande a présidé à l'opération : un lavage attentif est fait avec de la liqueur de van Swieten, mélangée par moitié avec de l'eau chaude, une insufflation de poudre d'iodoforme est pratiquée dans la cavité orbitaire. Une bande de gaze iodoformée, placée dans l'orbite, sort au niveau de l'incision conjonctivale afin de conduire au dehors les liquides qui pourraient, les jours suivants, encombrer le champ opératoire.

Enfin la peau est exactement suturée, et le tout recouvert d'un pansement à la gaze iodoformée et à la ouate.

Les suites de cette opération ont été aussi simples et aussi bénignes que possible.

Il n'y a eu dans la région orbitaire qu'un peu de gonflement. Le douzième jour, les points de suture sont enlevés; la gaze iodoformée avait été retirée de la cavité orbitaire le quatrième jour. Le globe oculaire a subi des troubles trophiques très marqués; la cornée s'est infiltrée, la conjonctive injectée, le tonus est rapidement tombé à T — 2. Un instant, nous avons craint la fonte du globe par perforation de la cornée; mais, vers le 12 juin, la nutrition normale a repris le dessus.

Aujourd'hui, six semaines après l'opération, le globe est diminué de volume, la cornée a perdu un peu de sa transparence, mais en somme l'œil vit et, tel qu'il est, cache l'effroyable difformité qui résulte de l'évidement complet de l'orbite, évidement nécessaire avec tout autre procédé opératoire que celui qui a été mis en œuvre.

Toutefois, il convient de remarquer que la chute de la paupière supérieure et le strabisme interne, consécutifs à la sec-

Digitized by Google

tion du droit externe, compliquent fâcheusement ce résultat opératoire. Nous regrettons de ne pas avoir évité le strabisme par la suture du droit externe détaché pendant l'opération. Quant au ptosis, peut-être était-il possible aussi de l'éviter en ménageant davantage le releveur et le filet nerveux moteur. Dans tous les cas, il serait facile, dès aujourd'hui, de remédier à ces désordres par des opérations appropriées.

Les nouvelles que nous avons récemment reçues (janvier 1892) de ce petit malade nous ont appris que l'état de l'œil s'améliorait, que la cornée prend plus de transparence. Le ptosis tend aussi à guérir spontanément. L'état général est toujours très bon. Il n'y a donc aucune menace de récidive cinq mois après l'opération.

Etude anatomique de la tumeur. — La tumeur présente la forme d'une volumineuse amande ou mieux d'une petite poire, car l'une de ses extrémités, l'extrémité antérieure, est renflée en massue, tandis que l'extrémité postérieure est effilée de façon à ne présenter que le volume normal du nerf optique.

Sa surface est lisse, régulièrement entourée d'une capsule fibreuse bien unie, à la façon d'une membrane enveloppante. Avec les pinces on peut soulever cette membrane et la déchirer à volonté; au-dessous apparaît la substance même du néoplasme dont la couleur est d'un rose pâle semé de parties brunes.

Pendant l'opération, cette tumeur a dû être sectionnée, la surface de la section est assez irrégulière à cause même de la mollesse du tissu qui se soulève à certains endroits sous l'influence des malaxations multiples qu'a dû subir cette pièce pathologique.

Les rapports de cette tumeur avec les éléments normaux contenus dans l'orbite sont faciles à déterminer. Tout d'abord, il est évident qu'elle s'est développée aux dépens du nerf optique; elle n'est en somme que le nerf optique lui-même très altéré, très augmenté de volume; sa partie postérieure se continue avec ce nerf, c'est-à-dire que, dès son entrée dans l'orbite, le nerf optique va se perdre dans la masse néoplasique.

Digitized by Google

L'œil est placé contre la partie antérieure, mais il n'y a, entre la sclérotique et le néoplasme, que des points de contact; la membrane fibreuse a transmis aux milieux de l'œil la pression antéro-postérieure qu'elle subissait, sans se laisser pénétrer par des éléments morbides. D'ailleurs dans les points où elle est en contact avec la sclérotique, le néoplasme est, comme partout ailleurs, recouvert par la tunique fibreuse dont nous avons parlé. Cette tunique ne manque qu'en deux endroits : en arrière, dans le point où pénètre le nerf optique, et en avant, au niveau de l'orifice d'entrée du nerf optique dans l'œil.

Le ganglion ophtalmique, les nerfs sensitifs et les nerfs moteurs n'avaient évidemment que des rapports de voisinage.

Il en était de même pour les muscles et le tissu cellulaire normal de la région.

Examen histologique. — Les coupes faites au microtome mécanique, après durcissement et montage dans la celloïdine, ont été pratiquées transversalement, perpendiculairement à l'axe du néoplasme qui est aussi l'axe du nerf optique.

Elles sont remarquables par leur uniformité; on y rencontre :

A. Une tunique enveloppante d'une épaisseur variable, plus ou moins envahie par le néoplasme.

B. Un tissu pathologique ne laissant rien voir du tissu nerveux préexistant.

C. Quelques cavités dues à la fonte muqueuse de ce tissu.

Dans le tissu lui-même le microscope fait reconnaître les éléments suivants :

1° Des filaments ténus, fibrillaires, fibres conjonctives adultes;

2° Des corps muqueux très nombreux;

3° Des cellules anastomosées entre elles par des fibrilles formant un réticulum muqueux, comme dans la gélatine de Warthon;

4° Des cellules embryonnaires à un ou plusieurs noyaux, quelques rares cellules géantes à myéloplaxes; nous n'en avons nettement reconnu que deux;

Digitized by Google

5° Des éléments fasciculés abondants, surtout à la périphérie;

6° Des fibrilles irrégulièrement gonflées, moniliformes, qui ressemblent un peu à des éléments nerveux en dégénérescence granulo-graisseuse. La réaction de l'acide osmique a montré que ce n'était là qu'une apparence. Ce sont des éléments conjonctifs en voie de dégénérescence muqueuse;

7° Quelques corps réfringents, coupe probablement d'une travée fibreuse épaissie, ou d'un vaisseau oblitéré;

8° Des vaisseaux. Sur toutes les coupes, on distingue, presque au centre, un très gros vaisseau à parois épaisses qui pourrait être la veine centrale de la rétine. Immédiatement à côté de ce vaisseau, on ne trouve rien que le tissu pathologique, ici décrit, mais à une faible distance existe un vaisseau d'un calibre beaucoup plus petit que le précédent. Il n'est pas impossible que ce soit l'artère centrale; mais, sur ce point, on ne saurait être affirmatif.

Telles sont les diverses parties qui constituent ce néoplasme; voyons maintenant comment elles sont groupées et quelles sont leurs proportions respectives. Nous avons sous les yeux douze coupes faites à des endroits différents; elles sont presque complètement semblables les unes aux autres et ne nous donnent que l'embarras du choix.

Voici quelle est la disposition générale des diverses parties que nous connaissons déjà.

Une zone fibreuse limite la tumeur sur tout son pourtour; les faisceaux les plus internes se laissent infiltrer, dans une faible mesure, par des éléments embryonnaires, mais il y a surtout sur la limite externe une bande fibreuse intacte contenant le néoplasme.

En dedans de cette enveloppe fibreuse se trouvent des éléments conjonctifs tassés les uns contre les autres, sans mélange de tissu muqueux, ayant au contraire une tendance à se disposer en faisceaux.

A mesure qu'on s'approche du centre apparaissent deux choses, le tissu myxomateux, et des cavités petites, mais assez nombreuses.

Digitized by Google

Le tissu myxomateux est caractérisé par des cellules conjonctives réunies entre elles par des fibrilles, et contenues dans une masse uniforme qu'on ne peut mieux comparer qu'à la gélatine de Warthon. Outre les fibrilles qui réunissent les cellules, il en est d'autres qui courent entre ces éléments, s'anastomosent avec les cellules voisines et forment un véritable réticulum.

Il est possible qu'une partie de ce réticulum soit artificiellement obtenue par la coagulation qui a suivi le durcissement à l'alcool, mais tout en lui n'est pas artificiel, car on voit très nettement les fibrilles partir de l'extrémité des cellules, se détacher d'un groupe pour rejoindre un groupe voisin. Il s'agit là d'une formation conjonctive.

Ce n'est pas davantage le réticulum qu on a donné, à tort selon nous, comme la caractéristique du gliome. Nous en avons pour preuve ces faits, tous majeurs, savoir : 1° les cellules embryonnaires du néoplasme sont d'un volume inégal; 2° il y a beaucoup plus de cellules fusiformes que de jeunes cellules rondes; 3° il y a dans la masse néoplasique des cavités kystiques, chose inconnue dans le gliome.

Examinons maintenant ces cavités et voyons comment elles sont disposées. On n'en trouve qu'au centre, sauf une ou deux exceptions. Ce sont tantôt et le plus souvent des cavités allongées, comme des interstices élargis créés par l'écartement des tissus normaux; ailleurs, ce sont des cavités arrondies, irrégulières à leur pourtour.

En voyant ces cavités, ou plutôt ces pertes de substance, il est permis de douter que ce soient vraiment des cavités creusées dans le néoplasme; peut-être répondent-elles à de longues travées ou à de gros nids de cellules tombées de la préparation pendant les manipulations imposées à la coupe? L'explication est exacte probablement pour quelques-unes, mais non pour toutes; il y a eu, en un assez grand nombre d'endroits, une fonte muqueuse, une liquéfaction du tissu. Il s'est produit ainsi non pas de vrais kystes, mais des kystes faux, dont la présence indique une fois de plus la nature exacte du tissu.

Digitized by Google

D'ailleurs aucune de ces cavités n'a été le résultat d'une rupture vasculaire. Il y a peu de vaisseaux dans la tumeur, et tous ont su garder leurs globules sanguins. Ces vaisseaux sont de formation ancienne, à double contour. Le plus remarquable est représenté par une grosse veine placée au centre de la tumeur, et qui, comme nous l'avons déjà dit, est peut-être la veine centrale de la rétine.

Des détails qui précèdent, nous concluons au diagnostic anatomique de *myxo-sarcome du nerf optique.*

Telle est notre observation; il en existe dans la science un grand nombre d'analogues dont beaucoup sont suffisamment détaillées pour mériter grande considération.

La lecture de ces observations et des monographies écrites à leur sujet, aussi instructive qu'elle soit, laisse une impression un peu confuse; les tumeurs du nerf optique y sont englobées sous une rubrique trop générale. Il est conforme à un bon classement nosologique de distinguer dans les tumeurs du nerf optique deux classes distinctes, se rapportant à des faits différents par leur anatomie pathologique et leurs symptômes.

C'est ainsi qu'il faut distinguer les tumeurs primitives et les tumeurs secondaires et, parmi les tumeurs primitives, il est convenable d'établir pour le nerf optique la distinction déjà faite en clinique pour tous les organes et tous les tissus: tumeurs bénignes et tumeurs malignes.

Sans doute entre ces deux groupes il ne peut y avoir de lignes de démarcation bien tranchées; une tumeur bénigne peut se transformer en tumeur maligne, et bien souvent, dans un même néoplasme, on trouve un mélange d'éléments sans grande tendance à la pullulation et à la récidive, à côté d'éléments très dangereux; n'est-ce pas ainsi, par exemple, pour les tumeurs du sein dont la classification en bénignes et malignes est pourtant bien assise aujourd'hui en clinique.

Comme les tumeurs du sein ou du testicule, celles du nerf optique, quelles qu'elles soient, commencent par supprimer totalement ou partiellement les fonctions de l'organe; la dif-

Digitized by Google

férence essentielle porte sur la généralisation plus ou moins à craindre du mal et sur la localisation ou la lente extension du tissu morbide.

Les tumeurs secondaires du nerf optique sont celles qui résultent de la généralisation d'un cancer lointain dont les cellules emportées dans l'économie s'arrêtent ici ou là selon les hasards de la route; ces tumeurs-là, quoique secondaires, appartiennent véritablement au nerf; mais il en est d'autres qui tout en contenant plus ou moins incomplètement le nerf, ne sont pas à proprement parler des tumeurs de cet organe. Le cas de Lawson[1] et quelques autres ont été observés dans ces conditions.

De même les tumeurs qui résultent de la propagation d'un sarcome choroïdien ne sont pas à proprement parler des tumeurs du nerf optique et méritent une place isolée dans ce chapitre de pathologie.

Dans ce que nous allons dire, nous n'aurons en vue que les tumeurs primitives. Ces tumeurs bénignes ou malignes présentent une évolution particulière qui tient à l'anatomie même du nerf, à ses rapports avec l'œil, l'orbite et le cerveau.

Nous voulons bien insister sur ce point dans le paragraphe suivant et mettre en lumière quelques notions anatomo-pathologiques capables de conduire à une thérapeutique judicieuse et bien réglée.

(*A suivre.*) Dr F. LAGRANGE.

1. Lawson, *Ophl. hosp. Reports London*, 1882, p. 296.

Digitized by Google

NÉVRITE OPTIQUE, PAPILLAIRE ET RÉTROBULBAIRE

A LA SUITE DE L'INFLUENZA

OBSERVATIONS CLINIQUES ET CONSIDÉRATIONS

PAR

Le Dr Alb. ANTONELLI

Il est notoire, relativement à l'influenza, que, soit pendant le cours de cette singulière infection, soit pendant la convalescence, on peut trouver, parmi les phénomènes généraux qu'elle détermine, des troubles oculaires de la nature la plus variée. Je citerai par exemple la conjonctivite spéciale (Landolt, Leyden, Sous) qui survient ordinairement pendant la convalescence, l'hypérémie simple, l'ecchymose de la conjonctive (Adler, Alt) [1], l'œdème et enfin l'abcès sous-conjonctival (Rampoldi), et la même lésion des paupières et de l'orbite (Borthen, Socor, Hirschberg); l'œdème de la caroncule, du repli semi-lunaire et du tissu épiscléral adjacent (Wickerchiewicz); la sclérite, l'épisclérite et la ténonite séreuse, fibrineuse ou purulente (Fuchs). Mentionnons encore l'ophtalmodynie (Rampoldi), le blépharospasme (Uhtoff, Landsberg), la parésie de l'accommodation (Bergmeister, Sattler) et la paralysie complète de l'accommodation (Gorecki, Delacroix, Uhtoff), les symptômes oculaires de la paralysie unilatérale du sympathique (Holtz, Gradenigo), l'ophtalmoplégie externe complète (Schirmer, Gillet) ou partielle (Stower, Van den Bergt, Braunstein); l'iritis ou l'irido-choroïdite (Badal et Fage); la dacryocystite purulente aiguë (Badal, Rampoldi, Wickerchiewicz); la kéra-

1. Je me dispense de mentionner les indications bibliographiques, pour être plus bref et parce qu'il est facile de les retrouver en parcourant, par exemple, la *Revue générale d'ophtalmologie* et les *Annales d'oculistique*, de 1890-1891.

Digitized by Google

tite superficielle punctiforme (Rosenweig) ou la kératite serpigineuse (Delacroix, Denti), ou phlycténulaire (Fage), ou *bollosa* (Bock), ou *dendritica* (Eversbusch, Bayer, Hirschberger, Frank, Sattler), ou parenchymateuse (Adler), ou à forme ulcéreuse (Higgins, Eversbusch), ou enfin à forme herpétique, précédée de violentes névralgies du trijumeau (Galezowski, Gazis, Bock) et accompagnée de complète anesthésie de la cornée (Galezowski, Gazis).

A côté de ces affections oculaires relativement bénignes par leur localisation, leur forme et leur terminaison, nous voyons mentionnés de nombreux cas où la grippe a gravement compromis l'organe et la fonction de la vue.

C'est ainsi que Gradenigo rapporte un cas de glaucome avec conjonctivite, dû à l'influenza, et il croit que l'hypertonie bulbaire provenait de l'affection du sympathique.

Des observations analogues de glaucomes aigus furent faites par Eversbusch, dans 2 cas; 2 autres sont rapportés par Adler et un cinquième par Badal et Fage, et d'autres par Rampoldi (irido-cyclite glaucomateuse), par Denti et par Stuffler.

Eversbusch mentionne en outre, dans un cas, une choroïdite purulente typique avec présence du *staphylococcus pyogenes aureus*. Pareilles sont les observations de Braunstein, de Rampoldi (forme de choroïdite métastatique, pendant la période fébrile aiguë de la grippe) et de Hosch.

On a relevé aussi, chez un enfant atteint de l'influenza, une iritis purulente et plus tard une infiltration purulente du corps vitré, comme dans la méningite cérébro-spinale. Rampoldi a observé, quelques jours après le début d'une grippe, une panophtalmie spontanée dans un œil tout à fait sain jusque-là. Dans 4 cas dus à Fuchs (tenonite à la suite de l'influenza), la suppuration avait envahi le globe oculaire et l'auteur trouva dans le pus le pneumococcus de Fraenkel-Weichselbaum.

Un autre cas de tenonite après influenza, avec complication dans le globe oculaire, est du à Schapringer. Valude cite un cas de phlegmon qui s'est résolu sans formation

Digitized by Google

de véritable abcès, mais qui a laissé une atrophie du nerf optique. Sedan rapporte qu'un enfant, au début d'une attaque d'influenza suivie d'abondantes épistaxis, devint subitement aveugle et recouvra inopinément la vue normale au bout d'un jour.

Un cas presque semblable, d'anémie passagère de la rétine à la suite de la grippe, est mentionné par Alt; et M. Galezowski a observé la contraction spasmodique des vaisseaux rétiniens chez les malades influenzés, atteints d'amblyopie intercurrente de brève durée. Enfin Hillemans et Hosch nous parlent chacun d'un cas d'embolie de l'artère centrale de la rétine, survenue au cours de l'influenza.

On trouve, dans les publications d'ophtalmologie, plusieurs observations de papillites, de névro-rétinites et de névrites optiques rétrobulbaires, causées par l'influenza. Qu'il me soit permis d'entrer, à ce propos, dans quelques détails plus précis, puisque ces observations ressortissent directement au présent travail.

Les deux premières observations d'affections du nerf optique, consécutives à l'influenza, sont dues à Bergmeister. Cet auteur remarque que l'influenza, comme la diphtérie, offre des phénomènes de paralysie de l'accommodation, et que, comme les maladies infectieuses (typhus, rougeole, angine, etc.), elle cause aussi de l'atrophie optique qui, par les signes ophtalmoscopiques et cliniques, se montre le plus souvent consécutive à la névrite rétrobulbaire.

Deux cas tout à fait analogues sont encore cités par Landsberg; un autre cas est cité par Remak, dans lequel il y avait de l'atrophie du nerf optique (papille blanc grisâtre, atrophiée, sans aucun signe d'inflammation). Selon Remak, cette atrophie provenait d'une méningite dont il y avait des symptômes évidents; l'atrophie intéressait principalement les fibres maculaires, puisqu'il y avait un scotome central pour le blanc et pour les couleurs (V. 3/60 à l'œil gauche et 5/60 à l'œil droit). Il me semble néanmoins que ce cas peut se rapporter à une simple névrite optique rétrobulbaire tout à fait semblable, sauf la forme plus aiguë, à celle de l'am-

Digitized by Google

blyopie alcoolique, telle que Vossius la décrit anatomiquement.

Delacroix a vu, dans 2 cas d'amblyopie toxique (alcool et tabac), s'aggraver notablement les symptômes consécutifs à la grippe. Gorecki a vu 1 cas de simple dischromatopsie consécutive à l'influenza, et Badal et Fage [1] rapportent un cas d'amblyopie simple, sans lésions ophtalmoscopiques.

Trois observations de papillite par l'influenza sont dues à Galezowski, 2 à Meurer, 1 à Parinaud, 1 à Politzer et 1 à Gillet. Dans les 3 observations de la clinique de Schirmer, publiées par Stoewer, la papille offrait complètement l'aspect de l'atrophie blanche; l'amblyopie et la dischromatopsie étaient survenues plus tard : Stoewer admet que, dans un cas, il s'agissait d'une atrophie provenant d'une névrite et que, dans l'autre, il y avait atrophie primaire descendante par compression du chiasma, et due ou à une méningite circonscrite ou à l'hydrops du 3e ventricule (épendimite, troubles circulatoires dans le plexus choroïdien latéral, comme dans les cas observés par Türk) [2].

Gazis rapporte la papillite et la péripapillite (*stauungspapille*) consécutives à la grippe à une vaginite exsudative rétrobulbaire. Braunstein observa, chez un enfant de 14 ans atteint d'influenza à forme grave, une ophtalmoplégie et une névrorétinite bilatérale intense (V. 20/100, avec un vaste scotome périphérique); chez un autre malade, l'amblyopie se déclara

1. Le mémoire de Badal et Fage (Complications oculaires de la grippe, *Arch. d'ophtalm.*, 1890, p. 138) est l'un des plus riches en observations. Celle qui nous intéresse ici se rapporte à une femme de 50 ans, chez laquelle, au bout de quelques jours, après une violente attaque d'influenza (vomissements, douleurs aux reins, etc.), la vue de l'œil droit, toujours excellente auparavant, se réduisit à 1/4. Cet état continua pendant presque six mois, c'est-à-dire jusqu'à l'époque de la consultation, qui ne laissa rien reconnaître qui pût justifier l'amblyopie.

2. Il faut rapporter encore une observation de Callan. Dans un cas d'exophtalmie temporaire et d'ophtalmoplégie externe, survenues pendant l'influenza qui causa plus tard la mort du malade (alcoolique), le Dr Callan trouva à l'autopsie une hydrocéphalie interne et externe. Une espèce de cloison membraneuse, pleine de liquide séreux et située entre les deux méninges, sur la selle turque et les parties contiguës, avait produit, par compression, l'ophtalmoplégie. L'exophtalmie était due à une infiltration séreuse des tissus de l'orbite.

Digitized by Google

quinze jours après l'attaque d'influenza et le rendit complètement aveugle dans l'espace de douze heures ; on observa que les vaisseaux papillaires étaient très dilatés et les veines tortueuses, les contours de la papille indécis et la rétine trouble.

Hansen rapporte un autre cas d'atrophie partielle des nerfs optiques survenue au cours d'une attaque d'influenza et due très probablement à une névrite rétrobulbaire aiguë [1]. Dans les 2 cas de Landsberg, que nous venons de citer, l'atrophie provenait évidemment de périnévrite rétrobulbaire ; dans le premier cas l'affection avait dû diffuser sur toute l'épaisseur du nerf optique, tandis que dans le second elle avait seulement intéressé les faisceaux de la macula (scotome central).

Plus récemment Weechs a insisté sur la localisation de la grippe dans le système nerveux attenant à l'œil ; c'est ce que Rampoldi appelle la forme *nerveuse* (pour la distinguer de la forme *inflammatoire*) des localisations oculaires de l'influenza. L'auteur cite, à ce propos : l'anesthésie de la cornée observée par Galezowski et Bergmeister, et même dans un cas par Sous ; la paralysie de l'accommodation décrite par ces mêmes auteurs et par Éperon, la paralysie de la troisième et de la sixième paire, notée par Kœnigstein, Badal et Uhtoff, la paralysie du sympathique cervical gauche rapportée par Greiff.

Weechs mentionne en outre les 5 cas de papillite, décrits par Gazis, Vignes [2] et Guttmann, et il ajoute une observation

1. Il s'agissait d'une femme, qui pendant une attaque de grippe accompagnée par de violentes douleurs frontales et orbitaires, fut frappée, environ six jours après le commencement de la maladie, d'abaissement de la vue. Au bout de trois jours elle était entièrement aveugle. Après trois semaines, la simple perception lumineuse se rétablit, et à ce moment l'observation ophtalmoscopique montra les papilles assez pâles, à limites normalement tranchées, les artères très minces et les veines assez dilatées.

L'amélioration s'arrêta quand la vue eut atteint des deux côtés 5/200 ; et alors (c'est-à-dire au bout de huit semaines) une large portion temporale de la papille dans les deux yeux présentait un aspect évident d'atrophie. Il y avait donc, dans cette observation, une grande analogie avec la névrite alcoolique.

2. Dans l'observation de cet auteur (communiquée à la Société d'ophtal-

Digitized by Google

personnelle de névrite optique rétrobulbaire à 9 autres semblables dues : 6 à Eperon[1], 2 à Bergmeister et 1 à Hansen comme je viens de le dire. Le soupçon de tabès, de syphilis, d'intoxication par l'alcool ou par le tabac se trouvait écarté dans toutes ces observations, et le trouble visuel était survenu immédiatement après l'attaque d'influenza. Enfin, en octobre 1891, Lébeau a publié un cas de névrite optique bilatérale due à l'influenza, où l'ophtalmoscope montrait de la papillite, plus grave à l'œil droit, et où les mouvements oculaires provoquaient encore des douleurs obtuses dans la profondeur de l'orbite. La guérison fut complète chez ce malade, âgé de 32 ans, avec une cure de fer, de proto-iodure de mercure et de jaborandi à doses progressives.

Voici, maintenant, les deux observations cliniques que j'ai recueillies parmi les malades de la consultation particulière de M. le professeur Javal, à qui je m'empresse d'adresser mes plus vifs remerciements.

Observation I.

M. Av..., instituteur à Cézanne, est amené à la consultation par un trouble de la vue. Rien de remarquable dans les antécédents éloignés. Il raconte que, le 2 janvier 1890, il fut atteint d'influenza, à forme très grave, qui le tint malade pendant environ deux mois.

Au début de la maladie : frissons, fièvre intense, céphalal-

mologie en juillet 1890, et citée dans la thèse de Mme de Pokitonow *Sur les complications oculaires dans la grippe*), il s'agissait d'une femme de 27 ans, qui, au dixième jour d'une attaque d'influenza, perdit, dans le cours de vingt-quatre heures, la vue de l'œil gauche. L'ophtalmoscope montra la pupille fortement œdémateuse, proéminente, à contours flous, avec de grosses veines tortueuses et les artères filiformes. Après trois semaines la malade pouvait compter ses doigts à 30 centim. et, six mois après, on pouvait sûrement reconnaître l'atrophie de la papille.

Vignes admet, dans ce cas, une papillite infectieuse, accompagnée d'un épanchement phlogistique abondant dans les gaînes du nerf optique.

1. Parmi les 6 observations de M. Eperon, une est douteuse (comme le reconnaît d'ailleurs l'auteur lui-même) et, dans deux autres, la névrite optique vint, pendant le cours de l'influenza, compliquer certaines affections oculaires préexistantes.

Digitized by Google

gie violente et douleurs rhumatismales dans tous les membres. Après quelques jours surviennent des nausées, des gastralgies avec vomissements, mêlés parfois de matières sanguinolentes. Des sueurs profuses et de mauvaise odeur continuèrent jusqu'à la fin de la maladie. Au bout d'une vingtaine de jours, pendant la convalescence des symptômes généraux graves, le malade constate un abaissement graduel assez rapide de la vue, excellente jusque-là. Le trouble de la vue, accompagné dans les premiers jours d'une simple sensation de constriction à la tempe et de vision de mouches volantes, sans autres troubles oculaires, augmenta graduellement pendant un mois, si bien que, à la fin de février, le malade était déjà dans les conditions où il se présente à la consultation. Il lui semblait que, dans les derniers temps, sa vue s'était un peu améliorée avec l'état général tout entier. A l'examen actuel, la vue atteint environ 1/10 à l'O. G. et 5/60 à l'œil droit. A la skiascopie, on constate, des deux côtés, une hypermétropie de 1 à 1.50 D. A l'inspection externe, les yeux sont normaux, sauf une légère mydriase. La pupille réagit bien à la lumière, l'accommodation et la convergence sont bonnes. Dans le champ visuel, il n'y a pour le blanc, des deux côtés, ni scotome central ni restriction périphérique notable : seulement, du côté temporal, aussi bien à droite qu'à gauche, le champ visuel montre une limite inférieure à la normale de 10° environ. A la chromatoptométrie le malade reconnaît promptement le jaune et le bleu, mais il les voit un peu confusément, le jaune surtout; il déclare grises toutes les gradations du rose et du vert; il arrive, après quelques hésitations, à reconnaître les teintes plus foncées. A l'ophtalmoscope le fond de l'œil paraît presque identique des deux côtés. La papille est d'un blanc sale, plutôt gris bleuâtre à la périphérie, presque opaque sur toute sa surface, sauf cependant au centre, où l'on voit une petite tache d'un diamètre à peu près égal au tiers du diamètre de la papille. Les contours de la papille sont bien nets, comme dans les conditions normales. La tache centrale, qui ressort sur l'anneau périphérique par sa couleur plus claire et légèrement rosée, présente, au

Digitized by Google

milieu, une petite excavation physiologique par laquelle on voit sortir les vaisseaux. Ceux-ci paraissent normaux, un peu fins cependant, dans tout le champ rétinien[1]. Ni traces de stries sur la papille même, ni modification de la surface rétinienne, ni trace d'exsudat dans la membrane oculaire et dans le vitré. Tension intra-oculaire normale. Etat général excellent. Le malade n'accuse aucun malaise et l'examen sommaire de son système nerveux ne révèle aucune trace de symptômes précurseurs du tabès ou d'autres affections.

Observation II.

M. Ev..., 40 ans, coiffeur à Auxerre, vient à la consultation, le 5 janvier 1892, pour un grand trouble bilatéral de la vue, remontant à environ un an et que lui-même attribue à l'influenza. Aucun antécédent, sauf de la myopie qui l'oblige à porter continuellement des verres. Il raconte qu'il fut atteint de la grippe le 17 février 1891, avec fièvre intense, douleurs rhumatismales dans tous les membres, céphalalgies violentes et vertiges, vomissements abondants et épistaxis. Quinze jours après le début de la grippe la vue commença à se troubler et il ressentit aux deux yeux de sourdes douleurs, dans la partie profonde de l'orbite, surtout pendant l'excursion extrême du regard. Une sorte de brouillard envahit promptement tout le champ visuel et devient intense au point de le rendre presque aveugle en l'espace de quinze jours. Deux mois après, environ, la vue s'est améliorée un peu, de façon qu'à l'examen actuel il peut compter les doigts à environ un mètre avec l'œil droit et à un peu plus d'un mètre avec l'œil gauche. Achromatopsie totale, il arrive à discerner néanmoins une

1. J'examinai avec la plus grande attention ces conditions de vaisseaux papillaires, connaissant l'importance qu'elles peuvent avoir au point de vue du diagnostic différentiel. En effet, si la teinte grisâtre de la papille était due à une atrophie initiale consécutive à la papillite, j'aurais dû noter au moins un certain degré de dilatation et tortuosité des veines; car, ce signe persiste ordinairement longtemps encore après la papillite (souvent ainsi que la finesse des artères), quelquefois même quand la papille est déjà presque complètement atrophiée.

Digitized by Google

simple différence d'intensité lumineuse entre les diverses couleurs et il les désigne comme blanchâtres, grisâtres ou presque noires sur fond blanc. Le champ visuel pour le blanc est normal dans ses limites périphériques, il n'y a pas de scotome. A la skiascopie, j'ai trouvé une myopie de 13 dioptries à l'œil gauche et de 20 dioptries à l'œil droit. Tension oculaire normale. L'examen ophtalmoscopique montre la même altération dans les deux yeux. La papille, peu altérée dans sa forme, présente une excavation centrale assez étendue et assez profonde, et dans le reste de son étendue une teinte gris bleuâtre opaque et à contours mal définis. Pas d'altération importante dans l'arbre vasculaire : les gros vaisseaux peuvent se voir dans tout leur parcours ; on remarque une certaine ténuité des artères, tandis que les veines paraissent notablement variqueuses et tortueuses. L'une d'elles, à l'œil droit, présente, dans la limite papillaire, une légère courbe, ce qui indique que le plan de la papille est légèrement surélevé. Les deux papilles sont entourées d'un staphylôme irrégulier, d'un blanc brillant et qui atteint, dans sa plus grande largeur à l'œil droit, la valeur d'un diamètre papillaire. Une petite tache brune, presque grisâtre, due à une hémorragie précédente se voit à l'œil droit, en deux endroits : à la limite de la papille et du staphylôme, et dans un endroit entre le staphylôme et le fond rougeâtre de l'œil. Les mêmes taches et quelques autres plus petites et plus claires se voyaient à une petite distance de la papille dans le champ rétinien, aux deux yeux mais moins à gauche. On voyait encore pas mal de taches et d'opacités striées blanchâtres d'exsudat rétinien, quelquefois le long du parcours des vaisseaux, surtout à l'œil droit. Enfin, il y avait aux deux yeux de la choroïdite disséminée et l'atrophie pigmentaire propre aux yeux fortement myopes. Rien de spécial dans la région maculaire.

(*A suivre.*) Dr A. ANTONELLI.

Digitized by Google

SOCIÉTÉ FRANÇAISE D'OPHTALMOLOGIE

Dixième Congrès tenu à Paris du 2 au 5 mai 1892.

Première séance, 2 mai (matin).

PRÉSIDENCE DE M. LE Dr MAKLAKOFF (DE MOSCOU).

M. DOR (Lyon), rapporteur. **Traitement de la cataracte congénitale.** — Les différentes formes de cataractes congénitales peuvent être classées dans les cinq rubriques suivantes:

1° Cataractes pyramidales;

2° Cataractes zonulaires;

3° Cataractes nucléaires, centrales (Schirmer);

4° Cataractes totales;

5° Cataractes à formes insolites, cataracte centrale punctiforme, cataracte étoilée, dendritique, fusiforme, etc.

1° La *cataracte pyramidale* se présente sous la forme d'une petite opacité blanchâtre, ordinairement nettement limitée, située immédiatement en arrière du pôle antérieur de la capsule: entre celle-ci et son épithélium (Horner). La capsule est ordinairement soulevée, repliée sur elle-même, mais elle n'est jamais opaque. Le nom de cataracte capsulaire appliqué à cette lésion n'est donc pas justifié et doit être abandonné, ou réservé pour les dépôts opaques résultant d'iritis. Elle est souvent congénitale, comme le prouvent les cas où elle est adhérente à des restes de la membrane pupillaire. Peut-être est-elle aussi due quelquefois à une inflammation (iritis) intra-utérine ou de la première enfance. Mais le plus souvent, elle est la conséquence de l'ophtalmie purulente des nouveau-nés, soit qu'il y ait eu perforation de la cornée et contact passager entre la capsule et la membrane de Descemet, soit que l'inflammation ait agi au travers d'une chambre antérieure normale. On observe aussi quelquefois une cataracte pyramidale postérieure avec ou sans persistance des vaisseaux centraux du corps vitré.

Traitement. — Dans l'immense majorité des cas, ces formes de cataractes n'abaissent pas la vision au-dessous de 2/5 et n'exigent aucun traitement. Toutefois, lorsque la cataracte pyramidale est plus étendue, surtout s'il existe des restes de la membrane pupillaire ou des synéchies postérieures et si la vision est au-dessous de 1/3, une opération peut être utile et ici il ne peut s'agir que d'une *iridectomie optique*.

Digitized by Google

2° Dans la *cataracte zonulaire*, décrite pour la première fois par E. Jæger, en 1854, l'opacité cristallinienne occupe une ou plusieurs zones périnucléaires, tandis que le noyau et les couches corticales sont transparents. Quelquefois, les couches corticales présentent de légères opacités rayonnées ou ponctuées; dans ces derniers cas, la cataracte n'est pas toujours stationnaire et elle peut se compléter et nnir exeptionnellement par devenir totale, mais seulement après de longues années et beaucoup moins fréquemment qu'on ne l'admet ordinairement. En règle générale, lorsque le diamètre de la zone opaque ne dépasse pas 5 à 5 millimètres 1/2, il ne faut pas opérer la cataracte, surtout lorsque, après avoir dilaté la pupille et corrigé les anomalies de la réfraction, on arrive à une vision à distance égale à 1/2.

Dans ce cas, l'opération idéale est l'iridotomie ou la sphinctérotomie, mais, comme elle est d'une exécution difficile et comme elle présente souvent de véritables dangers, il est préférable de s'en tenir à une simple iridectomie, que l'on fera aussi petite que possible et sans exciser l'iris jusqu'à la périphérie.

L'opération de la dilatatorectomie (Prouff, Pope, Demotkine) ou l'iridectomie péricornéenne (Schoeler, Fischer), c'est-à-dire une iridectomie périphérique avec conservation du sphincter, opération déjà décrite par Carter en 1875, donne de moins bons résultats au point de vue optique.

L'iridenkleisis (Adams, Himly) et l'iridodesis (Critchett) sont des méthodes abandonnées.

Lorsqu'on se décide à opérer la cataracte elle-même, donc lorsque le diamètre de l'opacité dépasse 5 millim. 1/2, le choix de l'opération dépendra de l'âge du sujet. Jusqu'à l'âge de 8 à 10 ans, la discision seule, répétée au besoin plusieurs fois, suffira dans tous les cas. J'ai fait construire dans ce but des aiguilles en platine iridé, qui peuvent être flambées et dont je suis très satisfait.

Le procédé que je préfère est la discision à deux aiguilles d'après la méthode de Bowmann.

De 10 à 20 ans, on commencera toujours par provoquer l'opacification des couches corticales au moyen de la discision, puis on pratiquera, quatre à six semaines plus tard, l'extraction linéaire modifiée de de Graefe.

Enfin, après 20 ans. on préférera, toujours après une ou plusieurs discisions préalables, l'extraction à lambeau, avec ou sans iridectomie supérieure.

3° *Cataractes nucléaires, cataractes centrales*. Plusieurs auteurs ont décrit des formes diverses de cataractes nucléaires congénitales. Dans quelques-unes, l'opacité avait peut-être commencé par le noyau, mais dans presque tous les cas. il s'agit de vraies

Digitized by Google

cataractes zonulaires dont la couche opaque est assez épaisse pour ne pas permettre de constater une partie centrale translucide. Toutefois, dans quelques cas, les parties centrales s'étaient opacifiées à leur tour, probablement secondairement (Schirmer propose de les appeler cataractes centrales).

Le traitement est absolument le même que celui des cataractes zonulaires, et, dans quelques cas, il faudra, quelque temps après la discision, faire l'extraction du noyau.

4° Dans les *cataractes totales*, l'opération de choix est la discision. On a toutefois observé, chez des personnes adultes ou âgées d'au moins 15 ans, des cas dans lesquels la cataracte s'était ratatinée et se présentait sous la forme décrite sous le nom d'aride siliqueuse. Dans ce cas, il faut pratiquer l'extraction dans la capsule, avec la pince capsulaire. C'est seulement dans ces cas de cataracte totale qu'il importe de faire l'opération d'aussi bonne heure que possible, car de nombreux exemples ont démontré que l'enfant atteint de cette forme de cataracte congénitale ne fait aucun usage de sa rétine, ne sait pas voir après l'opération : il se trouve dans la même situation que l'enfant qui vient de naître et qui a tout à apprendre. Or, cette éducation se fait d'autant mieux et d'autant plus vite que l'enfant est plus jeune. Le même fait psychologique ne s'observe pas dans la cataracte zonulaire non compliquée.

La succion, l'aspiration (Bowmann, Critchett, Little, etc.), est une méthode abandonnée même des Anglais.

5° Les formes extraordinaires de la cataracte congénitale : cataracte étoilée, dendritique, punctiforme centrale, fusiforme, etc., ou bien ne réclament aucune opération, la vision étant suffisante, ce qui est le cas le plus fréquent, ou elles exigent une iridectomie lorsque les parties périphériques sont transparentes, ou enfin on les traitera absolument comme les cataractes zonulaires.

Discussion.

M. Panas (Paris). — M. Dor accorde, dans le traitement des cataractes congénitales, une grande place à la discision.

Cette opinion, fort soutenable d'ailleurs, n'est pas nouvelle. C'est celle que professaient Desmarres, Nélaton. Je pense tout au contraire que, dans l'immense majorité des cas, lors de cataracte congénitale ou de l'enfance, l'opération de choix est l'extraction.

La discision n'est pas aussi simple à exécuter que l'on veut bien le dire. Les réactions post-opératoires sont fréquentes, amenant des exsudats, des obstructions pupillaires, etc. Le traitement est toujours de longue durée : souvent trois mois, six mois, et plus.

Digitized by Google

Enfin les résultats tardifs sont incertains (cataractes secondaires).

Quant aux cataractes centrales, elles renferment assez souvent un noyau dur. Si l'on pratique la discision, ce noyau peut tomber dans la chambre antérieure et, jouant le rôle d'un corps étranger, amener des phénomènes réactionnels. Aussi je préfère opérer toutes ces cataractes par l'extraction.

La maturation par discision à l'aiguille est difficile et dangereuse (iritis). Mieux vaut, par suite, opérer les cataractes non mûres avec la cuillère, et les enlever avec la capsule.

Les cataractes siliqueuses, arides, etc., sont aussi justiciables de l'extraction.

La discision est applicable aux cataractes liquides, molles, laiteuses. Mais lorsque leur consistance est plus ferme, je préfère encore l'extraction. Je pratique dans ces cas l'extraction linéaire simple, à la pique (opération de Travers). Il n'y a pas de phénomènes réactionnels et la cicatrisation se fait en vingt-quatre heures.

M. Meyer (Paris). — Mais que devient la capsule?

M. Panas. — La capsule reste transparente. J'ai fait cette opération un très grand nombre de fois, chez de tout jeunes enfants, chez des enfants d'âge moyen et chez des adultes. Elle m'a toujours donné de bons résultats. S'il y a par hasard un noyau central, il sortira par cette même incision.

Tout ce que je viens de dire s'applique, bien entendu, aux cas où il est nécessaire de s'attaquer à la cataracte elle-même, et dans lesquels on ne peut s'en tenir à une simple iridectomie.

M. de Wecker (Paris). — J'ai été un peu surpris de la classification de M. Dor pour les cataractes congénitales. Pour moi, les formes zonulaires doivent occuper le premier rang, les cataractes totales le second et les cataractes centrales ou nucléaires le troisième.

M. Dor a rangé les cataractes zonulaires parmi les cataractes congénitales. Et cependant, on n'a jamais constaté leur existence immédiatement après la naissance. Je ferais aussi des réserves pour ce qui regarde l'avenir des personnes atteintes de cataracte zonulaire. Pour ma part, je n'ai jamais vu cette variété de cataracte se compléter.

Je me permettrai de rappeler la proposition que je fis, il y a trois ans, après avoir insisté sur la difficulté de bien différencier les diverses variétés de cataractes congénitales complètes, et surtout de distinguer celles qui renferment un véritable noyau. Cette difficulté m'avait engagé à modifier l'extraction linéaire classique. Je conseillai de faire la section en haut, avec une large lance, en donnant à cette section un emplacement qui permît de recourir à

Digitized by Google

l'iridectomie, et d'élargir la plaie des deux côtés, afin de se ménager ainsi la faculté d'extraire de volumineux noyaux, ce qui est presque impossible lorsqu'on a recours à l'ancien procédé d'extraction linéaire. Je ne puis que recommander de nouveau cette modification qui donne à l'opérateur toute liberté d'action.

M. Martin (Bordeaux). — D'après M. Dor, les cataractes congénitales seraient fréquentes. C'est peut-être une particularité propre aux deux régions dans lesquelles M. Dor a exercé (la Suisse et le Lyonnais), car dans le Bordelais il n'en est pas ainsi.

Quant à l'hérédité de la cataracte zonulaire, elle me paraît incontestable. J'en ai observé trois cas dans une seule famille, trois autres cas également dans une autre famille.

Relativement à la maturation dans les cataractes congénitales, elle donne des résultats beaucoup moins satisfaisants que dans les cataractes séniles. Je l'ai faite une fois. La crainte d'accidents glaucomateux m'a forcé de suite à enlever le cristallin. Je ne pratiquerai donc dorénavant que l'extraction.

M. Chibret (Clermont-Ferrand). — J'ai depuis longtemps abandonné la discision, pour les mêmes motifs que M. Panas. Mais il faut savoir que l'extraction n'est pas sans inconvénient. L'un de mes cas s'est terminé par une atrophie du globe oculaire. Il y a intérêt à opérer le plus tôt possible ; toutefois, chez les très jeunes enfants, peu dociles, l'enclavement est à craindre. Aussi devra-t-on faire, avec le couteau à arrêt, une incision très petite, située à la partie externe, plus accessible, de la cornée. Le couteau sera conduit obliquement à travers les lames de la cornée. On terminera l'opération par une discision de la capsule postérieure.

M. Chevallereau (Paris). — J'ai opéré deux enfants, atteints de cataracte complète, et qui avaient été opérés antérieurement de cataracte zonulaire par Fieuzal. Il semble donc que celle-ci puisse se compléter.

M. de Wecker. — Je n'ai voulu parler que des cataractes auxquelles on n'a pas touché, car une opération telle qu'une iridectomie agit comme moyen de maturation.

M. Meyer (Paris). — L'extraction convient aux cataractes totales, mais quand il s'agit des cataractes zonulaires proprement dites, je préfère la discision. Je reconnais qu'elle n'est pas très simple ; en revanche, elle est bien peu dangereuse quand on ne la fait pas trop grande.

L'extraction, d'ailleurs, est-elle sans dangers ? La capsule ouverte, on ne fait pas sortir toute la cataracte. Il reste une grande quantité de couches corticales qui se gonflent et se résorbent, tout comme après la discision. Puis, souvent, apparaît une cataracte capsulaire secondaire.

Digitized by Google

M. Dianoux (Nantes). — Je suis partisan de la discision, mais je la pratique avec la lance, et non avec les aiguilles, qui, en raison de la direction différente de leurs orifices d'entrée et de sortie, produisent une sorte d'incision cruciale et laissent un petit pertuis cornéen béant, véritable porte ouverte à l'infection.

M. Parinaud (Paris). — L'extraction amène souvent des enclavements de l'iris. Je lui préfère la discision. L'intervention doit avoir lieu de bonne heure dans la cataracte centrale, et surtout dans la cataracte complète, sinon il se produit un vice de développement de l'appareil visuel central, qui s'oppose à la restauration de la faculté visuelle. Il y a là quelque chose d'analogue à ce qui arrive dans le strabisme.

M. Coppez (Bruxelles). — Je donne mes préférences à l'aspiration. J'ai déjà démontré, il y a plusieurs années, la supériorité de ce procédé. La guérison est extrêmement rapide, et se fait sans aucunes complications.

J'ai observé 141 cataractes congénitales. Sur ce nombre, j'ai pratiqué 17 discisions, qui m'ont donné 3 yeux perdus par irido-choroïdite; 20 extractions simples avec 2 yeux perdus pour les mêmes causes, 13 extractions avec iridectomies, 2 yeux perdus. En revanche, sur 30 cas opérés par l'aspiration, je n'aurais pas eu un seul insuccès, si l'un de mes opérés, un jeune enfant dément, ne s'était littéralement déchiré les deux yeux, la nuit qui suivit l'opération.

Le traumatisme n'est pas plus grave que dans la discision et il est moindre que dans l'extraction. Pas d'enclavement, pas de suppuration à redouter. Bref, je crois que l'aspiration est un procédé de choix, simple, rapide et sûr.

M. Dor (rapporteur) répond à M. de Wecker qu'il a mis en tête la cataracte capsulaire, parce que c'est celle que l'on voit le plus souvent. Il a rangé les cataractes congénitales simplement par ordre de fréquence.

Quant à la fréquence des cataractes congénitales suivant les régions, M. Dor n'a vu aucune différence entre la Suisse et la région lyonnaise.

D'accord avec M. de Wecker, M. Dor admet que la cataracte zonulaire ne se complète pour ainsi dire jamais.

M. Nuel (de Liège). **De quelques troubles cornéens consécutifs à l'extraction de la cataracte.** — On peut observer, après la cataracte, deux sortes de troubles cornéens : dans un cas, il s'agit de stries, perpendiculaires à la section; elles disparaissent peu à peu. Dans l'autre, on a affaire à un trouble laiteux uniforme de toute la cornée, affection grave qui ne rétrocède jamais.

Digitized by Google

La première variété, la kératite striée, que j'ai souvent observée, me paraît due, non à la cocaïne ni au sublimé, comme on l'a dit, mais à l'imbibition de la cornée par l'humeur aqueuse, à travers les craquelures de l'endothélium, craquelures produites par le bandeau compressif qui amène un plissement de la surface cornéenne. Quant au trouble laiteux, uniforme, si grave, il me paraît dépendre exclusivement de la pénétration du sublimé dans les lames cornéennes. On devra donc, d'une part, ne pas serrer le bandeau compressif, et, d'autre part, pour éviter le trouble laiteux, proscrire les lavages antiseptiques, surtout intra-oculaires. On fera seulement de l'asepsie, n'employant qu'une solution de chlorure de sodium, et ne se servant jamais de sublimé, une fois la cornée ouverte. On tiendra la même conduite lors des pansements, tant que la cicatrisation de la cornée ne sera pas complète.

M. Chibret. — Je fais, dans presque tous les cas d'extraction, des injections intra-oculaires antiseptiques, avec une solution de cyanure de mercure à 1/20000, salée à 7 p. 1000. Sur 300 cas traités de cette façon, je n'ai pas observé une seule opacité. Je ne pense donc pas qu'on doive renoncer au lavage de la chambre antérieure, et moins encore aux solutions antiseptiques. Ce serait un déplorable retour en arrière.

M. Gillet de Grandmont (Paris). — La kératite striée, ou kératite trabéculaire, est due à des troubles circulatoires cornéens. Les stries sont dues aux leucocytes qui viennent pour sortir au niveau de l'angle irien. Rencontrant la section cornéenne, ils ne peuvent passer et s'accumulent dans les espaces lymphatiques.

Quant au trouble laiteux total, je pense, avec M. Nuel, qu'il tient à l'action du sublimé.

M. Pfluger (Berne). — J'ai été un des premiers à attribuer ces troubles cornéens à l'action du sublimé. J'ai renoncé aux antiseptiques, et je n'ai plus observé ces opacités depuis que je me sers exclusivement de la solution de trichloride d'iode.

M. Galezowski (Paris). — Le sublimé m'a également donné des accidents et je n'en ai plus depuis que j'emploie une solution phéniquée.

M. de Wecker. — C'est, en effet, aux antiseptiques qu'il faut rapporter ces troubles. Toutefois, les solutions boriquées ne sont nullement dangereuses.

M. Gorecki (Paris). — Une excellente préparation consiste en une solution albumineuse d'acide borique combinée avec une solution de sublimé. Le sublimé coagule l'albumine de la solution, mais laisse ensuite intacte celle de la cornée.

M. Jocqs (Paris). — On s'accorde généralement à attribuer au sublimé employé soit en injections intra-oculaires, soit en lavages

Digitized by Google

extra-oculaires après l'opération, ces infiltrations cornéennes, opaques, totales ou partielles; or, j'ai observé 2 cas de ces dernières qui ont persisté cinq ou six jours après l'opération, et cependant je n'avais fait qu'un lavage extra-oculaire au sublimé au 5000e *avant* l'opération.

M. GALEZOWSKI. **Nouveau procédé opératoire dans l'extraction des cataractes incomplètes**[1]. — Nous nous trouvons parfois, pour divers motifs, obligés d'opérer des cataractes incomplètes. On a affaire, dans ces cas, à une lentille volumineuse, qui se désagrège difficilement et contusionne l'iris, lors de l'extraction, d'où des iritis avec synéchies et cataractes secondaires. J'ai donc cru avantageux d'ajouter à mon procédé opératoire d'extraction à lambeau semi-elliptique, la *sphinctérotomie* dans les cataractes incomplètes. Par ce moyen, j'évite la contusion de l'iris et le traumatisme, une simple section du sphincter pupillaire étant absolument insignifiante, tout en facilitant considérablement la sortie de la masse cristallinienne.

M. de LAPERSONNE (de Lille). **De l'opportunité de l'intervention dans les cataractes traumatiques.** — Dans les cataractiques traumatiques, il faut tenir grand compte de l'ébranlement de l'œil par le traumatisme. Sans elles, jusqu'au décollement rétinien, aux déchirures de la choroïde, aux hémorragies dans le corps vitré, il peut produire des altérations inappréciables par nos moyens d'investigation, mais suffisants pour troubler la nutrition du globe et pour compromettre le résultat des opérations faites trop tôt. On peut dire que le succès de l'intervention est en raison inverse du degré de contusion de l'œil. Comme signe d'iridocyclite totale, on m'a indiqué la persistance de l'injection périkératique ou sa facile reproduction. Ce signe est très infidèle et il faut attacher une toute autre importance à l'examen minutieux de la tension intra-oculaire. C'est le meilleur guide de la conduite à tenir. Augmentée, elle impose l'intervention immédiate, par l'aspiration en particulier; diminuée, elle contre-indique toute intervention normale, elle permet d'attendre et d'agir plus tard dans de bien meilleures conditions.

M. COPPEZ. — S'il y a augmentation de tension, il est bien préférable en effet de recourir à l'aspiration.

M. TROUSSEAU (de Paris). **Quelques accidents des opérations secondaires.** — Je considère que les opérations secondaires consécutives aux extractions de cataractes sont plus graves que

1. Voir page 262.

Digitized by Google

l'opération primitive. Je parle des discisions et des extractions de capsule, car je n'ai eu qu'à me louer des iridotomies et même des iridectomies. Ma conviction est basée sur des chiffres, car si je puis aligner une série ininterrompue de plus de 700 extractions de cataractes faites sans avoir à déplorer une seule perte de l'œil par suppuration, j'ai observé sur une soixantaine de discisions et d'extractions de capsules deux panophtalmies, car les deux malades ont été opérés sous la protection d'une rigoureuse antisepsie et avec des outils ayant servi avant et après eux à opérer d'autres sujets qui ont parfaitement guéri.

Il faut se méfier, au point de vue opératoire, des yeux qui ont subi des traumatismes antérieurs ou qui ont été longtemps malades. L'infection ne suffit pas non plus pour justifier les iritis. Il reste à expliquer pourquoi sont éclos des accidents sur des yeux auxquels a été infligé un traumatisme opératoire minime sous la protection d'une parfaite antisepsie, alors que résistent fort bien des yeux subissant des opérations en apparence plus graves : extraction du cristallin, iridectomie et iridotomie.

La pathogénie des accidents ne peut être rapportée à une cause unique, l'infection, agissant simplement et immédiatement, on doit tenir compte, pour l'élucider, du traumatisme subi par l'œil lors de l'opération primitive et de la nature de l'acte opératoire actuel (dilacération vitréenne et traction irienne).

Au reste Leber ne vient-il pas de nous apprendre que l'inflammation n'a pas toujours forcément une origine purement microbienne.

Pratiquement, je pense que nous devons être sobres d'opérations secondaires parce que notre seconde intervention peut parfois aggraver la situation du malade et est rarement pour lui exempte de souffrances.

M. Gillet de Grandmont. — Il faut chercher l'explication demandée dans l'état connu sous le nom de microbisme latent. Ici le terrain est préparé par des opérations antérieures, et l'organe altéré est prompt à s'enflammer sous l'influence de l'opération de la discision.

Nouveaux faits de suture de la cornée dans l'extraction de la cataracte. — M. Suarez de Mendoza (Angers) communique 10 nouveaux cas de *suture de la cornée dans l'extraction de la cataracte*, par le procédé qu'il a fait connaître au dernier congrès et qui peut se résumer ainsi : placement du fil; extraction du cristallin; suture; coaptation immédiate de la plaie; rétablissement de la chambre antérieure dans les deux heures qui suivent l'opération; guérison du sixième au dixième jour.

Digitized by Google

Sur tous mes opérés, le résultat a été tout à fait satisfaisant. Dans un des cas, il s'agissait, chez un enfant de 10 ans, d'une cataracte zonulaire très volumineuse avec un épaississement vitreux de la capsule antérieure.

2e *séance*, 2 *mai* (*soir*)

PRÉSIDENCE DE M. DE LAPERSONNE

M. LAGRANGE (de Bordeaux). **De l'épithélioma de la conjonctive bulbaire et en particulier du limbe scléro-cornéen.** — L'épithélioma de la conjonctive bulbaire est généralement bénin, au début du moins, mais celui du limbe scléro-cornéen est, au contraire, grave et très grave dans la majorité des cas. Ce n'est pas en perforant la cornée que le mal gagne l'intérieur de l'œil. Cette membrane s'infiltre, se laisse dissocier par les éléments du néoplasme, sans cesser de protéger l'œil. C'est au niveau du limbe scléro-cornéen que se trouve le défaut de la cuirasse de l'œil; c'est par là que se fait la pénétration, par ce processus que le pronostic devient sévère.

Sans doute, souvent la tumeur atteint un volume très accusé à la surface du globe de l'œil avant de gagner ainsi les parties profondes, mais cet envahissement est toujours redoutable.

Il résulte de ces considérations anatomiques que, s'il suffit d'exciser l'épithélioma de la conjonctive bulbaire en cautérisant la surface d'implantation au fer rouge, ce traitement sera rarement suffisant pour l'épithélioma du limbe cornéen. Pour peu que la tumeur soit ancienne, il faudra craindre l'envahissement du globe oculaire et pratiquer l'énucléation.

M. CHIBRET. — Je suis satisfait d'entendre exposer la doctrine de M. Lagrange, car dernièrement, à la *Société d'ophtalmologie de Paris*, M. Valude énonçait une théorie tellement optimiste à l'égard de ces tumeurs, que j'aurais pu me reprocher les énucléations que j'avais cru devoir pratiquer en de tels cas. Je demanderai, toutefois, sur quoi l'on doit se baser pour porter un pronostic sévère.

M. VALUDE (Paris). — Si j'éprouve, à l'égard des épithéliomas du limbe scléro-cornéen, un certain optimisme, c'est que les cas que j'ai observés se sont montrés assez bénins.

Mon premier malade, qui avait déjà été opéré d'une tumeur par Sichel il y a sept ou huit ans, vint me trouver aux Quinze-Vingts avec une récidive, il y a de cela plus de deux ans. La tumeur récidivée couvrait toute la cornée, comme un chapeau, à ce point qu'on ne distinguait rien de la membrane transparente et que l'énucléation paraissait être la seule ressource. Confiant dans

Digitized by Google

l'état des parties profondes en pareil cas, je tentai la décortication du globe et j'y réussis, à ce point que la cornée a recouvré ensuite sa transparence et que le malade y voit. Bien entendu, je cautérisai profondément au galvano-cautère le point d'implantation du limbe. Depuis lors, c'est-à-dire depuis deux ans, il n'y a point eu de récidive. Voici donc un épithélioma (constaté au microscope) qui, récidivé et suivi depuis deux ans, n'a point poussé de racines internes.

En second lieu, je rappellerai cette pièce que j'ai présentée à la *Société d'ophtalmologie de Paris* et qui offre l'exemple d'un épithélioma énorme, encapuchonnant tout le segment antérieur du globe sans en avoir perforé la coque. Ici, point de prolifération interne non plus. Je n'ai point connu le malade, ayant retrouvé la pièce dans les collections du laboratoire, mais n'est-ce point un exemple de tumeur ayant peu de tendance à proliférer en dedans?

M. Lagrange. — Je dirai à M. Chibret que je considère le pronostic comme très mauvais dès que le néoplasme a perforé de dehors en dedans la coque de l'œil.

En reprenant les exemples cités par M. Valude, on pourrait dire que le cas de Sichel était peut-être primitivement un sarcome récidivé en épithélioma et que la tumeur volumineuse de la pièce dont on vient de parler avait peut-être poussé extrêmement vite, sans avoir eu le temps de proliférer vers l'intérieur.

Un cas de tumeur du nerf optique. — M. Rohmer (de Nancy) rapporte l'observation d'une tumeur fibreuse lymphangiectasique du nerf optique, observée chez une fillette de trois ans et demi; la tumeur diagnostiquée fut enlevée par le procédé suivant : une large incision conjonctivale courbe fut faite au côté externe de la cornée, le droit externe chargé sur un fil et sectionné, tandis que le globe de l'œil était luxé en dedans; la tumeur put facilement être attirée en avant, et le nerf optique sectionné avec des ciseaux courbes, en arrière de la tumeur; l'œil fut remis en place, le muscle droit externe suturé à son tendon, et la plaie conjonctivale réunie par quelques points de suture. La guérison s'effectua facilement, avec très légère apparence atrophique du globe; depuis dix-huit mois, la guérison est restée complète, sans récidive.

Au point de vue anatomo-pathologique, on trouva sur une coupe macroscopique le nerf traversant la tumeur en son milieu, et nettement délimité par son aspect blanchâtre, tranchant sur la couleur plus grise de la tumeur elle-même. Microscopiquement, on voit, au niveau du nerf, une transformation fibreuse totale, avec disparition complète des tubes nerveux; au niveau de la tumeur, au milieu d'un stroma longitudinal suivant l'axe du nerf, on trouve

Digitized by Google

de larges mailles remplies de traînées de cellules qui donnent l'impression d'un épithélioma tubulé; la texture de cette partie du fibrome participe de la texture initiale de cette gaine et de la présence de l'appareil lymphatique qui a imprimé son cachet particulier à la tumeur; il s'est produit une hyperplasie simultanée de tous les feuillets conjonctifs engainants, qui constituent l'enveloppe du nerf optique et qui forment autour de lui et dans son épaisseur tout un système de lacunes intercommunicantes, véritable système de canaux lymphatiques, dont le développement fait comprendre facilement les bizarreries apparentes de cette tumeur.

M. Lagrange. — Le cas rapporté par M. Rohmer est très intéressant, car, ainsi que je l'ai dit tout récemment au Congrès de chirurgie, cette opération n'a jamais été réglée. Knapp l'a tentée, mais il avait opéré par morcellement, et non sans accidents consécutifs sérieux.

M. Tillais (Nantes). **Étiologie lointaine d'une paralysie des muscles de l'œil.** — A la suite d'un traumatisme ayant amené une luxation intra-coracoïdienne de l'épaule droite, une femme de 60 ans fut atteinte successivement de paralysie du droit externe, puis du moteur oculaire commun, du côté droit, déterminant l'absolue immobilité du globe, avec dilatation pupillaire modérée. Après réduction de la luxation, on vit, et c'est ce qui fait l'intérêt de cette communication, l'affection oculaire se modifier favorablement. La paralysie des muscles de l'œil guérit peu à peu. Il paraît difficile, dans un tel cas, de croire à une absolue indépendance des lésions, si semblables et éloignées qu'elles soient. Il n'existe d'autre part ni lésion de l'encéphale, ni diathèse, ni maladie générale telle que le diabète. Par suite, ne peut-on pas admettre que la compression du plexus brachial a été suivie de névrite ascendante, avec lésions consécutives des noyaux bulbaires des muscles oculaires ?

M. Kœnig (Paris). — Bien que la malade ne parût pas être névropathe, il était cependant indiqué de rechercher les stigmates hystériques, car il s'agit vraisemblablement, dans le cas cité par M. Teillais, d'accidents hystériformes provoqués par le traumatisme, d'un véritable hystéro-traumatisme.

Le trichloride d'iode comme antiseptique dans différentes affections oculaires. — M. Pfluger préconise l'emploi du trichloride d'iode en solution à 1/5000, comme antiseptique ordinaire et en solution à 1/2000, et à 1/1000, comme antiseptique énergique dans les cas de lésions infectieuses de l'œil, superfi-

Digitized by Google

cielles ou profondes. Dans la panophtalmie commençante, il emploie la solution à 1/1000.

M. Vacher (d'Orléans). — Pour le lavage intra-oculaire, il suffit d'être aseptique et je préfère aux solutions antiseptiques la solution physiologique salée additionnée de carbonate de soude.

M. Pflüger. — On peut se servir d'une telle solution si le terrain n'est pas infecté, mais s'il existe de la panophtalmie, je préfère une solution microbicide.

M. Sulzer (de Genève). **Correction optique du kératocone et de l'astigmatisme irrégulier.** — En appliquant un ménisque concavo-convexe, ayant un rayon égal au rayon de courbure moyen de la cornée, et en remplissant l'espace existant entre la cornée et ce verre par une solution ayant l'indice de réfraction de la cornée et de l'humeur aqueuse, la solution physiologique par exemple, on parvient à exclure la cornée et, par conséquent, ses irrégularités, de l'acte de la vision. Ces verres ramènent à la normale l'acuité visuelle dans tous les cas où son amoindrissement est dû à des irrégularités de forme de la cornée, ainsi que dans le kératocone et l'astigmatisme irrégulier. Les « verres de contact » consistent en une calotte centrale de 8 millimètres de rayon et de 12 millimètres de base, environnée d'un bord de 13 millimètres de rayon et de 2 à 3 millimètres de largeur. Ils sont maintenus sur l'œil par l'adhésion capillaire et par les paupières qui viennent se poser en haut et en bas sur le bord scléral. Ils ne causent pas de gêne aux malades et n'irritent point l'œil. Toutefois, la couche de liquide, interposée entre la cornée et le verre, se trouble en cinq ou six heures à la suite de l'exfoliation physiologique de l'épithélium cornéen. Mon expérience a porté surtout sur des cas de kératocone et d'astigmatisme irrégulier; l'acuité visuelle de ces malades, jusqu'ici réfractaire à toute correction dans la plupart des cas, devint à peu près normale par l'application des verres de contact. Pourvus d'un diaphragme en émail opaque, ils pourront rendre un grand service dans les cas où une iridectomie optique a été exécutée, soit pour l'amélioration de l'acuité visuelle, soit au point de vue esthétique.

M. Fage (Amiens). **Valeur et indications de l'exentération du globe oculaire.** — Destinée à remplacer dans certains cas l'énucléation, l'opération d'A. de Graefe, préconisée en 1884, doit, comme elle :

1° Être d'une exécution facile et rapide ;
2° Être bénigne dans ses suites ;
3° Laisser un moignon apte à la prothèse ;

Digitized by Google

4° Être efficace contre les accidents sympathiques ultérieurs.

Alors que l'énucléation est parfois laborieuse sur les yeux panophtalmes, l'exentération reste facile dans les mêmes conditions, la disposition du pus en gâteau favorisant son évacuation tout d'une masse. La choroïde doit être plutôt décollée qu'arrachée, car il importe de ne pas se servir d'une curette tranchante. L'attouchement léger de la surface interne avec le thermo-cautère, la suture de la conjonctive, le drainage sont avantageux.

La réaction consécutive à l'opération n'est importante que lorsqu'on exentère des yeux panophtalmes où l'inflammation a déjà gagné la sclérotique et les tissus péri-oculaires.

L'exentération, respectant l'espace intervaginal et la capsule de Tenon, devra, en règle générale, être préférée à l'énucléation pour les yeux atteints de phlegmon, même dans le cas où les malades présentent une dyscrasie.

Par le côté esthétique, l'exentération laissant un moignon volumineux et mobile, se rapproche des amputations partielles, avec cet avantage qu'elle trouve forcément des applications plus nombreuses, et qu'elle présente plus de garanties pour l'ophtalmie sympathique ultérieure.

Toutefois, cette ophtalmie pouvant être déterminée par la névrite des nerfs ciliaires, ou un envahissement présumé des gaines du nerf optique, on doit ne pas accepter l'exentération pour les moignons enflammés et douloureux ni pour les yeux trop désorganisés, cas pour lesquels on doit recourir à l'énucléation.

Dr Ch. Sauvineau.

(*A suivre.*)

SOCIÉTÉ D'OPHTALMOLOGIE DE PARIS

Séance du 8 mars 1892

Présidence de M. Parent

(*Suite.*)

Obs. III. — *Névrite rétrobulbaire fruste, amélioration très marquée par les injections sous-conjonctivales.*

M. F..., 46 ans instituteur, pas d'antécédents héréditaires, jamais de syphilis, *rhumatisme* à 24 ans pendant trois mois. Fumait deux cigares par semaine, pas d'alcool. En mai 1891, affaiblissement de la vue, survenu en même temps que de *violents*

Digitized by Google

maux de tête accompagnés de fièvre et d'un état muqueux (?) qui obligent M. F... à garder le lit pendant quelques jours. Un brouillard assez épais voile tous les objets fixés. La lecture est impossible, les caractères paraissent effacés, gris, mal marqués au point fixé.

Le médecin oculiste de la localité croyant à une amblyopie toxique fait cesser l'usage du tabac et de l'alcool sans résultat. Les injections de *pilocarpine* puis de *strychnine* n'ont qu'un effet à peine appréciable; il en est de même pour *l'électricité*.

Après huit mois de ce traitement, le malade nous est amené par son médecin.

Nous trouvons les *papilles très pâles*, surtout la gauche, avec *excavations physiologiques profondes*. Le champ visuel légèrement rétréci.

Scotome central pour toutes les couleurs :

19 novembre 1891 : O. D. V. = 1/8, lit n° 7 difficilement à 20 cent.
— O. G. V. = 1/8.

Aux *injections de strychnine* et aux électrisations, on ajoute une *injection sous-conjonctivale* tous les huits jours.

10 décembre 1891 : O. D. V. = 1/3, lit difficilement n° 6 à 20 c.
— O. G. V. = 1/3.

L'*électricité* et la *strychnine* sont remplacées complètement par deux injections sous-conjonctivales par semaine :

7 janvier 1892 : O. D. V. = 1/2 f. lit n° 4 à 20 cent.
— O. G. V. = 1/2 f.

Plus de scotomes pour les couleurs.

Les papilles conservent toujours leur pâleur, le malade se trouve beaucoup mieux mais n'est pas guéri encore.

En février 1892, l'acuité visuelle diminue de nouveau, mais paraît vouloir rester stationnaire.

O. D. V. = 1/4, lit n° 4 de Wecker à 20 cent.
O. G. V. = 1/4, lit n° 4.

Le scotome central pour les couleurs, quoique moins accentué, *persiste à un éclairage peu intense.*

Dans ce cas, nous croyons avoir eu affaire à un de ces cas de *névrite rétrobulbaire* à forme fruste, comme on en a relaté dans ces dernières années, à la suite de l'influenza et d'autres maladies infectieuses.

Nous avons vu le malade trop tard pour constater la moindre *infiltration papillaire*, mais l'aspect de la papille avait fait immédiatement penser à une atrophie des nerfs optiques au début;

Digitized by Google

l'examen du champ visuel et des couleurs nous fit voir que si nous avions affaire à une atrophie, elle était de celles qui surviennent à la suite d'un processus inflammatoire rétrobulbaire, entraînant l'atrophie d'une portion seulement des fibres nerveuses. *L'amblyopie toxique* paraissait devoir être éliminée tant par les antécédents du malade que par l'inutilité du traitement dirigé dans ce sens pendant six ou huit mois.

A voir l'amélioration rapide produite par les injections sous-conjonctivales de sublimé, il était à espérer que le malade guérirait complètement. Tel n'est pas encore le cas, et le fait même de la persistance du scotome central pour les couleurs, quoique à un très faible degré, nous indique, comme la pâleur et l'excavation de la papille, qu'un certain degré d'atrophie s'est produit et que le traitement est venu trop tard pour rappeler à la vie les fibres atrophiées.

Mais, nous le répétons, nous ne considérons pas le cas ci-dessus comme une névrite rétrobulbaire, type du genre de celles publiées par Sammelsohn, Leber, etc., dont nous avons aussi observé plusieurs cas, entre autres un relatif à un des membres de cette famille dont Leber a relaté l'histoire si intéressante.

Le traitement, dans ces atrophies héréditaires, est jusqu'à ce jour absolument inefficace, malgré les assertions de Leber et de Sammelsohn, qui ont cru trouver, soit dans les émissions sanguines locales, soit dans les frictions mercurielles et l'usage de l'iodure de potassium à hautes doses, des médications capables d'enrayer le processus morbide.

Nous avons employé tous ces moyens, ainsi que plusieurs de nos confrères chez ces malades qui ont fréquenté toutes les cliniques de Paris. Et ce ne sont pas les malades qui se sont le mieux ou le plus soigné qui ont conservé la meilleure vision.

Nous avons, dans un de ces cas, employé aussi, très peu de temps après le début du mal, les injections sous-conjonctivales de sublimé. Nous les avons faites, même en arrière du globe oculaire et aussi dans la gaine même du nerf optique, sans produire une amélioration appréciable. D'autre part, le processus ne s'est pas aggravé. Est-ce notre intervention qui en est la cause?

A notre avis, cette forme héréditaire de Leber doit avoir une place à part dans la nosologie des affections du nerf optique, de même que le *tabès héréditaire* de Friedereich, dont nous avons observé toute une famille et qui ne ressemble qu'en partie à *l'ataxie locomotrice* classique, ne peut pas, au point de vue de la pathogénie et du traitement, être rangé dans le même cadre que cette dernière affection.

Mais toutes les *névrites rétrobulbaires*, ne revêtent pas ce type

Digitized by Google

de Leber, ni même celui si magistralement décrit par Sammelsohn.

L'observation clinique nous montre qu'à côté de ces types classiques, viennent se grouper une quantité de formes frustes que, pour notre part, nous considérons comme infectieuses. Comme symptôme primordial, nous trouvons toujours un scotome central plus ou moins absolu, avec intégrité relative du champ visuel périphérique.

Le *rhumatisme* a une large part dans l'étiologie de ces *amblyopies centrales*. Le banal *refroidissement* est mis en avant par la plupart des malades. Agit-il comme cause efficiente, ou seulement comme cause occasionnelle, comme c'est le cas pour la pneumonie?

En tout cas, le plus souvent les débuts sont marqués comme dans la plupart des maladies infectieuses par des malaises, de la *céphalalgie*, quelquefois même des nausées, des frissons et un *état fébrile* marqué.

L'influenza, comme beaucoup d'autres maladies infectieuses, a occasionné son contingent de *névrites rétrobulbaires*, de nombreux cas ont été relatés par bien des auteurs, dans ces dernières années. Nous n'en avons pas rencontré pour notre part.

Nous voulons ici présenter quelques cas peut-être encore plus atypiques que les précédents, mais qui ont ce grand intérêt pour nous, praticiens, c'est qu'ils ont été guéris, ou tout au moins très améliorés par les injections sous-conjonctivales de sublimé, à l'encontre de la forme héréditaire qui n'est aucunement modifiée par cette thérapeutique locale.

Obs. IV. — *Papillite monolatérale, puis bilatérale. Rhumatisme, épisclérite, scotome central. Guérison par les injections sous-conjonctivales de sublimé.*

M. C..., 38 ans, pas d'antécédents syphilitiques, rhumatisme douteux; surmenage et chagrins, très exposé par sa profession aux changements de température.

En décembre 1889, influenza pendant quatre jours. De janvier à avril 1891, anthrax très grave au sourcil. En juin 1891, troubles gastriques avec vomissements fréquents. Le 15 juillet, après exposition au froid la nuit précédente, il se réveille avec un léger *brouillard sur l'œil droit*, et un gonflement douloureux de deux doigts de la main droite.

Le 27 *juillet*, le malade est vu par M. le Dr Parinaud, qui a bien voulu nous remettre la note suivante :

« 27 juillet *névrite optique*, O. D., infiltration prononcée, peu d'étranglement; scotomes irréguliers dans le champ visuel.

Digitized by Google

V. = (?) couleurs (?). On constate que l'œil est douloureux à la pression, à la partie inféro-interne, plaque de sclérite à ce niveau vers la région équatoriale. Rien à gauche. Salicylate de soude 3 à 4 grammes. Amélioration jusqu'au 14 août, disparition de l'infiltration papillaire et de la sclérite. V. = 5/10.

« Le 10 *septembre*, récidive sur les deux yeux mais intéressant surtout l'œil gauche, où l'on constate un *scotome central* avec vision assez bonne à la périphérie (V. = ?).

« Le 7 *octobre*, l'infiltration papillaire est encore prononcée dans les deux yeux.

O. D. V. = 5/20 — O. G. V. = 5/50

« Le malade a été traité par le salicylate de soude et les frictions mercurielles. »

C'est alors que le malade se présente à nous.

Le 9 *octobre* nous voyons le malade. Diagnostic du Dr Abadie : *névrorétinite plus accentuée à droite*. La papille de l'œil droit est notablement infiltrée; ses bords sont diffus, tuméfaction légère; dans la macula, pigmentation anomale. La papille de l'œil gauche est trouble mais peu infiltrée.

Traces d'ancienne épisclérite O. D.

Au campimètre, on limite facilement un scotome central relatif où le vert n'est pas vu et où le blanc est vu gris.

9 *octobre* 1891 : O. D. V. = 1/4, lit n° 3, à 15 cent.
— O. G. V. = 1/2, lit n° 3.
16 *octobre* 1891 : O. D. V. = 2/3, lit n° 2, après 3 inj. sous-conj.
— O. G. V. = 2/3, lit n° 2.
3 *novembre* 91 : O. D. V. = 2/3, lit n° 2.
— O. G. V. = 1, lit n° 1. Le scotome persiste pour le vert foncé.

Le malade, absent de Paris, ayant interrompu pendant dix jours son traitement par les injections sous-conjonctivales, se contenta de faire des frictions à l'onguent napolitain.

A son retour, sa vision avait notablement baissé. Les injections sous-conjonctivales rétablirent bientôt l'acuité visuelle presque normale. V. = 2/3, lit n° 1.

Après cette rechute, pour plus de précautions, on fit aussi des injections sous-cutanées de sublimé. Le malade, revu ces derniers jours encore, est aussi bien que possible. La papille de l'œil droit présente encore un très léger trouble. O. D. V. = 2/3, lit n° 1 difficilement.

25 *février* 1892 : O. G. V. = 1, lit n° 1 très bien, pas de scotome pour le vert foncé.

Le malade vient de lui-même demander chaque semaine une

Digitized by Google

injection sous-conjonctivale. Il ne veut plus d'injections hypodermiques qui le rendent malade.

Que d'enseignements pourraient être tirés de cette simple observation, mais le temps nous manque et d'autres cas aussi intéressants doivent être relatés ici, et ce n'est que quand un grand nombre d'observations auront été consignées que l'on pourra tirer des conclusions vraiment scientifiques. *Et si mes communications sont peut-être un peu hâtives, c'est parce que l'expérimentation clinique ne peut être faite par un seul, elle a besoin du contrôle de tous et j'aurai atteint mon but si je réussis à vous faire essayer avec persévérance et sans parti pris, si ce n'est avec conviction, la thérapeutique locale par les injections sous-conjonctivales.* C'est seulement par l'ensemble de nos observations à tous que la vérité pourra se faire jour.

Voici un cas particulier de névrite optique très rapidement guérie par les injections sous-conjonctivales.

Obs. V. — M. R..., 38 ans. Pas d'antécédents syphilitiques ni rhumatismaux. Débuts il y a six semaines par des maux de tête et des douleurs pendant les mouvements d'abduction de l'œil droit. Huit jours après il s'aperçoit que la vue est complètement trouble de cet œil. O. D. V. = 1/4, H = + 1.5 D.

17 *novembre* 1891 : O. G. V. = 1 — E.

Champ visuel concentriquement peu rétréci avec scotome paracentral relatif, surtout augmenté pour le vert et le rouge.

A l'ophtalmoscope, infiltration très prononcée de la papille de l'O. D.

Injections sous-conjonctivales en même temps que frictions mercurielles *sur la tempe seulement.*

27 *novembre* 1891 : La névrite a notablement diminué; la papille reste trouble, sale; la dyschromatopsie a disparu.

O. D. + 1.5 D. V. = 1/2.

15 *décembre* 1891 : Le champ visuel est redevenu complètement normal; voit bien les couleurs, mais léger brouillard devant les objets. La papille a repris son aspect normal, à part un très léger halo; les vaisseaux ne sont plus tortueux et dilatés.

O. D. V. = 2/3, lit n° 2 avec + 3 D.

Il y a eu sept injections sous-conjonctivales. 30 janvier, aucune altération anatomique n'est plus appréciable au fond de l'œil.

Vision = 2/3 + 3 D., lit n° 2 de Wecker.

Nous n'avons pas voulu énoncer sur ce cas un diagnostic ferme pour ne pas influencer votre opinion.

Digitized by Google

Quelle est la nature de cette névrite?

En l'absence d'antécédents certains, il est bien difficile de se prononcer. L'aspect ophtalmoscopique fit considérer à notre maître la lésion comme une *névrite par compression au niveau du trou orbitaire.*

Les injections sous-conjonctivales ayant été employées conjointement aux frictions *temporales* avec l'onguent napolitain, il n'est pas possible d'attribuer la guérison à l'une plutôt qu'à l'autre thérapeutique. Nous vous laissons juges du fait et de la rapidité peu commune avec laquelle s'est opérée la *restitutio* presque *ad integrum.*

Permettez-moi l'observation suivante, elle est relative à une *atrophie* des nerfs *optiques.* Atrophie blanche, selon toute apparence consécutive à un processus inflammatoire très probablement de nature syphilitique, qui a été promptement amélioré par les injections sous-cutanées et sous-conjonctivales de sublimé. Nous n'osons pas espérer que cette amélioration sera durable. Mais le fait est au moins intéressant à ce titre qu'un traitement mercuriel ainsi appliqué a donné un bon résultat, alors que les frictions mercurielles longtemps prolongées, de même que l'emploi de l'iodure de potassium, n'avaient fait jusque-là qu'accélérer la marche de l'atrophie, ainsi qu'on l'observe souvent même dans des atrophies d'origine syphilitique. Un seul point relie cette observation aux précédentes, c'est le champ visuel peu rétréci avec *scotome central* très accentué.

Obs. VI. — *Atrophie des nerfs optiques syphilitique* (?). *Champ visuel peu rétréci. Vision centrale très abaissée, amélioration par les injections sous-conjonctivales et sous-cutanées de sublimé.*

M. M..., 27 ans, au Cateau (Nord). A 18 ans *blennorrhagie* avec quatre petits chancres et ganglions indurés aux aines; pas d'accidents secondaires, pas de traitement mercuriel. Douleurs aux genoux pendant quinze jours en 1877. Six mois après son service militaire, à 26 ans, M. M... s'aperçoit assez subitement qu'il voit les objets qu'il fixe comme à travers un nuage, qui est plus épais devant l'œil droit.

C'était en août 1890. M. le Dr Bourgeois, de Reims, prescrit du sirop de Gibert, puis des frictions mercurielles, qui sont faites pendant un mois.

Au mois d'août 1891, M. le Dr Parent pose le diagnostic suivant : *Atrophie des nerfs optiques d'origine spécifique avec fin pointillé dans une partie des deux régions maculaires. Fixation excentrique à un faible degré.*

Digitized by Google

Il prescrit de nouveau les *frictions mercurielles* ainsi que la *strychnine* et l'*électricité*. Malgré ce traitement, la vue diminuant toujours, le malade vient à Paris et se présente le 23 mars 1891 à la clinique du Dr Ababie, qui pose sans hésiter le diagnostic d'*atrophie des nerfs optiques* de nature syphilitique.

Les papilles sont d'un blanc mat avec *excavations atrophiques très marquées*. Les vaisseaux ne paraissent en aucune façon altérés ni diminués de calibre. Rien de bien appréciable dans les régions maculaires. *Champ visuel* un peu rétréci, mais *vision centrale très altérée* sans qu'on puisse délimiter un scotome central absolu ; fixation excentrique. *Les couleurs* ne sont pas reconnues, à l'exception du bleu et du jaune.

24 *novembre* 1892 : O. D. V. = 1/40, lit n° 9 de Weker à 10 cent.
— O. G. V. = 1/15, lit n° 6 à 15 cent. difficilement.

2 *décembre* 1892 : Après quatre injections sous-conj. et quatre inj. hypodermiques.
O. D. V. = 1/15, lit n° 8.
O. G. V. = 1/8, lit n° 6.

5 *janvier* 1892 : O. D. V. = 1/10, lit n° 5 de W. à 20 c.
— O. G. V. = 1/8, lit n° 4 de W. à 20 c.

Depuis ce jour, la vision n'a plus changé. Le malade a eu trente injections sous-conjonctivales et quarante sous-cutanées. Dans les premiers jours de *février* le malade est retourné reprendre sa place de commis quincaillier, prétendant qu'il voyait assez pour ce qu'il avait à faire.

Il reviendra nous voir dans un mois.

Cette observation est très discutable thérapeutiquement parce que les injections sous-conjonctivales ont été employées en même temps que les injections hypodermiques. Mais pour nous, qui depuis dix ans pratiquons avec notre maître les injections hypodermiques, nous n'avons jamais vu dans les atrophies syphilitiques survenir une amélioration avant la dixième piqûre. Encore si cette amélioration se produisait, car bien souvent c'était tout le contraire, et c'est une chose connue déjà que, dans bien des cas d'atrophies même syphilitiques, le traitement mercuriel accélère la diminution de la vision.

Donc, dans ce cas, une amélioration s'est produite si rapidement après quatre injections seulement que nous pensons que cette amélioration qui s'est du reste maintenue jusqu'ici (trois mois), peut être attribuée pour une part au moins au traitement local, car le traitement mercuriel général avait été appliqué à plusieurs

Digitized by Google

reprises sans le moindre résultat. Loin de nous la prétention d'avoir guéri ni même enrayé *pour toujours* une atrophie des nerfs optiques. Nous n'osons pas l'espérer, quelque optimiste que nous soyons. Mais enfin cette amélioration de trois mois est fort intéressante. Dans un an ou deux nous verrons si cet état s'est maintenu.

Une autre observation *d'atrophie syphilitique*, qui présente un très vif intérêt par le bénéfice notable qu'elle a tiré des injections sous-conjonctivales de sublimé est la suivante. C'est une de ces *atrophies périphériques succédant à une chorio-rétinite syphilitique* grave. Nous relatons cette observation sans vouloir prétendre que, dans tous les cas de ce genre, on obtiendra pareil résultat. Car, dans bien des circonstances à peu près identiques, les injections sous-conjonctivales sont restées infructueuses, mais les faits négatifs ne pourront jamais infirmer les faits positifs bien observés.

Obs. VII. — *Atrophie blanche des nerfs optiques avec atrophie des vaisseaux rétiniens, suite de chorio-rétinite syphilitique.*

Mme M..., 37 ans, trois enfants bien portants; pas d'antécédents spécifiques; constitution peu robuste. Depuis l'âge de 24 ans la vue baisse; pas d'héméralopie. Il y a quatre ans soignée par les frictions mercurielles et l'iodure de potassium sans aucun résultat. Elle a visité depuis toutes les cliniques et subi tous les traitements possibles. Mercure, pilocarpine, strychnine, etc., etc. La vue baissait toujours.

Le 28 septembre 1891, M. le Dr Abadie constate que cette malade est atteinte d'*atrophie des nerfs optiques* avec diminution considérable du calibre des vaisseaux. Dans les régions équatoriales quelques rares dépôts pigmentaires. C'est la forme que l'on peut considérer comme spécifique même en l'absence de manifestations syphilitiques antérieures.

Les injections hypodermiques de sublimé sont pratiquées pendant près de quatre mois simultanément avec des frictions mercurielles; mais après quarante injections, aucune amélioration ne s'étant produite, la malade, après quelques jours de repos, est soumise, en désespoir de cause, *aux injections sous-conjonctivales de sublimé*. Après trois ou quatre injections, tout autre traitement étant suspendu, la malade prétend voir mieux; nous n'y prêtons pas attention; mais, après dix injections, nous sommes très étonnés de voir que la vision, qui, pendant quatre mois, s'était tenue sans changement aucun à V = 1/10, est montée en quelques jours à 1/4 et 1/3.

Digitized by Google

Conclusions.

Dans les processus inflammatoires (infectieux) du nerf optique, quelle que soit leur origine, les *injections sous-conjonctivales de sublimé* donnent des résultats encourageants. Dans plusieurs cas où tous les traitements classiques étaient restés sans effet, cette thérapeutique locale a donné des résultats très satisfaisants.

Les cas jusqu'ici traités ne sont pas assez nombreux pour qu'il nous soit possible d'établir un déterminisme exact des cas où cette médication doit toujours réussir. Mais qu'importe, elle est si inoffensive qu'on est toujours en droit de l'essayer. Dans les *amblyopies centrales*, que, pour notre part nous considérons comme des formes légères de *névrites rétrobulbaires*, ces injections nous ont donné, dans tous les cas que nous avons observés, des améliorations rapides.

Nous ne parlons pas des amblyopies par le *tabac* et l'*alcool* qui guérissent spontanément *sublata causa*.

Dans la forme *héréditaire* de la *névrite rétrobulbaire*, les résultats obtenus ne sont ni meilleurs ni moins bons que ceux obtenus par les autres médications. Il faudrait de nouveaux faits avant de pouvoir se prononcer.

Dans un cas de *névrite* (*rétrobulbaire?*) *rhumatismale?* les injections sous-conjonctivales ont amené une *guérison* rapide, alors que le salicylate de soude et les frictions mercurielles n'avaient produit qu'une amélioration passagère.

Dans un cas de *névrite optique* par *compression*, guérison très rapide.

Dans une *atrophie des nerfs optiques* d'origine syphilitique ainsi que dans un cas d'*atrophie secondaire à une chorio-rétinite spécifique*, nous avons obtenu une amélioration considérable de la vision, alors que les traitements classiques étaient restés pendant de longs mois sans le moindre effet.

Nous ne reviendrons pas ici sur les indications, contre-indications, etc., nous les avons données dans notre précédent travail; nous y reviendrons quand nous aurons terminé notre étude qui doit comprendre encore les affections de la choroïde et de la rétine, puis celles du tractus uvéal, puis enfin celles de la cornée.

En terminant, nous tenons à constater que l'idée d'une thérapeutique générale de toutes les affections oculaires de nature infectieuse par les injections *sous-conjonctivales de sublimé* nous est absolument personnelle. Nous savons que différents auteurs se sont bien trouvés de cette thérapie locale dans certains processus infectieux aigus, tels que ulcères infectieux, infections de cicatrices

Digitized by Google

filtrantes, ophtalmies sympathiques, mais nous n'avons jamais vu nulle part traiter par cette méthode systématique des affections chroniques, telles que celles que nous avons d'abord brièvement énumérées dans notre premier travail en mai 1891.

M. Abadie. — Je reprocherai à la communication de M. Darier d'être un peu trop touffue et de manquer de netteté. M. Darier insiste beaucoup sur la névrite rétrobulbaire, mais pourtant, à l'heure actuelle, nos connaissances sur ce sujet sont encore bien restreintes. En fait d'anatomie pathologique nous n'avons guère que les travaux de Sammelsohn qui a bien reconnu, il est vrai, une désorganisation des fibres axiales des nerfs optiques à la suite d'intoxication alcoolique. Mais, cliniquement, la névrite rétrobulbaire est encore fort mal connue.

J'ai laissé, bien entendu, à M. Darier qui est un travailleur distingué, avide de progrès, ayant des idées originales, toute initiative dans ses recherches; mais j'observais à côté de lui et, à mon sens, ce qu'il considère quelquefois comme des névrites rétrobulbaires pourrait bien être des lésions du nerf optique d'origine oculaire.

Je m'explique. Les nerfs optiques peuvent être considérés comme des tractus conducteurs qui relient les centres nerveux au globe oculaire. Leurs maladies principales sont celles qui dérivent des régions extrêmes où ils aboutissent. Les lésions de dégénérescence qui sont liées aux maladies du système nerveux, atrophies papillaires vulgaires, tabétiques, etc., si fréquentes et si désespérantes, ne sont guère influencées par les injections sous-conjonctivales de sublimé.

Mais il n'en est plus de même des lésions du nerf optique limitées à la papille et consécutives souvent à des chorio-rétinites plus ou moins accentuées. Dans ces cas-là, au contraire, les injections donnent de bons résultats. Et dans bien des cas, je les ai vues réussir là où les frictions mercurielles et les injections sous-cutanées de peptonate d'hydrargyre étaient restées en défaut. De même dans ces chorio-rétinites de la macula, souvent très circonscrites et qui échappent facilement à un examen superficiel au point qu'on a dû les prendre souvent pour des amblyopies de cause inconnue, les injections sous-conjonctivales de sublimé sont souveraines, tandis que les frictions et les injections sous-cutanées de peptonate sont beaucoup plus infidèles.

Enfin, je ne conteste pas que le processus morbide ne puisse se localiser exclusivement à la portion intra-orbitaire du nerf, reconnaître une origine infectieuse et être justiciable aussi des injections sous-conjonctivales de sublimé; mais ces cas-là restent encore les plus obscurs et ils réclament pour être bien connus une symptomatologie nette qui est encore à trouver.

Digitized by Google

M. Despagnet. — La communication de M. Darier est tellement bourrée de faits qu'il est fort difficile, même après l'attention la plus soutenue prêtée à sa lecture, d'en présenter une argumentation sérieuse. Cependant il est un fait principal, que nous avons tous pu retenir et qui domine tout le travail de notre collègue, c'est l'efficacité souveraine des injections sous-conjonctivales de sublimé dans les affections oculaires les plus variées, soit comme anatomie pathologique, soit comme pathogénie. En effet, les altérations de tous les milieux et membranes de l'œil, depuis la cornée jusqu'au nerf optique produites par les causes les plus différentes sont justiciables de ce médicament. Je serais vraiment heureux de voir se confirmer les succès de M. Darier, car alors notre rôle de clinicien et de thérapeutiste deviendra des plus simples. Dans toute lésion oculaire, quelle qu'en soit la cause, nous n'aurons qu'à pratiquer des injections sous-conjonctivales de sublimé, nous serons certains d'obtenir la guérison et très rapidement. Mais, comme je viens de le dire, il nous faut la confirmation des faits apportés, jusque-là nous devons nous tenir dans une prudente réserve, d'autant plus que dans les observations apportées par M. Darier, j'ai noté des oscillations d'une rapidité extrême dans l'acuité visuelle.

Je désirais aussi demander des explications au sujet de la névrite rétrobulbaire dont il est tant parlé dans cette communication. J'avoue que mon argumentation ne saurait avoir la haute portée de celle que vient de faire M. Abadie sur ce point et je ne saurais mieux faire que d'attendre la réponse de M. Darier aux objections de notre collègue. Cepeudant je ferai remarquer que Sammelsohn, qui a si bien décrit cette forme d'inflammation du nerf optique, lui a assigné comme symptôme principal un scotome central, tandis que le champ visuel périphérique conservait ses dimensions normales. Or, dans l'une des principales observations dont M. Darier vient de nous dire l'histoire, le champ visuel était considérablement rétréci, ce qui ne l'a pas empêché de qualifier le cas de *névrite rétrobulbaire;* c'était donc là un cas anormal.

Je passe sur d'autres points, car il y aurait long à dire, pour arriver à un fait qui m'intéresse d'autant plus que j'en observe d'analogues en ce moment et que je me dispose à les porter devant la prochaine réunion de la Société française d'ophtalmologie. M. Darier nous a dit qu'il avait fait avec bon résultat des injections de sublimé dans la gaine du nerf optique dans des cas d'atrophie de papille héréditaire. Cette annonce m'a véritablement stupéfait, non parce qu'il y a une difficulté surprenante à aller avec la pointe d'une aiguille de Pravaz dans la gaine du nerf,

Digitized by Google

difficulté que je ne demanderai pas à M. Darier de nous faire connaître, mais parce que cette tentative pouvait, en cas de réussite, avoir les plus désastreux effets. Vous savez en effet que les atrophies de papille héréditaires s'arrêtent à un certain degré de leur évolution, et que ceux qui en sont atteints ne deviennent par ce fait jamais aveugles. Ils conservent toujours un certain degré de vision. C'est du moins ce que prouvent les observations publiées par de Graefe, Hutchinson, Leber. C'est ainsi que cela se passe chez les malades que j'ai en ce moment en observation. Donc, chez des individus y voyant encore et non menacés de cécité, vous allez vous exposer à produire une perte immédiate et totale de la vue par une manœuvre dont les résultats sont des plus aléatoires, car vous risquez fort avec votre aiguille de piquer le nerf optique et vous savez que sa blessure est toujours des plus graves. Voilà donc un procédé de traitement que je ne saurais admettre dans ce cas et contre lequel je voulais protester.

Je désirerais aussi répondre à M. Abadie qui paraît croire, m'a-t-il semblé, que les atrophies du nerf optique d'origine syphilitique n'existent que concurremment avec des choroïdites ou des chorio-rétinites dont elles seraient la conséquence. Je n'aurai pour lui démontrer le contraire qu'à lui signaler les atrophies papillaires par artérite, affection que l'on rencontre de plus en plus fréquemment si l'on veut bien faire un examen ophtalmoscopique méthodique et attentif.

Enfin M. Abadie pense que le diagnostic des exsudations punctiformes de la macula est très difficile et qu'il n'est possible qu'à l'image renversée et avec une lentille de 10 à 12 dioptries, c'est-à-dire donnant un fort grossissement. Sans vouloir prétendre que de pareilles lésions se voient sans peine, car elles peuvent être confondues avec les reflets normaux de la macula, je crois que leur diagnostic n'offre pas de si grandes difficultés, et M. Abadie serait de mon avis s'il voulait en faire l'examen, non à l'image renversée, mais à l'image droite qui nous donne avec un plus fort grossissement, plus de netteté et de précision.

M. Gorecki. — Je pense que les injections sous-conjonctivales de sublimé agissent localement et comme médicament irritant ou substitutif.

J'ai eu l'occasion de guérir, un peu par hasard, un décollement de la rétine au moyen d'une injection sous-conjonctivale profonde de solution de sublimé au 1/500e. Pendant six mois il est resté une photophobie intense; la malade ne voyait que dans une demi-obscurité, « je vois trop bien, trop clair », me disait-elle. Cette photophobie a disparu depuis; à la place du décollement rétinien, on observe à l'ophtalmoscope (fort mal supporté),

Digitized by Google

quelques lésions choroïdiennes qui ont probablement précédé la myopie.

J'indiquerai en passant que le moyen de permettre la solubilité simultanée de la cocaïne et du sublimé, dont la double action est quelquefois avantageuse, consiste à ajouter à la solution une certaine quantité de glycérine.

VIGNES. — Chez une malade syphilitique de ma clinique, atteinte de névrite optique, les injections sous-conjonctivales d'hydrargyre ne m'ont donné aucun résultat : je les ai cependant continuées avec quelque persévérance. Cette malade soumise ensuite aux frictions, il survint une amélioration des plus notables. Je regrette de ne pouvoir vous citer les chiffres de son acuité visuelle, la mémoire me faisant défaut sur ce point. Mais j'affirme que, dans les conditions de temps où j'ai mis en œuvre mes traitements et où l'amélioration s'est produite, il ne faut pas imputer celle-ci à un effet tardif des injections.

M. Darier insiste dans sa communication sur les bons effets qu'il a retirés de sa médication dans les névrites infectieuses du nerf optique. Vous souvenez-vous de cette malade, que je vous ai présentée jadis, atteinte de papillite au cours de l'influenza ? Son visus d'abord à peu près nul, était de plusieurs dixièmes, lorsque je vous l'ai montrée. Actuellement (j'ai eu récemment occasion de la voir) sa vision est encore meilleure et elle ne conserve de son affection qu'une large zone de décoloration du segment externe, de l'aspect duquel il ne faudrait pas conclure à l'état de son acuité. Chez cette malade, je fis surtout de la médecine expectante et je crois que, dans nombre d'affections du nerf optique, au temps seul revient l'honneur de telle amélioration dont nous gratifions les médicaments employés.

Contrairement à M. Abadie, je crois la névrite rétrobulbaire plus fréquente qu'il ne semble l'admettre et je rappelle la douleur que produit la rétropulsion du globe comme un signe qui, rapproché des autres, prend une réelle valeur diagnostique.

J'ai fait des injections sous-conjonctivales dans les kératites parenchymateuses, lorsque, après une longue durée, la maladie affecte une forme absolument traînante ou reste dans un état stationnaire désespérant. Leur emploi semble donner alors un coup de fouet salutaire et accélérer la marche vers le mieux.

Mais je dois dire que ces résultats, je les ai obtenus aussi bien avec les solutions de trichlorure d'iode qu'avec des solutions de sublimé. J'en conclus que l'action bienfaisante est due sans doute plus aux modifications que détermine l'injection dans la circulation locale qu'à une vertu spécifique du médicament.

M. DARIER. — Je sais combien est délicate la question que je

Digitized by Google

viens de traiter devant vous, aussi je comprends les restrictions et les observations faites par mes honorables contradicteurs; mais je crois qu'une lecture attentive des faits communiqués nous mettra tous d'accord. Le peu de temps dont nous disposons m'a obligé d'être aussi concis que possible et certaines explications nécessaires seront trouvées dans mon travail.

Je tiens à répondre à M. Vignes qui je ne suis pas ennemi des frictions mercurielles, qui sont un de nos plus puissants moyens; mais nous n'aurons jamais trop de médications réellement efficaces dans les affections que nous venons de traiter.

Élection.

On procède à l'élection d'une commission pour la bibliothèque dont font partie de droit : le président, le secrétaire général et le trésorier.

Sont élus : MM. Javal, Meyer et Parinaud.

A 9 heures et demie la Société se forme en comité secret pour entendre le rapport de M. Nimier au nom de la commission chargée d'examiner les titres des candidats à la place déclarée vacante de membre titulaire.

La commission propose, en première ligne, M. Kœnig, en deuxième ligne, M. d'Oger de Spéville.

La séance est levée.

BIBLIOGRAPHIE

ET REVUE DES JOURNAUX

Sur un cas de cécité verbale avec agraphie suivi d'autopsie, par M. P. Sérieux. — J'ai observé récemment une malade atteinte de cécité verbale et d'agraphie. Il s'agissait d'une femme de 73 ans, ayant quelque instruction, sans trace de paralysie, nullement délirante et qui comprenait parfaitement les questions qu'on lui posait. La vision était restée intacte; la malade distinguait bien les objets et les personnes qui l'entouraient; elle ne présentait pas d'hémianopsie, mais elle ne pouvait lire les mots ni les lettres imprimés. De même, bien que la main droite eût conservé tous ses mouvements et pût saisir correctement la plume, elle ne savait plus tracer de lettres déchiffrables.

Quelque temps après son entrée, cette femme se mit à faire spontanément des exercices d'écriture : elle ne pouvait d'abord

Digitized by Google

tracer que des caractères sans signification, puis elle réussit à écrire les lettres les plus simples, *m*, *n*, *o*, *u*, qu'elle réunissait parfois par groupes de quatre ou de cinq, de façon à former des apparences de mots : *umaa*, *monou*, *unauoi*. Ajoutons qu'il n'existait ni aphasie motrice, ni surdité verbale.

Quelques jours avant la mort, on pouvait constater une amélioration dans la faculté de lire : certaines lettres imprimées étaient reconnues, d'autres ne l'étaient pas. La lecture de l'écriture cursive était presque totalement impossible. Invitée à écrire son nom et son adresse, la malade prend la plume, épelle très correctement chaque syllabe du mot qu'elle veut écrire : *Q u i n c a*, etc., *Quincampoix*, et trace des caractères très incorrects, au milieu desquels on peut reconnaître les lettres suivantes : *Madum Aaddm Ao ms ono.*

L'écriture sous dictée et l'écriture d'après copie sont aussi défectueuses que l'écriture spontanée.

A l'autopsie, on constate une hémorragie ventriculaire toute récente dont le point de départ avait été la capsule interne du côté droit. L'hémisphère gauche ne présente pas d'autre lésion qu'un ancien foyer de ramollissement, de l'étendue d'une pièce de cinq francs, occupant tout le lobule pariétal inférieur. Les deuxième et troisième frontales, le lobule de l'insula, les circonvolutions rolandiques sont intacts. Il n'existe également point de lésions sous-corticales. L'examen microscopique montre qu'il n'existe pas de corps granuleux au niveau du pied de la deuxième frontale.

Ce cas est des plus probants pour la localisation de la cécité verbale, puisque la seule lésion cérébrale à laquelle on pût rattacher l'alexie avait détruit le lobule pariétal inférieur dans son entier. Mais il est surtout instructif au point de vue de la physiologie pathologique des troubles de l'écriture.

On connaît la conception de l'agraphie, telle qu'elle résulte des travaux d'Exner, de Charcot, de Pitres, de Ballet ; il existerait un centre moteur autonome, situé au niveau du pied de la deuxième frontale, où s'emmagasinent les images motrices graphiques, dont l'ensemble constitue la mémoire « des synergies musculaires très complexes qui président aux mouvements de la main et de l'avant-bras dans l'acte d'écrire ».

A côté de cette forme d'agraphie, dans laquelle l'élément moteur graphique joue un rôle prédominant, doivent prendre place l'agraphie consécutive à l'aphasie motrice (Trousseau) et l'*agraphie par lésion sensorielle* à laquelle doit être rapportée notre observation. Le mécanisme de la perte de l'écriture est dans ce dernier cas différent : la faculté d'écrire est lésée ou anéantie, bien qu'on ne puisse faire intervenir aucune altération des régions motrices.

Digitized by Google

Ces faits doivent être interprétés de la façon suivante : l'écriture étant, avant tout, pour certains auteurs, une copie de l'image optique des lettres et des mots, disparaît avec la perte des images visuelles, verbales et littérales (cécité verbale corticale : Wernicke, Déjerine). L'élément sensoriel est ici au premier plan, et l'agraphie, au lieu de pouvoir être définie comme précédemment une amnésie motrice graphique, n'est pas autre chose qu'une *amnésie visuelle graphique.*

On peut donc admettre la possibilité de la perte de l'écriture indépendamment de toute lésion des frontales et consécutivement à la disparition des images optiques verbales.

On a établi une distinction entre l'agraphie motrice par perte de la mémoire motrice (lésion du pied de la deuxième frontale) et l'agraphie par cécité verbale. On la base sur ce que, dans cette dernière forme, le malade ne peut écrire d'après un modèle, bien qu'il puisse encore écrire de tête ou sous la dictée ; cette distinction paraît s'accorder difficilement avec les observations analogues à celles que nous rapportons (*Société de Biologie*).

Paralysie du moteur oculaire externe et du facial, et de l'orbiculaire des paupières avec hémiplégie du même côté. — La malade présentant ces divers symptômes est une jeune fille ayant ressenti successivement un affaiblissement des membres supérieur et inférieur droit, avec douleur de tête, vomissements, paralysie faciale droite avec celle de l'orbiculaire; paralysie de la sixième paire droite.

Pour expliquer ces différents phénomènes, M. Parinaud et M. Guinon ont admis l'existence d'une double lésion : lésion des fibres du facial dans son trajet intra-protubérantiel en même temps que de la région motrice du côté gauche. MM. Parinaud et Guinon ont admis la nature tuberculeuse de la lésion, la malade présentant des signes de phtisie pulmonaire.

(*Nouvelle Iconographie de la Salpêtrière.*)

NÉCROLOGIE

WILLIAM BOWMANN

Un des maîtres de l'ophtalmologie moderne, sir William Bowmann, est mort le 27 mars dernier, à Londres, à l'âge de 76 ans.

Né à Nantwich (Cheshire) le 20 juillet 1816, Bowmann étudia la médecine avec Ernst Eifer et Erfolg à Birmingham et à Londres. Esprit large et indépendant, il parcourut ensuite toutes les uni-

Digitized by Google

versités européennes, toujours avide de s'instruire, et, avec une rare modestie et une impartialité encore plus rare, rendant hommage au mérite partout où il le rencontrait. Je me souviens d'avoir eu l'honneur de lui être présenté au cours d'une visite qu'il fit à mon vénéré maître, M. Desmarres, et je ne saurais oublier avec quelle sincérité, avec quel enthousiasme ces deux hommes remplis du feu sacré et également désireux de concourir aux progrès de la science ainsi qu'au soulagement de l'humanité, se communiquèrent leurs idées, leur vues, leurs espérances !

Il me suffira, pour faire l'éloge de Bowmann, de signaler ici les glorieuses étapes de sa longue et brillante carrière.

Après avoir étudié le microscope avec le Dr Blackiston, à Birmingham, il entra, en 1837, c'est-à-dire à 21 ans, dans la section médicale du Kings'College de Londres. Deux ans après, il est nommé prosecteur du musée d'anatomie. En 1841, il est fait membre de la Société royale, et l'année d'après, il reçoit une médaille royale, pour son remarquable travail sur la structure du rein. A cette même époque, il commence, en collaboration avec l'illustre Todd, professeur de physiologie, son grand ouvrage sur *l'Anatomie physiologique et la physiologie de l'homme*. En 1844, il est nommé membre du « Royal College of Surgeons ». Jusqu'à cette époque, Bowmann ne s'était pas occupé spécialement d'ophtalmologie, mais il n'y a rien d'étonnant à ce que, amant passionné de l'anatomie, il se soit arrêté, charmé, devant l'organe le plus parfait du corps humain ; devant cet organe mystérieux plein d'ombre et de lumière à la fois, et dont les rouages si fins, si compliqués, sont si difficiles à surprendre ! Avec son génie, Bowmann comprit que c'est dans l'œil que réside le secret de l'organisme entier, et il concentra tous ses efforts, toutes ses recherches, vers ce phare admirable que la nature nous a donné non pas seulement pour voir au dehors, mais pour nous aider à comprendre ce qui se passe en nous-même. Grâce à Helmholz et à Bowmann, nous avons fait de grands progrès dans cette voie d'investigation, et le jour est proche, où, à l'aide de l'ophtalmoscope, nous pourrons reconnaître avec assurance l'origine des différentes maladies qui affligent l'humanité. En 1846, peu de temps après la retraite de Dalrymple, Bowmann fut attaché, à titre de chirurgien assistant, au « Royal London Ophtalmic Hospital ». Son travail sur l'anatomie du cercle ciliaire parut l'année suivante, et, en 1851, il fut nommé chirurgien du « Moorfields Hospital ». Cette même année fut rendue mémorable par l'immortelle découverte de Helmholz, découverte grâce à laquelle on vit surgir tout un monde d'idées nouvelles, et une nouvelle école, dont les chefs étaient à cette époque Bowmann, de Graefe, Donders, Desmarres.

Digitized by Google

Grâce aux travaux de ces hommes de génie, la science ophtalmologique fit d'immenses progrès, pour le bien de milliers de malheureux, abandonnés jusqu'alors aux ténèbres éternelles.

La célébrité de Bowmann lui vint de deux sources différentes : de ses admirables travaux et de ses procédés opératoires. Ainsi le nom de Bowmann restera toujours attaché à son procédé dans le rétrécissement des voies lacrymales, dans la pupille artificielle, dans l'emploi des deux aiguilles pour l'opératiou de la cataracte capsulaire, et dans l'opération du kératocone.

Ce fut surtout, par son enseignement oral et par ses leçons cliniques que Bowmann fit une impression profonde sur ses élèves et sur les innombrables médecins étrangers qui fréquentaient assidûment son service. Ce fut un véritable deuil pour l'hôpital de Moorfields, lorsque Bowmann prit sa retraite, en 1876. Il ne se désintéressa pas pour cela des questions ophtalmologiques, et fut, depuis, toujours à la tête de toutes les réunions ou congrès se rapportant à notre spécialité. La dernière fois que j'eus l'honneur de lui parler, ce fut à Londres, en 1881, pendant le septième Congrès médical international où il fut nommé président de la section d'ophtalmologie. Son accueil si simple, si bienveillant, si affable me toucha profondément, et je lui en ai toujours gardé une vive reconnaissance.

Plaignons l'Angleterre d'avoir perdu l'un de ses plus illustres enfants, mais félicitons aussi cette grande nation de n'avoir pas attendu la mort de Bowmann pour lui rendre les honneurs qui étaient dus à son génie. Par un sentiment d'exquise délicatesse le conseil de la Société d'ophtalmologie décida, en 1883, de créer un rapport annuel qui porterait le nom de *Leçon de Bowmann* afin que le nom du célèbre professeur fut acclamé chaque année par tous les ophtalmologistes du Royaume-Uni.

En 1884, Bowmann fut fait baronnet et quelque temps après ses admirateurs, ses élèves, ses amis de tous les pays indistinctement, résolurent d'organiser une souscription, à laquelle nous avons tenu à l'honneur de prendre part, en vue d'offrir au maître son propre portrait peint par Ouless, et qui figura avec beaucoup de succès à l'Académie royale de peinture de Londres en 1889.

Ce même comité fit réimprimer, à ses frais, plusieurs de ses principaux ouvrages.

Admirateur fervent de Bowmann, nous avons cru de notre devoir de consacrer à sa mémoire ces quelques lignes comme un dernier hommage d'estime et de respectueuse vénération envers ce maître si universellement regretté. Dr GALEZOWSKI.

Le Gérant : FÉLIX ALCAN.

4463. — L.-Imprimeries réunies, B, rue Mignon, 2. — MAY et MOTTEROZ, directeurs.

Digitized by Google

TRAITEMENT

DES ULCÈRES INFECTIEUX GRAVES

DE LA CORNÉE

PAR

Le Dr A. BOURGEOIS (de Reims)

Lorsque les ulcères de la cornée sont mis en traitement très peu de temps après leur apparition, il est permis d'affirmer leur guérison rapide, surtout si l'ulcération ne dépasse pas le quart de la surface de la cornée. Il serait superflu d'énumérer tous les moyens qui s'offrent à l'ophtalmologiste dans tous les cas; ils sont décrits dans les traités spéciaux et dans les recueils périodiques d'oculistique. J'ai, de mon côté, appelé l'attention sur cette question dans deux articles publiés en 1890 dans l'*Union médicale du Nord-Est*, intitulés : « Du traitement antiseptique des kératites microbiennes » et « De l'emploi de l'aristol en oculistique ».

Dans le présent travail, je n'ai en vue que les ulcères infectieux graves, et le degré extrême de gravité est, au point de vue auquel je me place, réalisé par les conditions suivantes : le malade vient pour la première fois demander conseil trois semaines ou un mois après l'invasion de la maladie; les deux tiers ou la presque totalité de la cornée sont envahis par l'ulcération; il existe un hypopyon abondant; une iritis concomitante provoque des douleurs plus ou moins intenses; la perforation de la cornée, si elle ne s'est pas encore produite, est imminente; une dacryocystite purulente, origine de tout le mal, avec ou sans tumeur lacrymale, imprègne sans cesse de muco-pus les tissus ulcérés et les réinocule en permanence, empêchant ainsi toute réparation.

Les cas dans lesquels ce tableau lamentable est réalisé ne sont pas rares. Si, représentant au malade que la gravité de son état doit être mise sur le compte de sa coupable indiffé-

Digitized by Google

rence, on lui laisse peu d'espoir sur un résultat curatif satisfaisant, on peut se demander néanmoins s'il n'y a pas quelque chose à tenter pour sauver l'œil d'une perte qui paraît presque fatale.

Autrefois, dans les circonstances analogues, en employant les moyens habituels, c'est-à-dire les paracentèses répétées, la galvano-cautérisation, la désinfection des voies lacrymales, les pansements antiseptiques rigoureux, etc., je n'ai jamais pu conserver un œil. Il n'en est plus de même aujourd'hui, grâce aux méthodes que je vais exposer.

Les indications thérapeutiques de toute intervention dans les ulcères infectieux graves découlent des données suivantes :

Il y a lieu de tarir dans le plus bref délai la suppuration des voies lacrymales, cause permanente d'infection. Les culs-de-sac de la conjonctive doivent aussi attirer l'attention de même que les fosses nasales.

Il faut arrêter le plus rapidement possible la marche envahissante du processus ulcératif, et cela pour conserver saine une portion si minime soit-elle de la cornée.

Il est bien plus urgent encore de supprimer le foyer suppuratif qui, de la chambre antérieure, menace d'envahir les membranes profondes, pour aboutir à la panophtalmie.

En arrivant à enrayer la suppuration, on obtient un premier résultat, déjà très appréciable, c'est d'atténuer les souffrances du malade.

Enfin, on court la chance, si les indications précédentes ont pu être remplies avec succès, de conserver le globe oculaire dans une situation donnant la possibilité de ramener la vision par une iridectomie, ou, à la rigueur, par une greffe cornéenne.

Je vais énumérer les procédés que j'ai employés chez cinq malades, dont je relaterai ensuite les observations.

Je m'occupe tout d'abord des voies lacrymales. Ici il n'y a pas à les ménager pour l'avenir. Aussi faut-il faire un débridement complet du canalicule inférieur, et cela pour pouvoir pratiquer des irrigations abondantes. Pour ces irrigations, je

Digitized by Google

me sers d'une sonde creuse n° 2 ou n° 3 très courte, de façon qu'un centimètre seulement du bout de la canule soit engagé dans le sac lacrymal et dans la partie supérieure du canal nasal. La sonde restant en place, on fait successivement une injection de 80 à 100 grammes de solution de sublimé à 1/1000e, puis une instillation de 10 gouttes de solution de chlorure de zinc à 1/20e. En retirant la canule, on applique un tampon d'ouate antiseptique sur le canalicule ouvert, afin que la petite quantité de solution de chlorure de zinc qui pourrait refluer ne vienne pas irriter la conjonctive. Avec la cocaïne, il va sans dire que ces injections ne sont pas douloureuses. Généralement au bout de quatre ou cinq jours, la sécrétion purulente est modifiée et atténuée au point de ne plus être nuisible. C'est déjà un service que l'on rend au malade de le mettre à l'abri, pour l'avenir, d'une fistule lacrymale.

Jusqu'à présent je n'ai pas eu besoin de faire intervenir une autre méthode. Mais, le cas échéant, je n'hésiterais pas à recourir au curettage du sac par le procédé de M. Despagnet, curettage qui a l'avantage de pouvoir se faire sans exercer aucune pression sur l'œil.

L'irrigation quotidienne des culs-de-sac de la conjonctive s'impose, sans qu'il soit besoin d'insister. Je la pratique au moyen de mon appareil à propulsion buccale, muni d'une canule courbe. Après avoir employé autrefois la solution de biiodure de mercure à 1/20,000e, je me sers maintenant du boro-borax. Je rappelle, d'après la communication faite par M. Boymond à la Société de thérapeutique le 25 novembre 1891, que le boro-borax est une solution saturée d'acide borique dans une solution de borate de soude; on peut, de cette façon, obtenir une solution d'acide borique à 16/100es. Je fais usage d'une solution à 10/100es seulement; une préparation plus concentrée obturerait les canules.

C'est avec la même solution que je pratique tous les jours un lavage des fosses nasales, par irrigation au moyen du siphon de Weber, si le malade est assez intelligent, et dans le cas contraire, par simple aspiration. Que ce soit pour la

Digitized by Google

conjonctive ou pour les fosses nasales, le boro-borax est toujours employé tiède.

Je procède ensuite à l'évacuation du pus de la chambre antérieure, et pour cela deux méthodes sont en présence :

Si la chambre antérieure est réduite, je pratique *le drainage* de la façon suivante : à la partie inférieure de la cornée, avec une aiguille lancéolaire très mince et très étroite, je fais successivement deux paracentèses de 2 millimètres, en laissant entre les deux ouvertures un pont de cornée de 3 à 4 millimètres. Par l'ouverture inféro-externe j'introduis un crin de Florence, bien stérilisé, que je fais ressortir par l'ouverture inféro-interne. Le crin est ensuite attiré très doucement, de façon à former une anse assez large pour que les deux chefs attachés ensemble par un fil de soie, viennent se placer au niveau de la pommette. Ce drain est maintenu sous le pansement, dans les conditions que j'indiquerai tout à l'heure.

Quel est l'effet produit par le drainage de la chambre antérieure? Il supprime, dès le second jour, toute collection purulente et le malade voit de suite ses douleurs apaisées. Peu à peu, le drain coupe le petit pont de cornée qui le soutient, pendant que les ouvertures primitives d'introduction se ferment insensiblement. Le drain s'échappe de lui-même le quatrième ou le cinquième jour. S'il n'est pas sorti, c'est au bout de ce terme qu'on doit l'enlever.

Si la chambre antérieure est suffisamment large et cela arrive lorsque l'hypopyon est abondant, il peut sembler préférable de pratiquer la *kératocentèse*. Il s'agit là d'une section importante de la cornée, par opposition à la paracentèse qui n'est en somme qu'une simple ponction.

J'effectue la kératocentèse avec un couteau lancéolaire large, et le point choisi pour la faire est le segment inféro-externe de la cornée, il faut sectionner, dans ce segment, le quart de la circonférence de la cornée.

Bien entendu il est important de rester dans le limbe scléro-cornéen, et pour cela, après avoir introduit le couteau un peu en dehors de l'extrémité inférieure du méridien ver-

Digitized by Google

tical de la cornée, on termine la partie externe de la section en incisant la cornée selon les règles adoptées pour prolonger toute incision de ce genre.

Dans son *Manuel d'ophtalmologie*, page 226, M. de Wecker a donné ce sage conseil : « Lorsqu'il s'agit, dit-il, d'ulcères étendus (dépassant une largeur égale au rayon de la cornée), qui ne fournissent plus pour la kératotomie un terrain favorable, nous conseillons de recourir à de très larges paracentèses, etc. »

On ne s'étonnera donc pas des dimensions de la section que je propose. On aura de cette façon bien plus de facilité à pratiquer le lavage de la chambre antérieure, et cela sans violenter la cornée, qui, fort amincie, est toute prête à se rompre.

Quant à l'emplacement de la kératocentèse, il doit être à la partie inférieure, sa situation déclive favorisant la sortie des liquides de la chambre antérieure; mais il serait défectueux qu'il soit tout à fait inférieur, à cause du frottement de la paupière, qui gênerait la réunion de la plaie, et pourrait même amener un soulèvement du lambeau.

Par conséquent, le point le plus rationnel, et d'ailleurs le plus commode pour les manœuvres ultérieures à effectuer, est le quart inféro-externe du limbe scléro-cornéen.

Il pourrait, au premier abord, sembler plus simple de praquer cette section avec un couteau à cataracte. Je ne le conseille pas, l'ayant essayé, attendu que l'hypopyon empêche de voir exactement la sortie de la pointe.

Comment se comportera l'iris vis-à-vis de cette section? Il n'y a pas à redouter une hernie ou un enclavement; car, ainsi qu'on le sait, l'iris est habituellement retenu par des synéchies postérieures, qui, dans l'avenir, ne pourront être rompues que par une iridectomie.

Le lavage de la chambre antérieure (qui suit la kératocentèse, ou les paracentèses destinées au passage du drain) est exécuté avec la solution de boro-borax précitée. Je le pratique avec mon appareil de propulsion buccale, armé d'une canule spéciale. J'estime qu'il faut s'en tenir à ce lavage pour l'expul-

Digitized by Google

sion du pus concrétré. Il est dangereux, dans les conditions que j'envisage, c'est-à-dire trois semaines ou un mois après le début de la maladie, d'aller à la recherche des débris purulents avec une pince, car quelques-uns de ces débris adhèrent intimement à l'iris.

Après toutes ces manœuvres, on instille de l'ésérine. Puis on insuffle de l'aristol, de façon à en déposer sur la cornée et la conjonctive une couche qui masque complètement ces membranes. L'aristol, à mon avis, agit plus efficacement que l'iodol et que l'iodoforme.

La question très importante du pansement demande quelques développements. Le pansement doit être occlusif, contensif et antiseptique.

L'occlusion est obtenue par la composition même du pansement qui comprend une compresse de tarlatane trempée dans le sublimé à 1/1000e, un tampon d'ouate hydrophile aseptisée, et une bande de tarlatane apprêtée, qui, appliquée mouillée, forme ensuite, par dessiccation, un bandage inamovible.

Ce même pansement est contensif; il est nécessaire, on le conçoit, que la cornée amincie soit soutenue sans cesse, en évitant toutefois une trop forte pression. La bande ne sera donc que modérément serrée et la ouate, en quantité suffisante, amortira les effets de la compression. Enfin, point capital, il faut réaliser les conditions les plus antiseptiques possibles. Pour cela, on fait passer au-dessus du pansement un des angles de la compresse qui est en contact avec l'œil fermé, et toutes les deux heures on fait couler sur cette pointe saillante quelques gouttes de sublimé à 1/1000e (ou à 1/2000e, lorsque le pus devient moins abondant).

Précisément, en raison de cette production incessante de pus, qui est fourni surtout par les voies lacrymales, le pansement ne saurait rester en place plus de douze heures. On le renouvelle donc deux fois en vingt-quatre heures, et chaque fois on introduit entre les paupières de l'ésérine et de l'aristol.

Le pansement ainsi pratiqué remplit les conditions d'une

Digitized by Google

occlusion à peu près complète, sur l'utilité de laquelle la plupart des ophtalmologistes sont d'accord. De plus l'irrigation répétée du pansement vient à l'appui des conclusions du mémoire publié en 1886 par M. Gillet de Grandmont dans les *Bulletins de la Société de médecine pratique* sur le *Traitement de la kératite infectieuse par les lavages fréquents au sublimé.*

Je dois déclarer ici que je ne suis pas partisan de l'œillère, quelle que soit sa forme, dans n'importe quelle affection, et surtout dans les ulcères cornéens, et cela pour deux raisons. En premier lieu, les solutions employées doivent être peu irritantes pour pouvoir rester en contact quelques minutes avec la conjonctive et la cornée; leur pouvoir antiseptique est donc très réduit; si bien que le malade baigne en réalité son œil dans une infusion de microbes. En second lieu, la pression exercée sur le globe par les bords de l'œillère ne peut être que défavorable, et l'on sait que cette pression doit être assez énergique pour qu'il n'y ait pas de fuite. J'ai vu un malade, porteur d'un ulcère de la cornée peu étendu et qui aurait certainement guéri par les moyens habituels, employer une œillère sur le conseil de son médecin et déterminer ainsi une perforation avec toutes ses conséquences.

Il n'y a donc de rationnel, à mon sens, que l'irrigation continue; un modèle d'appareil a été construit par M. M. Rainal. Cet appareil est ingénieux, la partie qui s'applique sur l'œil est assez grande pour prendre ses points d'appui sur l'orbite. Néanmoins cet appareil n'est pas applicable dans tous les cas, attendu que, pour les ulcères infectieux graves par exemple, il ne peut servir qu'au même malade; il est prudent d'autre part que l'opération se fasse sous la surveillance du médecin.

Je résume le traitement des ulcères infectieux graves de la cornée :

Irrigations, après débridement, des voies lacrymales, avec solution de sublimé à 1/1000e; instillations de solution de chlorure de zinc à 1/20e.

Irrigations des culs-de-sac conjonctivaux et des fosses nasales, avec solution de boro-borax.

Digitized by Google

Ces manœuvres sont répétées tous les jours.

Evacuation de l'hypopyon, soit par le drainage de la chambre antérieure, soit par la kératocentèse inféro-externe. Chacune de ces opérations est suivie du lavage de la chambre antérieure au boro-borax (ces opérations ne se font qu'une seule fois, attendu que l'hypopyon ne se reproduit plus.

Toutes les douze heures, ésérine et aristol; puis pansement occlusif et antiseptique; l'antisepsie est obtenue et conservée par l'humectation permanente avec le sublimé à 1/1000).

D'autres prescriptions, d'ordre général, sont indiquées : le malade doit rester au repos, suspendre toutes ses occupations, le travail tête baissée, les efforts, les mouvements brusques sont défendus. La perte habituelle de l'appétit est combattue par des purgatifs, l'administration des toniques est de rigueur.

La durée du traitement est de quinze à vingt jours. Au bout de ce temps, il existe un leucome, parfois avec une adhérence partielle de l'iris, accompagné d'opacité diffuse des parties de la cornée qui ont été respectées par l'ulcère. Il faut donc attendre plusieurs mois pour toute intervention destinée à rétablir la vision (iridectomie simple ou avec extraction de cataracte, irido-ectomie et, éventuellement, kératoplastie). Ce laps de temps est nécessaire, d'abord pour acquérir la certitude que le globe n'a pas de tendance à s'atrophier, et puis pour être exactement fixé sur la portion de cornée devant définitivement rester transparente.

Malgré la guérison de l'œil ulcéré, l'œil sain n'en est pas moins exposé à des accidents sympathiques, contre l'apparition desquels il est bon que le malade soit mis en garde, attendu que dans ce cas l'énucléation de l'œil leucomateux s'impose.

Observation I

M. P..., âgé de 75 ans, cultivateur, m'est amené le 26 septembre 1891. Il porte un ulcère de la cornée gauche, qui a débuté il y a trois semaines. Une dacryocystite fort ancienne

Digitized by Google

fournit un pus abondant. Le malade souffre beaucoup depuis quelques jours, et c'est même à cause de ces douleurs qu'il s'est décidé à venir consulter.

O.D. sain. V. = 1.

L'ulcération de l'O.G. a envahi la presque totalité de la cornée. Seule la périphérie peut être considérée comme non attaquée, formant une petite bandelette d'un millimètre. Les trois quarts de la chambre antérieure sont occupés par un hypopyon.

Le traitement est commencé de suite, débridement et irrigations des voies lacrymales, etc.

Une paracentèse permet d'extraire le pus aggloméré; il en reste une certaine quantité adhérente à l'iris, et que le lavage de la chambre antérieure ne parvient pas à chasser. Le lendemain l'hypopyon s'est reproduit. On fait une deuxième paracentèse, à côté de la première, en laissant un pont de tissu de 4 millimètres entre les deux nouveaux lavages de la chambre antérieure.

Le 28 et le 29, réapparition de l'hypopyon, l'ulcère ne se modifie pas, malgré l'aristol et le pansement antiseptique. La situation se montre à peu près désespérée. Il est évident que ce n'est ni le galvano-cautère ni la kératotomie de Sœmisch qui parviendront à l'améliorer.

C'est dans ce cas très sérieux que j'ai essayé pour la première fois le drainage, pour lequel j'avais préparé les voies, comme on vient de le constater, par deux paracentèses destinées à livrer passage au drain. Celui-ci fut mis en place le 20 septembre et retiré le 3 octobre. A partir du jour où le drainage fut commencé, les douleurs cessèrent complètement. Le pus de la chambre antérieure ne se reproduisit plus, et l'ulcération marcha rapidement vers la cicatrisation.

Le 13 octobre, le malade put retourner chez lui; mais il partait avec une cornée entièrement opacifiée, et ne donnant aucun espoir pour le rétablissement de la vision.

Il revint le 1er décembre, se plaignant de douleurs de l'œil droit, avec diminuation de l'acuité visuelle (V = 1/2). N'ayant

Digitized by Google

aucun intérêt à conserver l'œil gauche, leucomateux en totalité, j'en fis l'énucléation.

Le seul service, qu'ait rendu le drainage dans cette circonstance a été de supprimer les douleurs et d'arrêter la marche de l'ulcération empêchant ainsi une panophtalmie probable.

Observation II

Mme L..., 57 ans, femme de cultivateur, vient me trouver le 20 octobre 1891, avec un ulcère de la cornée gauche ayant envahi la moitié interne de cette membrane; l'affection remonte à trois semaines. Il existe une dacryocystite ancienne, avec purulence modérée. Un hypopyon occupe la moitié de la chambre antérieure. Les douleurs sont assez vives. O.D. sain. V = 1.

La situation se montre sous un jour plus favorable que dans le cas précédent. Les deux paracentèses, avec nettoyage de la chambre antérieure, sont pratiquées le 21 et le 22 octobre; puis le drain est mis en place, pour être retiré le 26 octobre.

Comme dans la première observation, la réparation s'est effectuée rapidement, et la malade est rentrée chez elle le 2 novembre, avec un leucome des deux tiers internes, laissant le tiers externe absolument transparent.

Après avoir soigné les voies lacrymales encore pendant quelque temps, j'ai pratiqué une iridectomie externe le 22 mars 1892.

L'acuité visuelle de l'œil opéré (O.G.) est actuellement de 1/15.

Observation III

M. C..., 38 ans, journalier, se présente à ma consultation le 5 décembre 1891, avec une ulcération de la moitié inférieure de la cornée droite, hypopyon abondant et dacryocystite profonde. Il fait remonter à quinze jours le début de son mal.

O.G. sain. V = 1.

Le jour de son arrivée, je pratique le drainage de la

Digitized by Google

chambre antérieure, après les autres manœuvres d'usage. Tandis que chez les malades précédents l'une au moins des ouvertures de passage du drain était en tissu sain, ici les deux ouvertures se trouvaient en tissu malade. Aussi le drain fut-il expulsé le troisième jour.

La réparation fut assez lente à se compléter. Cependant le malade put quitter la clinique le 20 décembre, avec un leucome inférieur. Le tiers supérieur de la cornée est transparent, et permettra de faire une iridectomie supéro-interne.

Le malade, revu en février, n'est pas encore revenu pour son iridectomie.

Observation IV.

M. S..., 50 ans, journalier, vient me montrer, le 23 décembre 1891, un ulcère de la cornée droite, datant de douze jours. Cet ulcère est central et sa surface est supérieure à un rayon de cornée. L'hypopyon occupe la moitié inférieure de la chambre antérieure.

O. G. V. = 1.

L'œil était larmoyant depuis longtemps, on constate une oblitération du canalicule inférieur à son abouchement dans le sac. Il n'y a pas de dacryocystite apparente. Néanmoins le traitement lacrymal est appliqué rigoureusement, comme dans les autres circonstances.

Pour l'ulcère, on pouvait hésiter entre la kératotomie de Sœmisch et la kératocentèse, mais le malade étant obligé de parcourir tous les jours vingt kilomètres à pied pour se faire soigner, la préférence fut donnée à la kératocentèse.

A partir du lendemain (24 décembre) l'ulcère marche vers la réparation qui était complète le 10 janvier 1892.

Le malade a été revu le 10 mars 1892 dans l'état suivant : leucome central, chambre antérieure réduite, opacité diffuse des portions de cornée respectées par l'ulcère.

On pourra faire une iridectomie supéro-interne, lorsque S... pourra interrompre pendant quelques jours son travail, qui est son unique gagne-pain.

Digitized by Google

Observation V

M. F..., 29 ans, cantonnier, m'est adressé le 5 février 1892. Depuis plus de cinq ans, il avait à droite et à gauche une dacryocystite donnant un pus abondant. Il n'est donc pas étonnant qu'un traumatisme, même léger, ait déterminé sur la cornée gauche une ulcération, dont le début remonte à dix-huit jours.

L'ulcère est relativement peu étendu; il envahit le tiers externe de la cornée, sans aller jusqu'au limbe; mais il existe un vaste hypopyon de plus des deux tiers de la chambre antérieure.

Malgré l'âge du sujet, la réparation est lente à se produire et cela à cause de la ténacité de la dacryocystite. L'hypopyon ne se régénère pas, mais l'ulcère s'étend, et finit par occuper toute la moitié externe de la cornée.

Cependant la guérison est complète le 25 février, et le malade s'en retourne chez lui.

Il revient de temps à autre pour faire soigner ses voies lacrymales.

Revu le 2 avril, F... a un leucome externe; une portion saine de la cornée permettra une iridectomie interne.

Conclusions. — Si, comme on vient de le voir, on peut obtenir rapidement la guérison de certains ulcères infectieux graves de la cornée, le résultat définitif de l'intervention est assurément moins brillant que celui d'une bonne opération de cataracte. Et le malade lui-même reste étonné qu'après avoir pris tant de peine, on ne lui rende pas son œil limpide et voyant comme avant la maladie.

Néanmoins, en mettant en parallèle la gravité des lésions avec les chances de conservation sur lesquelles on peut compter presque à coup sûr, il est permis d'affirmer que le drainage de la chambre antérieure et la kératocentèse sont appelés à rendre des services.

On aura recours de préférence à la kératocentèse, parce que le drain demande une certaine surveillance. Mais, si

Digitized by Google

l'hypopyon se reproduit malgré la kératocentèse, c'est le drainage qui sera employé.

Enfin, comme on ne sait pas toujours, même tout au début d'un ulcère infectieux, si l'on arrivera de suite à s'opposer à sa propagation, il serait sage de pratiquer dans le plus grand nombre des cas la kératocentèse inféro-externe, à moins que la kératotomie de Sœmisch ne se trouve indiquée.

Dr Bourgeois.

DE LA CONSERVATION DU GLOBE OCULAIRE

DANS L'ABLATION DES TUMEURS DU NERF OPTIQUE

DESCRIPTION D'UN PROCÉDÉ NOUVEAU[1]

PAR

Le Dr Félix LAGRANGE (de Bordeaux)

(Suite et fin)

Anatomie pathologique. — La structure histologique des tumeurs bénignes ou malignes est assez complètement exposée dans les travaux que nous avons cités pour nous dispenser d'y revenir, nous ne parlerons que de quelques particularités communes à tous les cas et dont notre observation est une preuve nouvelle.

La forme des tumeurs du nerf optique est toujours plus ou moins arrondie ; quand elles sont ovoïdes, elles possèdent une grosse extrémité qui, le plus souvent, est située du côté du globe oculaire. Entre la tumeur et l'œil existe souvent une partie du nerf optique non infiltrée d'éléments néoplasiques, sur ce point le nerf est aminci et étranglé au niveau de la *lamina cribrosa*.

D'autres fois, et c'était le cas dans notre observation, la tumeur ayant envahi le nerf jusqu'à son entrée dans l'œil se dispose en cupule pour loger le globe oculaire, mais il n'y a

1. Voir le numéro de mai.

Digitized by Google

qu'un rapport de contact entre la sclérotique et le néoplasme.

1° Rapports de la papille et de la tumeur.

Quelquefois, dans les observations, on signale un gonflement, une tuméfaction de la pupille mais il n'arrive jamais de constater une propagation du néoplasme jusqu'à l'émergence du nerf. Dans une observation de Jacobson[1] la papille avait une configuration très irrégulière ; il y paraissait comme une tumeur d'un bleu clair absolument dépourvue de vaisseaux, mais à l'examen de la pièce enlevée, examen fait par Recklinghausen, on ne trouve rien dans le nerf optique qu'une simple atrophie. Dans l'orbite existaient six tumeurs myxomateuses, mais il est impossible de voir là une tumeur véritable du nerf optique. La lésion papillaire était tout à fait indépendante de la néoplasie orbitaire.

Du reste cette notion est classique, de Wecker, Jocqs l'énoncent expressément, les tumeurs du nerf optique ne débutent jamais par l'extrémité oculaire et ne dépassent que tout à fait exceptionnellement la lame criblée. Les tuméfactions de la papille signalées par différentes observations sont des dépôts de masse vitreuse « qui ont émigré dans la papille, se détachant de la lame vitreuse choroïdienne ». (De Wecker, t. IV, p. 606.)

Il convient donc de poser en principe absolu que la lame criblée oppose à l'envahissement de la papille une barrière toujours efficace.

2° Rapports de la tumeur et de la gaine externe du nerf.

La tumeur du nerf optique est toujours contenue et entourée par la gaine externe dure-mérienne.

Quand le néoplasme est arrivé à une période avancée, il n'est plus possible de distinguer le point de départ de la tumeur, les fibres nerveuses, la gaine interne et les travées qui en dépendent, les espaces intervaginaux sont méconnaissables.

L'espace intervaginal est toujours rempli par le tissu

1. Jacobson, Myxo-sarcome du nerf optique (*Ar. ch. f. opht.*, 1854, Bd X).

Digitized by Google

embryonnaire ou muqueux ou fasciculé qui constitue le néoplasme. La tumeur peut même occuper presque exclusivement la gaine vaginale; les filets nerveux plus ou moins bien protégés par la gaine interne sont à l'intérieur; dans quelques cas, sur des coupes transversales, on a vu un liséré bien net, correspondant à la gaine pie-mérienne, épaissie, séparant le faisceau nerveux de l'espace intervaginal. On a remarqué que la tumeur proéminait surtout sur la face interne de l'optique, mais toujours elle est contenue dans la gaine dure-mérienne. Il y a donc un isolement complet de la tumeur au milieu du contenu de l'orbite. Comme au sujet des rapports avec la papille, nous avons là un fait anatomique constant.

3° Rapports de la tumeur avec la cavité cérébrale.

Dans 10 observations Jocqs signale l'extension du néoplasme à la cavité cranienne. Rappelons notamment un cas de Ritterich[1] où la tumeur entourait le nerf optique et s'étendait jusqu'au chiasma; le malade succomba à des accidents cérébraux; dans un autre fait appartenant à Recklinghausen le nerf était malade après le trou optique, la dure-mère cranienne était le siège de nombreux sarcomes de différents volumes.

Quelquefois l'autopsie montre dans le crâne de grosses néoplasies; dans un fait de Schott[2] où il existait une volumineuse tumeur intra-orbitaire la tumeur avait envahi le chiasma et tout le nerf optique droit. Dans l'orbite comme dans le crâne le néoplasme s'était surtout développé dans la gaine du nerf.

Citons encore l'observation de Galezowski[3] où le nerf optique intra-orbitaire présentait un renflement peu volumineux relativement à la tumeur que Lancereaux, faisant l'autopsie du malade, trouva dans la couche optique.

Il existe enfin quelques autres faits où le chirurgien a dû faire porter sa section au niveau du trou optique, en pleine

1. Ritterich, *in* Thèse Jocqs, p. 142. Paris, 1887.
2. Schott, *Knapp's. Archiv.*, VII Band; et *in* Thèse Jocqs, p. 149.
3. Galezowski. *Th. Paris*, 1865.

Digitized by Google

tumeur; le chiasma était alors envahi et la propagation à l'encéphale déjà ancienne.

Donc si, du côté de l'œil, les tumeurs du nerf optique sont peu redoutables, elles envahissent, au contraire, le cerveau avec une assez grande facilité; c'est par là exclusivement que les tumeurs malignes se généralisent.

4° Rapports avec le contenu de l'orbite.

Les tumeurs du nerf optique, même les tumeurs malignes, n'envahissent pas l'orbite; les muscles, le tissu cellulaire, les nerfs moteurs et sensitifs n'ont avec le néoplasme que des rapports de contact. Les muscles subissent tout au plus la dégénérescence graisseuse, ils ne sont jamais annexés au néoplasme; il ne se passe chez eux que des troubles de nutrition, de même le tissu cellulaire n'est jamais envahi, les plus grosses tumeurs étant parfaitement encapsulées.

Les faits qui paraissent contraires à cette règle générale ont été mal interprétés; tel le fait de Lawson dans lequel il s'agissait d'une tumeur secondaire du nerf optique; la tumeur avait débuté par les fosses nasales. Il en est de même dans l'observation de Chenantais[1], l'auteur dit expressément qu'au milieu de la tumeur on trouvait le nerf jaunâtre un peu gonflé, muni de sa gaine et paraissant tout à fait isolé du néoplasme. Il s'agit évidemment dans ce cas d'une tumeur de l'orbite ayant envahi secondairement la gaine du nerf.

Ces deux observations et quelques autres du même genre ne doivent pas être rangées dans le groupe des tumeurs primitives du nerf optique. Ce sont des tumeurs secondaires que nous avons avec soin écartées de notre travail.

En résumé, toutes les tumeurs du nerf optique, bénignes ou malignes, restent dans la gaine externe du nerf plus ou moins distendue; les tumeurs malignes seules tendent à envahir la cavité cranienne le long de la gaine et à se généraliser par là. Le globe de l'œil est toujours intact, à moins que le volume exagéré de la tumeur ne l'ait complètement chassé de l'orbite, auquel cas, mal recouvert par les paupières, gêné dans sa vascula-

1. Chenantais, Société anatomique de Nantes, 1879.

Digitized by Google

risation, comprimé par le néoplasme, il subit des phénomènes nécrobiotiques purement mécaniques ou inflammatoires.

C'est sur ces données anatomiques classiques, mais éparses et méritant d'être précisées, qu'il convient d'asseoir la thérapeutique chirurgicale de l'affection qui nous occupe.

Traitement. — Lorsque le diagnostic de tumeur du nerf optique est bien établi, qu'il s'agisse d'une tumeur bénigne ou maligne, il n'y a rien de mieux à faire que de l'extirper. S'il s'agit d'une affection tuberculeuse ou syphilitique du nerf, l'intervention chirurgicale n'est pas moins indiquée, car la lésion tuberculeuse mérite toujours évidemment le traitement de la tuberculose locale, et la lésion syphilitique, reconnue seulement lorsqu'elle est très ancienne, arrivée à la période quaternaire, n'est plus curable par les moyens médicaux. Cependant, dans le doute, il est permis d'essayer pendant quelques jours une très énergique médication iodurée.

Lorsque l'opération est décidée, que faut-il faire? Faut-il enlever l'œil et le contenu de l'orbite, exentérer la cavité orbitaire, ou bien conserver l'œil et le contenu de l'orbite en enlevant la tumeur toute seule? — La réponse à ces questions est péremptoirement fournie par le paragraphe précédent puisque la tumeur n'a que des rapports de voisinage avec l'œil et le contenu de la cavité orbitaire : il faut enlever la tumeur seule.

Cependant, sur 59 observations, 38 fois le globe oculaire et la tumeur ont été enlevés en même temps sans que le chirurgien se soit préoccupé de conserver l'œil; dans 5 autres faits on a essayé de conserver l'organe; mais, devant la difficulté de l'opération, pour avoir un jour suffisant, on a dû le sacrifier. Dans 3 autres faits le chirurgien n'a pu conserver l'œil que pendant quelques jours, enfin 4 fois seulement l'œil a été conservé d'une façon définitive (cas de Knapp[1], de Gruning[2], de Critchett[3], de Scarpa[4]).

1. Knapp, Société ophtalmol. de Heidelberg, 1874.
2. Gruning, *Knapp's. Archiv* , 1877
3. Critchett, *Med. Times and Gazette*, 1832.
4. Scarpa, *in* Demarquay, *Traité des tumeurs de l'orbite.*

Digitized by Google

De ces derniers faits il faut éliminer celui de Critchett qui concerne évidemment une tumeur de l'orbite adhérant secondairement au nerf optique; le cas de Scarpa, sans être aussi précis, est fort analogue; il y est question d'une masse bosselée du volume d'une noix à tissu lardacé, *squirrho-cancéreux* (*sic*) en avant de la gaine du nerf optique et se prolongeant entre les muscles releveur de la paupière et droit supérieur. Les seuls cas de Gruning et de Knapp concernent bien des tumeurs primitives du nerf optique.

Knapp décrit ainsi son opération : « Les paupières écartées par un spéculum ordinaire, je fis, au moyen de ciseaux à strabisme, une ouverture entre le droit supérieur et interne et l'oblique supérieur, à travers la conjonctive et la capsule de Tenon, jusqu'à ce que, au moyen du doigt, je pusse sentir la tumeur. Je circonscrivis ensuite, toujours guidé par l'indicateur gauche, toute la tumeur; je l'isolai de la sclérotique et je coupai le nerf optique, d'abord à son extrémité oculaire, ensuite à son extrémité orbitaire. Au moyen du plat des ciseaux j'extrayais la tumeur du volume d'une noix que je vous présente. L'hémorragie fut insignifiante. Le bulbe replacé en partie fut contenu par un pansement de charpie. La plaie guérit sans suppuration. Dès le second jour la patiente n'avait plus de douleurs. Un ulcère dans le segment inférieur de la cornée, guérit par l'occlusion palpébrale au moyen de deux sutures latérales. »

L'opération faite selon le procédé de Knapp doit être bien difficile, le jour étant bien insuffisant, et non seulement l'ablation de la tumeur est malaisée mais le chirurgien peut bien difficilement savoir si son opération est complète, s'il enlève tout le mal; or, si la conservation de l'œil est à tous égards désirable, il est un principe majeur dont il ne faut jamais se départir, c'est que les tumeurs malignes doivent être enlevées largement, qu'il faut aller au delà de leurs limites.

C'est pour cela que, voulant, dans le fait personnel ici rapporté, conserver l'œil, nous avons imaginé le procédé suivant qui donne toutes les facilités désirables avec toutes les garanties possibles contre la récidive.

Digitized by Google

Nous pouvons résumer les différents temps de cette opération nouvelle dans les paragraphes suivants.

1° Section de l'angle externe des paupières. Passage d'un fil dans chaque paupière afin de pouvoir facilement les écarter.

2° Dissection de la conjonctive bulbaire dans le tiers externe. Section du droit externe à son insertion. Un fil passé dans le tendon du muscle sert à ne pas le perdre de vue.

3° Avec l'extrémité de l'index et une sonde cannelée, isolement de la tumeur qu'on sent immédiatement sous le doigt, avec un écarteur approprié l'œil est récliné en dedans de façon à bien dégager la partie externe de l'orbite.

4° Après avoir isolé la tumeur des muscles voisins, prendre une aiguille de Cooper armée d'un long et gros fil de soie et la passer sous la tumeur comme sous la carotide, pour la lier. On enserre ainsi le néoplasme avec une anse de fil qu'on peut nouer pour avoir une prise directe sur lui.

5° Avec de forts ciseaux courbes, guidés par l'index, on cherche l'entrée du nerf optique dans l'orbite et on le sectionne. Il nous a été possible de faire cette section sans intéresser l'artère ophtalmique. Par précaution, une pince à forcipressure devra être placée sur le paquet vasculaire.

6° Immédiatement après cette section il suffit de tirer sur l'anse de fil pour faire basculer l'œil, la tumeur et le nerf. La cornée se porte successivement en dedans et en arrière et l'extrémité du nerf optique sectionné se porte en avant, on peut alors d'un coup de ciseaux détacher le nerf optique au ras de l'œil et bien apprécier l'état de la partie postérieure de l'organe.

7° Après avoir fait l'hémostase, bien lavé antiseptiquement la cavité orbitaire, l'œil est replacé dans sa position ordinaire et le muscle droit externe attaché à son point d'insertion. La conjonctive sera suturée ainsi que la peau de l'angle externe. Un petit drain suffira pendant les premiers jours à évacuer l'afflux inévitable des liquides.

Il est évident que l'œil adhérant encore par toute sa partie

Digitized by Google

supérieure interne et inférieure est très bien placé pour vivre. Il est dans des conditions autrement avantageuses que l'œil d'un animal greffé dans la cavité orbitaire, rattaché seulement à l'organisme par des sutures.

L'œil conservé après notre opération doit vivre si les précautions antiseptiques ont été suffisantes, c'est-à-dire complètes.

Sans doute un pareil œil devient petit, hypotone, la cornée perd son aspect poli, la pupille est immobile, et quelques-uns m'ont fait cette objection qu'un œil artificiel fait meilleur effet qu'un globe oculaire vivant, mais toujours un peu flétri; à ceux-là je répondrai qu'ils font un raisonnement vicieux. Lorsque l'orbite est évidé, il n'est pas possible d'y placer l'œil artificiel qui, d'habitude, tient si bien sa place dans la capsule de Tenon.

Le malade doit forcément choisir entre ces deux situations: ou un œil sans aucune vision, un peu diminué de volume, hypotone, mais en somme un œil, et une cavité béante dont les paupières abaissées dissimulent mal l'aspect repoussant.

Notre conclusion est donc que l'œil doit être respecté toutes les fois que la compression ne l'a pas fait trop souffrir. La généralisation du mal n'en est pas plus à craindre, l'ablation de la tumeur n'en est pas moins complète et facile, grâce à l'opération nouvelle que ce travail a pour but de faire connaître.

FÉLIX LAGRANGE.

Digitized by Google

DE L'EXAMEN OPHTALMOSCOPIQUE DU CERCLE CILIAIRE

DANS

LA SYPHILIS, LA TUBERCULOSE, LA GOUTTE, ETC.

PAR

Le Dr GALEZOWSKI

MÉMOIRE LU A L'ADADÉMIE DE MÉDECINE LE 17 MAI 1892

Messieurs,

Permettez-moi d'attirer votre attention sur une question que je crois très importante, et qui se rapporte à l'examen du cercle ciliaire et de l'ora serrata avec l'ophtalmoscope.

Il paraîtrait, au premier abord, difficile de trouver un point quelconque dans le fond de l'œil, dont l'aspect ophtalmoscopique n'eût pas été exploré jusqu'à présent. Et cependant, la chose existe, car rien jusqu'ici n'a été fait à cet égard.

Certainement, personne n'ignore comment se comportent la rétine et la choroïde dans cette région, lorsque tout le fond de l'œil est atteint, par exemple, par la rétinite pigmentaire et la choroïdite atrophique généralisée. Mais il n'en est pas de même lorsqu'il s'agit d'affections isolées du cercle ciliaire et de son apparence ophtalmoscopique. Là, tout est inconnu, tout est à faire. Je veux donc essayer d'éclairer ce point obscur de l'ophtalmologie, point d'autant plus important, qu'il pourra souvent nous servir d'indicateur dans le diagnostic des maladies constitutionnelles, telles que la syphilis, la tuberculose, la goutte, etc.

La région ciliaire occupe un espace de peu d'étendue, mais elle est tellement avancée vers le segment antérieur de l'œil, qu'elle est pour ainsi dire masquée par le cristallin et l'iris et qu'elle se dérobe à chaque instant à l'examen ophtalmoscopique. Et en effet, les rayons lumineux du miroir,

Digitized by Google

en traversant le centre du cristallin, se portent au delà de l'*ora serrata;* cette dernière région reste ainsi invisible et échappe généralement à l'investigation ophtalmoscopique. Tout consiste donc à placer le miroir d'une certaine façon, afin de donner aux rayons lumineux la direction aussi oblique que possible.

Pour arriver plus facilement à distinguer cette portion du fond de l'œil, je me sers de préférence d'une lentille d'un foyer assez faible, jointe à un prisme très fort; le prisme est achromatique et composé de deux crowns et de deux flints accouplés et aplanétiques qui ont été construits sur mes indications par notre savant opticien M. Peuchot; la dilatation de la pupille est quelquefois aussi nécessaire. La direction des rayons lumineux dans ce prisme vers sa base explique facilement ses avantages.

C'est par ce procédé que j'ai réussi à fixer l'image exacte du cercle ciliaire physiologique, tel qu'il se présente chez certains individus.

Le rôle physiologique de l'ora serrata de la choroïde est très complexe, il sert plus particulièrement à la nutrition des parties antérieures du globe oculaire et à la sécrétion de l'humeur aqueuse et du corps vitré. Mais, si l'innervation vaso-motrice dans cette région est défectueuse, ou si les parois des vaisseaux se trouvent altérées et désorganisées, on voit se produire une exagération de la sécrétion intra-oculaire, ou bien cette sécrétion elle-même se trouve remplacée par des exsudats plastiques, fibrineux, sanguins, etc. D'où des irido-choroïdites syphilitiques, des glaucomes, des décollements de la rétine, etc.; avec ou sans flocons du corps vitré.

C'est plus particulièrement dans les choroïdites syphilitiques, accompagnées de flocons du corps vitré, qu'il est indispensable de bien examiner le cercle ciliaire et l'ora serrata. Ce fait est tellement constant, qu'en faisant la statistique de tous les cas similaires que j'ai rencontrés depuis trois ans, je n'ai trouvé que 2 fois sur 100 l'exception à cette règle. Chez les myopes, comme chez les hypermétropes, dans les choroï-

Digitized by Google

dites syphilitiques ou goutteuses, le trouble du corps vitré est toujours accompagné d'une altération du cercle ciliaire appréciable à l'ophtalmoscope. La même chose a lieu dans l'ophtalmie sympathique.

D'après la différence des lésions de cette région, on peut affirmer qu'il s'agit de telle ou telle autre cause constitutionnelle, — que la choroïdite soit syphilitique, que les exsudats soient tuberculeux, ou que les hémorragies soient d'origine goutteuse.

Les figures que j'ai reproduites dans trois tableaux coloriés, et que j'ai déposées à l'Académie, se rapportent à des malades dont les uns — syphilitiques, atteints d'atrophie des papilles ataxiques syphilitiques ont été examinés par M. le professeur Fournier et par moi; et dont les autres — tuberculeux ont reçu les soins de MM. les professeurs Peter et Potain pour la pleurésie tuberculeuse dont ils étaient atteints et que j'ai soignés plus tard pour des choroïdites ou des iritis tuberculeuses avec lésions du cercle ciliaire.

Les observations détaillées, se rapportant à l'examen de cette région, ainsi que les figures ophtalmoscopiques seront publiées ultérieurement.

De ces recherches, qui ont demandé plus de trois ans d'études, je crois pouvoir conclure :

1° Que l'examen ophtalmoscopique de l'ora serrata est indispensable dans toutes les maladies constitutionnelles, telles que la syphilis, la goutte, la tuberculose, etc.

2° Que dans la syphilis, soit héréditaire, soit acquise, dans les kératites interstitielles ou dans les choroïdites parenchymateuses, la lésion du cercle ciliaire est caractéristique de la syphilis.

3° Que dans l'atrophie ataxique des papilles nous avons trouvé souvent des atrophies choroïdiennes de l'ora serrata propres à la syphilis.

4° Que dans certaines névrites ou périnévrites optiques le cercle ciliaire se trouve également lésé, ce qui indique l'origine spécifique de la maladie.

Dr Galezowski.

Digitized by Google

NÉVRITE OPTIQUE, PAPILLAIRE ET RÉTROBULBAIRE

A LA SUITE DE L'INFLUENZA

OBSERVATIONS CLINIQUES ET CONSIDÉRATIONS

PAR

Le Dr Alb. ANTONELLI

(*Suite et fin*[1])

Considérations. — Ces deux observations cliniques représentant les deux formes de localisation du virus grippal dans le nerf optique, j'ai été amené à les comparer aux cas semblables connus jusqu'à présent, afin de donner d'une manière générale, dans ces notes, la pathologie de la névrite optique causée par l'influenza.

Dans ma *première observation*, l'examen ophtalmoscopique et la marche clinique de la maladie excluaient toute papillite, et l'on devait songer plutôt à une névrite optique rétrobulbaire suivie par une atrophie qui présentait, au moment de l'observation, une forme ophtalmoscopique et symptomatologique absolument semblable à celle de l'atrophie tabétique dans sa période initiale. C'est ce que l'on pouvait déduire, d'après l'aspect du fond de l'œil, l'absence de tout scotome central pour le blanc et la légère restriction périphérique du champ visuel, l'achromatopsie presque complète pour le rouge et le vert, la chromatesthésie presque normale pour le bleu et surtout pour le jaune. Je puis ajouter que la maladie avait dû attaquer (comme dans une des observations de Landsberg), toute l'épaisseur du tronc nerveux, parce que, à part l'étroit scotome périphérique, l'achromatopsie pour le vert et le rouge accompagnait l'amblyopie dans toute l'extension du champ visuel. L'abaissement de la vue, toujours excellente auparavant, dans un individu exempt de toute maladie constitutionnelle, survenant quelques jours après que de graves symptômes généraux d'influenza s'étaient déclarés, nous prouvait

1. Voir le numéro de mai.

Digitized by Google

que l'affection du nerf optique était consécutive à la grippe. En effet, les localisations oculaires de la grippe ont presque toujours le caractère de se déclarer au commencement de la convalescence; et dans tous les cas similaires, communiqués par beaucoup d'auteurs très compétents, jamais personne ne douta que le *post hoc* suffisait à signifier le *propter hoc*.

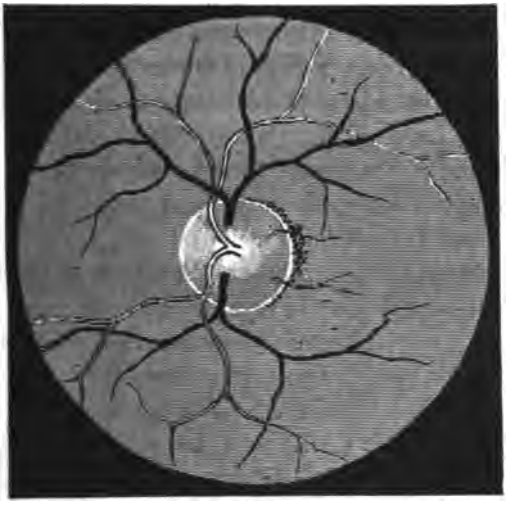

OBSERVATION I. — (Œil droit : image renversée).

Au moment de l'observation la forme de l'amblyopie était tellement semblable à l'affection tabétique, qu'après l'examen attentif du malade, du côté des yeux, je recherchai soigneusement si je ne pouvais trouver quelques symptômes initials du tabès : il me répugnait presque de rapporter cette forme d'amblyopie à l'influenza, et j'étais presque certain que j'avais affaire à un tabétique. Mais, de ces symptômes il n'existait aucun vestige; les pupilles étaient assez dilatées et réagissaient très bien à l'action de la lumière, la mobilité des yeux avait été toujours normale (dans les excursions monoculaires et dans les mouvements associés), il en était de même des réflexes patellaires, et pas de traces

Digitized by Google

des symptômes de Romberg ou de tout autre dérangement de sensibilité musculaire[1], etc. Devant, par conséquent, rapporter cette forme d'*amblyopie et d'atrophie grise de la papille à la grippe*, il m'en résultait bien évidente la particularité de l'observation ; car, jusqu'aujourd'hui l'on attribuait à la grippe seulement la forme d'atrophie *blanche* de la papille, soit simple (provenant de méningite), soit secondaire (c'est-à-dire consécutive à un processus inflammatoire local). — M'abstenant de toute considération que je pourrais faire, sur la nature de l'atrophie tabétique des nerfs optiques suivant les plus récentes recherches, et sur la manière avec laquelle un virus circulant, tel que celui de l'influenza, puisse provoquer la même forme d'amblyopie et de lésion ophtalmologique (atrophie *grise* de la papille), je veux seulement réclamer l'attention sur un fait qui, si d'autres observations viennent le confirmer, sera d'un grand intérêt : c'est-à-dire la possibilité que la localisation d'un virus infectieux dans l'appareil oculaire puisse donner lieu à une amblyopie tout à fait identique, par ses symptômes cliniques, et probablement aussi par les altérations anatomiques, à celle que l'on a dans le tabès. En un mot, les *névrites optiques dans les infections aiguës* (à part les *papillites*) *pourraient être suivies d'une forme d'atrophie semblable à la tabétique, toujours au moins dans sa période initiale*. Et si, alors, nous devons admettre que l'*atrophie grise tabétique* donne lieu à de véritables foyers de névrite optique, cette atrophie serait à tort appelée, dans le tabès, *simple* ou *primaire* (non *inflammatoire*); à moins qu'une telle dénomination ne veuille seulement indiquer le contraste avec les autres formes de névrite optique, chez lesquelles les signes ophtalmoscopiques et fonctionnels permettent de reconnaître directement la précédente ou encore persistante affection inflammatoire.

1. Il est vrai que l'atrophie grise des nerfs optiques, dans le tabès, peut commencer à elle seule, et même longtemps avant que la maladie soit révélée, par d'autres symptômes bien caractéristiques. Mais, dans ces cas, qui sont du reste assez rares, on a des ophtalmoplégies temporaires prodromiques; toujours est-il que l'amblyopie du tabès commence et marche beaucoup plus lentement que dans notre cas ci-dessus.

Digitized by Google

Quant à ma *deuxième observation*, son diagnostic ne laissait aucun doute. Il s'agissait d'une neurorétinite bilatérale (bien plus grave dans l'O. D.), survenue dans des yeux déjà atteints de staphylôme posticum et de choroïdite disséminée (myopie très prononcée). La neurorétinite, accompagnée d'une légère méningite dont le malade nous racontait les symptômes, était manifestement consécutive à l'influenza. Au moment de l'observation les véritables signes du processus

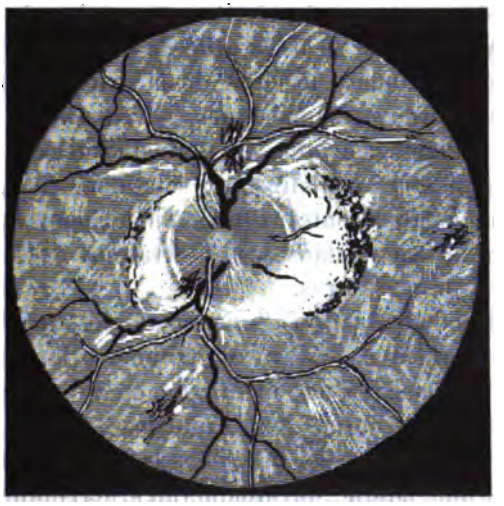

OBSERVATION II. — (Œil droit : Image renversée).

inflammatoire dans la papille s'étaient effacés en laissant seulement quelques traces dans l'aspect de la papille, qui n'était pas encore typiquement atrophiée et dans les foyers hémorragiques ou exsudatifs de la rétine.

Conclusion. Toutes les observations rapportées jusqu'à présent (au nombre de 27, y comprises les 2 qui m'appartiennent), démontrent que le virus de la grippe peut attaquer le nerf optique tout autant d'un seul que des deux côtés, dans les différentes phases de son trajet (papillite, ou névrite optique rétrobulbaire).

Les localisations oculaires de l'influenza peuvent en géné-

Digitized by Google

ral se diviser (ainsi que M. Trüc le fait remarquer) en celles produites par l'infection extérieure et les autres pour ainsi dire métastatiques. Parmi ces dernières l'on doit placer la *névrite optique*, parce que les mêmes conditions anatomiques qui, comme on sait, favorisent les processus fluogistiques de la pupille ou du tronc du nerf optique dans le cas d'affections endocraniennes ou de certaines infections et empoisonnements de l'organisme, prédisposent de même à la névrite optique due à l'influenza. On réussit, ainsi, plus aisément à comprendre pourquoi la névrite optique dans la grippe soit si souvent bilatérale, et il est utile de rappeler, à ce propos, avec quelle fréquence le virus de la grippe même attaque les troncs nerveux périphériques (névrites multiples, affections du pneumogastrique, du sympathique, du trijumeau, des nerfs moteurs oculaires, du sciatique, etc.), ainsi que les organes nerveux centraux (phénomènes choréiques ou épileptiformes), comme dans les observations de MM. Villard, d'Erlenmeyer et d'autres.

En faisant abstraction d'une éventuelle atrophie simple, qui, dans quelques cas rares (comme celui de Stoewer) pourrait faire suite à une méningite, ou à d'autres affections endocraniennes causées par l'influenza, l'atrophie secondaire du nerf optique est due, dans la grippe, à un véritable processus fluogistique, qui attaquerait le nerf optique, ou dans son extrême intraoculaire (papillite, neurorétinite, comme dans les cas de Murer, Gazis, Braunstein, Vignes, Liébau et dans ma deuxième observation), ou bien à quelque distance du bulbe (névrite optique rétrobulbaire, comme dans les observations de Bergmeister, Landsberg, Remak, Stoewer, Hansen, Eperon, Weecks et dans ma première observation). L'affection est, en général, analogue à la névrite optique qui survient souvent pendant le cours d'autres maladies infectieuses, telles que le typhus, la scarlatine, la diphtérie[1], la malaria et la pneumonie.

1. Les observations de Uhthoff, d'ophtalmoplégie interne ou externe accompagnée par la paralysie du palais, à la suite de la grippe, démontrent pleinement son analogie avec les paralysies postdiphtéritiques.

Digitized by Google

Nous ne saurions oublier de noter la grande affinité que l'on peut remarquer entre la névrite optique due à l'influenza et la *névrite optique rhumatismale*. Tout en renvoyant le lecteur à l'intéressante communication du Dr Parinaud[1], au sujet de cette dernière affection, nous nous contenterons de soutenir cette affinité en rappelant que l'espèce pathologique de la grippe est, dans son ensemble, très ressemblante à celle des affections dites rhumatismales, et les deux formes décrites de *névrite optique rhumatismale*, l'une plus aiguë l'autre plus lente et plus légère, se rapportent, par plusieurs points, l'une à la *papillite* et l'autre à la *névrite optique rétrobulbaire* causées par l'influenza.

Par d'ultérieures recherches d'anatomie pathologique et de bactériologie, on pourra reconnaître si l'affection du nerf optique et les autres localisations analogues de la grippe sont dues directement au virus organique de la maladie, ou plutôt à l'action délétère des substances vénéneuses (ptomaïnes, ectasines, etc.) que la maladie elle-même reverse dans la circulation[2]. Toujours est-il, que les cas de papillite ou de vaginite optique intense, comme ceux de Gazis, de Braunstein, de Vignes, de même que ma deuxième observation, parleraient plutôt en faveur d'une véritable infection locale, ce qui viendrait encore se confirmer considérant les autres fréquentes manifestations oculaires et endoorbitaires de la grippe, et la possibilité que l'infection procède directe-

1. H. Parinaud, *De la périnévrite optique et de la sclérochoroïdite rhumatismale* (Soc. d'opht. de Paris, 2 juin 1891). Un travail récent sur le même argument est celui de Macmanara (*Neuritis optic and Rhumatism*, dans le *British Medical Journal* du 3 mai 1890). Les observations de Hock (*Névrite rétrobulbaire périphérique*), publiées dans le *Centralbl. für prakt. Augenheilk.*, 1884, se rapportent aussi, suivant le Dr Parinaud, à la névrite optique rhumatismale. Citons enfin le travail de Dransart : *Contribution à l'étude de certaines amblyopies du nerf optique, d'origine rhumatismale*, présenté à la Société française d'ophtalmologie en 1889.

2. Il faut rappeler, à ce propos, les observations de Galezowski et Bouchard, quant aux contractions spasmodiques des vaisseaux rétiniens après l'injection d'ectasine ou d'anectasine chez les lapins. Des troubles de circulation semblables, accompagnés souvent par la suffusion séreuse le long des vaisseaux du fond de l'œil, ont été observés par M. Galezowski chez plusieurs individus atteints ou convalescents de grippe, qui consultaient à cause de troubles visuels.

Digitized by Google

ment des cavités nasales dans les tissus endoorbitaires comme dans ceux endocraniens. Il est probable que le virus de l'influenza, pénétrant dans les gaines du nerf optique (comme il pénètre dans les espaces méningiens provoquant des symptômes de méningite), y détermine la périnévrite, épanchement d'exsudation dans les gaines (*stanungspapille*) et enfin névrite interstitielle.

La *papillite provoquée par l'influenza* se déclare ordinairement dans les trois à quatorze jours qui suivent le commencement de la maladie; mais cependant, comme dans toutes les autres complications oculaires de la grippe, l'on ne peut établir un rapport évident entre la période et la gravité de la maladie et l'apparition de la névrite optique qu'elle provoque. L'affection est toujours accompagnée dans sa période initiale (comme la névrite optique rhumatismale aiguë) par certaines douleurs frontales et périorbitaires, qui durent souvent plusieurs jours (de sept à dix) et peuvent s'accompagner elles-mêmes de crampes épileptiformes (Remak). — Les mouvements volontaires de l'œil, de même que la pression qu'on lui fait subir en le poussant dans le fond de l'orbite, provoquent des sensations de malaises ou de véritables douleurs, se propageant parfois aux tempes et au front. L'abaissement de la vue est rapide et considérable jusqu'à rendre le malade, dans le cours de vingt-quatre heures ou de deux jours au plus, absolument aveugle. Après cette période aiguë de la maladie, où l'ophtalmoscope nous montre clairement les signes de la papillite, la vue commence à s'améliorer autant que la gravité du processus et l'atrophie de la papille le permettent.

La *névrite optique rétrobulbaire, causée par l'influenza*, est plus fréquente, selon les observations rapportées jusqu'aujourd'hui, que la *papillite* ou la *neurorétinite;* elle commence aussi dans la période de convalescence des symptômes généraux, au bout de cinq à quinze jours, rarement plus tard, du commencement de la maladie. Elle est souvent accompagnée, de même que la papillite mais moins caractéristiquement qu'elle, par des douleurs sourdes dans

Digitized by Google

la profondeur de l'orbite, surtout pendant les mouvements oculaires. Elle présente (et, en ceci, elle diffère de la névrite rétrobulbaire due à l'alcool, au tabac ou bien au saturnisme) une forme aiguë ou sous-aiguë, qui est démontrée par l'abaissement de la vue. En effet, la diminution de l'acuité visuelle se déclare d'une façon rapide et progressive (pas autant que dans la papillite) et, au bout d'un temps variable (de quelques jours à un mois) atteint son maximum. Cet abaissement peut atteindre la presque complète cécité, mais ordinairement la vue s'améliore et souvent jusqu'aux conditions normales.

Cependant, il reste assez souvent un certain degré d'amblyopie, qui tient à l'atrophie secondaire. Si seulement certains faisceaux du nerf furent intéressés, nous noterons un scotome central (pour la lumière blanche et pour les couleurs, de même que dans l'atrophie par névrite alcoolique, et dans les observations de Rosenzweig), ou bien quelque scotome périphérique, comme dans le cas de Landsberg. Si la lésion, au contraire, était diffuse dans tout le tronc nerveux, nous noterions une simple amblyopie dans le champ visuel entier, accompagnée de dischromatopsie (comme dans l'autre observation de Landsberg, et dans la mienne). — Dans le cas d'une névrite partielle, la papille pourra présenter un aspect pâle d'atrophie dans un seul de ses segments (par exemple le temporal, comme pour l'amblyopie alcoolique); dans le cas de la névrite diffuse, au contraire, l'aspect total de la papille, avec sa coloration blanc grisâtre et avec l'absence de toute autre altération ophtalmoscopique, peut se montrer, de même que les troubles fonctionnels de l'œil, assez semblable à celui de l'atrophie grise dans le tabès.

Le *pronostic* doit être formulé avec réserve, mais il nous permettra cependant à assurer, presque toujours, au malade une lente mais notable amélioration, qui, exceptionnellement, pourra atteindre la guérison complète (comme dans l'observation de Lébeau et dans un des 3 cas rapportés par Galezowski), ou bien presque complète. Cependant, presque toujours, au bout d'un certain temps l'amblyopie (rarement

Digitized by Google

la cécité complète) reste irréparable, à un degré et avec une forme qui varient, selon le siège et l'intensité de la névrite.

La *thérapeutique*, en faisant abstraction du traitement général de la maladie, différera, dans la période aiguë de la névrite optique ou bien dans celle de l'atrophie. Dans la première période, on ordonnera les sangsues aux tempes pendant le repos le plus absolu, les piqûres à la pylocarpine, les sels de quinine, les préparations salicyliques, qu'il me semble, on a eu tort jusqu'ici de ne point assez utiliser dans le traitement de l'influenza. Dans la période ultérieure, on aura recours à l'iodure de potassium, au courant continu, aux injections de strychnine aux tempes et au traitement mercuriel.

Dr ANTONELLI.

SOCIÉTÉ FRANÇAISE D'OPHTALMOLOGIE

Dixième Congrès tenu à Paris du 2 au 5 mai 1893.

(SUITE[1])

3e *séance, mardi* 3 *mai.*

PRÉSIDENCE DE M. WICHERKIEWICZ

M. H. ARMAIGNAC (Bordeaux), rapporteur. **Des ophtalmoplégies.** — Les paralysies des muscles de l'œil sont de beaucoup les plus compliquées de toutes les paralysies musculaires. En effet, chaque œil est muni de neuf muscles différents, six extérieurs, trois intérieurs. De plus, les premiers ont chacun, non seulement un mouvement propre, mais encore un mouvement associé, soit entre eux, soit avec ceux de même nom de l'autre œil ou ceux de nom contraire.

Bien que plusieurs de ces muscles aient une action synergique et qu'à l'état normal, nous ne puissions les contracter isolément (il y a cependant des exemples de contractions volontaires dissociées), ils n'en ont pas moins chacun leur indépendance, leur personnalité, pourrais-je dire, car ils peuvent être paralysés isolément,

1. Voir le numéro de mai.

Digitized by Google

et alors tous les muscles sains conservent leur action individuelle ou associée.

C'est aussi un fait digne de remarque que certains muscles de l'œil aient un nerf propre émanant directement de l'encéphale, tandis que d'autres sont animés par les diverses branches d'un même cordon nerveux dans lequel, il est vrai, les filets destinés à chacun des muscles conservent leur indépendance à la manière des brins multiples qui constituent une corde. Nous verrons plus loin, aussi, que chacun de ces filets nerveux a pour origine un noyau de cellules distinct.

Malgré les précautions multiples prises par la nature pour assurer le fonctionnement parfait de la vision, les muscles de l'œil ne sont pas pour cela à l'abri des affections et des anomalies qui frappent les autres muscles du corps. Ils peuvent, en effet, être atrophiés congénitalement ou manquer tout à fait; être ou trop longs ou trop courts ou enfin être paralysés plus ou moins complètement.

Je ne m'occuperai que des paralysies dont on a cru devoir faire deux variétés sous les noms de paralysie isolée et d'ophtalmoplégie?

Qu'est-ce donc que l'ophtalmoplégie?

D'après Mauthner, à qui nous devons le travail le plus considérable qui ait paru sur la matière, il y a ophtalmoplégie toutes les fois que la paralysie frappe deux ou plusieurs muscles de l'œil innervés par des troncs nerveux différents, que ce muscle appartienne au même œil ou aux deux yeux. Dans ce dernier cas, les muscles peuvent être de même nom.

Malgré l'immense autorité du savant ophtalmologiste allemand, il m'est difficile d'admettre la restriction qu'il fait pour le moteur oculaire commun, nerf qui pour lui ne constitue qu'une unité bien qu'il anime à lui seul sept muscles, cinq extérieurs, dont un palpébral, et deux intérieurs. Et cependant, s'il y a paralysie aux deux yeux d'un muscle quelconque animé par ce nerf, Mauthner dit qu'il y a ophtalmoplégie. Il serait donc plus logique, ce me semble, d'élargir le cadre de l'ophtalmoplégie et de ranger sous ce vocable toutes les paralysies qui intéressent au moins deux muscles, soit sur un œil, soit sur les deux yeux; mais au risque de passer pour un révolutionnaire, je proposerai une mesure beaucoup plus radicale encore; ce sera d'appliquer le nom d'ophtalmoplégie à toutes les paralysies oculaires quels que soient le nombre et la variété des muscles atteints.

Il m'a été impossible de trouver dans les auteurs qui ont créé ou ressuscité le nom d'ophtalmoplégie, Brünner, A. de Graefe, Hutchinson, Mauthner, Hirschberg, etc., aucune raison particu-

Digitized by Google

lière pour faire un genre à part de ces paralysies. En effet, qu'a de particulier, de caractéristique, au point de vue symptomatologique ou anatomo-pathologique, une paralysie de deux muscles animés par des nerfs différents? Est-ce que la maladie ne sera pas la même à tous les points de vue si une tumeur de la base du crâne, par exemple, comprime le nerf moteur oculaire commun tout seul ou, en même temps, le moteur externe, ou le pathétique ou tous ces nerfs à la fois? ou bien encore, si une hémorragie du plancher du quatrième ventricule a détruit un ou plusieurs noyaux de la troisième paire d'un seul côté ou des deux côtés à la fois alors qu'ils ne sont séparés que par un espace de quelques millimètres, si facile à franchir?

La distinction, devenue classique aujourd'hui, entre les ophtalmoplégies et les paralysies isolées ne me paraît donc avoir aucune raison d'être maintenue, puisque les paralysies isolées peuvent avoir la même cause et la même origine que les paralysies multiples. Dans mon travail, je prendrai donc le terme d'ophtalmoplégie comme synonyme de paralysie.

Ceci établi, j'aborderai directement mon sujet et j'étudierai successivement :

1° Les différentes formes d'ophtalmoplégie et les caractères propres à chacune d'elles;

2° Le diagnostic et la symptomatologie des diverses variétés;

3° L'étiologie, l'anatomie pathologique et la physiologie des ophtalmoplégies ;

4° Le traitement et le pronostic.

La tâche me sera singulièrement facilitée par les nombreux travaux parus dans ces dernières années sur ce sujet et surtout par l'ouvrage magistral de Mauthner qui résume à peu près tout ce qu'on sait sur cette maladie. Cet ouvrage, du reste, a été mis largement à contribution par tous ceux qui ont écrit sur l'ophtalmoplégie depuis 1887.

1° *Des différentes formes de l'ophtalmoplégie.* — J'ai dit que la paralysie pouvait frapper indistinctement un seul ou plusieurs muscles, soit à un œil soit aux deux; qu'elle pouvait atteindre séparément les muscles intérieurs ou les muscles extérieurs ou les deux à la fois en plus ou moins grand nombre d'un côté et de l'autre.

En raison de ces diverses variétés, il est nécessaire, comme nous le verrons plus tard, de diviser d'abord les ophtalmoplégies en *intérieures* (muscle ciliaire, sphincter de l'iris, dilatateur de la pupille), en *extérieures* (muscles droits et obliques, releveur de la paupière), et en *mixtes* (muscles intérieurs et muscles extérieurs à la fois).

L'affection sera unilatérale ou bilatérale, partielle ou totale.

Digitized by Google

Cette division a trait à la manifestation extérieure de la maladie.

2° *Le diagnostic* sera établi d'après les symptômes ordinaires bien connus des paralysies des muscles de l'œil.

3° *Étiologie, physiologie et anatomie pathologiques des ophtalmoplégies.* — La cause des paralysies oculaires se rapporte : *a*) au siège de la lésion ; *b*) à la cause de la lésion ; *c*) à la nature de la cause. De là les circonstances étiologiques de première, deuxième et troisième catégorie admises par Mauthner.

a) *Siège de la lésion.* — Le nerf moteur du muscle paralysé peut être atteint dans sa portion intracérébrale ou sur son parcours, depuis son origine apparente jusqu'au muscle dans lequel il se rend.

On a donc :

1° L'ophtalmoplégie nucléaire ;

2° L'ophtalmoplégie fasciculaire ;

3° L'ophtalmoplégie basale ;

4° L'ophtalmoplégie orbitaire.

On pourrait ajouter encore l'ophtalmoplégie corticale, l'ophtalmoplégie cortico-pédonculaire et l'ophtalmoplégie périphérique ou terminale, mais on sait encore trop peu de chose sur ce sujet pour admettre ces variétés autrement que comme des entités hypothétiques.

Le diagnostic du siège de la lésion qui a produit l'ophtalmoplégie a une grande importance clinique, et c'est pour cette raison que les travaux et les recherches des physiologistes ont eu surtout pour but d'élucider et de préciser ce point spécial du diagnostic.

L'étude des noyaux d'origine des nerfs oculo-moteurs poursuivie par Hensen et Vœlckers, Starr, Kahler et Pick, Mathias Duval, Testut, Mœbius, etc., nous a donné des renseignements qui paraissent s'accorder assez complètement avec la majorité des observations cliniques suivies ou non d'autopsie. Ces auteurs ont proposé pour les noyaux d'origine des schémas qui ont entre eux une certaine ressemblance ; toutefois, c'est celui de Kalher et Pick qui semble le plus exact et c'est celui qui est admis aujourd'hui par le plus grand nombre des auteurs.

Quant aux ophtalmoplégies fasciculaires, basales ou orbitaires, elles ont aussi quelques symptômes propres qui permettent le plus souvent de les distinguer entre elles ainsi que de l'ophtalmoplégie nucléaire.

b) *Cause de la lésion.* — La cause de la lésion peut être un traumatisme direct ou indirect, une compression du nerf ou des noyaux, une dégénérescence des noyaux (poliencéphalite supérieure) ou une destruction plus ou moins complète.

c) *Nature de la cause.* — Que la lésion siège dans l'encéphale,

Digitized by Google

à la base ou dans l'orbite, la nature de cette lésion peut être la même : une hémorragie, une gomme syphilitique, un kyste, une tumeur maligne peuvent se développer dans l'une quelconque de ces régions. Ce n'est donc que par l'ensemble des symptômes qu'on pourra supposer une localisation et une variété de lésion plutôt qu'une autre.

Dans quelques cas, par exemple dans l'intoxication par le sulfure de carbone, par la charcuterie avariée, dans l'alcoolisme, dans le tabes, dans la diphtérie, dans le diabète, etc., la nature même de la cause nous échappera le plus souvent, mais on peut être à peu près certain que, dans tous ces cas, il s'agit d'une altération dans la région nucléaire.

4° *Traitement et pronostic.* — Le traitement de l'ophtalmoplégie devra tout d'abord s'adresser à la cause supposée de la maladie. Si le malade est syphilitique ou alcoolique, ou rhumatisant, on diabétique, on traitera énergiquement ces divers états par les moyens appropriés.

En dehors du traitement général, il sera souvent utile de recourir à nn traitement local et, dans ce cas, c'est l'électrothérapie qui donnera les plus brillants résultats.

On a employé depuis longtemps les courants galvaniques et les courants faradiques, soit directement sur les muscles paralysés, après cocaïnisation, soit à travers la paupière. On s'est même adressé aux nerfs sensitifs du voisinage, afin d'obtenir par voie réflexe la contraction des muscles paralysés.

Le pronostic varie évidemment avec le siège et la nature de la lésion; s'il s'agit d'une diathèse, ou d'une intoxication, ou d'un traumatisme, ou même d'une hémorragie, la guérison peut survenir dans un grand nombre de cas, si le nerf ou le noyau n'est pas détruit. Au contraire, dans les cas de tumeurs ou de destruction des noyaux ou des nerfs, le pronostic peut être grave, non seulement au point de vue de la fonction de l'œil, mais encore au point de vue de la vie du malade.

Discussion.

M. Dianoux (de Nantes). — Je reprocherai à M. Armaignac, d'étendre le terme d'ophtalmoplégie à toutes les paralysies oculomusculaires. Il faut réserver ce terme aux lésions nucléaires, protubérantielles, proprement dites. L'ophtalmoplégie nucléaire est toujours extrinsèque; l'ophtalmoplégie interne constitue une classe tout à fait à part. Ces lésions sont toujours bilatérales. L'ophtalmoplégie unilatérale nucléaire, décrite par M. Sauvineau n'est guère explicable avec les données anatomiques actuelles.

Digitized by Google

D'autre part, M. Armaignac a complètement passé sous silence une classe intéressante d'ophtalmoplégies, les ophtalmoplégies arthritiques.

M. Nuel. — J'ai eu l'occasion d'observer des cas d'ophtalmoplégies bilatérales complètes, dans lesquels les muscles externes sont seuls intéressés. Chez un de ces malades, il s'était produit une exophtalmie de l'œil droit, qui me fit penser à l'existence d'une tumeur. J'incisai au point saillant et réséquai une portion du muscle hypertrophié.

A l'examen, on constata une dégénérescence amyloïde du muscle, transformé en corde friable. Les fibres étaient hypertrophiées et présentaient une striation longitudinale. La musculature interne était intacte. Aucune autre altération, ni du système nerveux, ni des autres organes. En somme, l'existence d'une ophtalmoplégie extérieure ne suppose pas forcément l'existence d'une altération du système nerveux central.

M. Sauvineau (Paris). — Je suis tout à fait de l'avis de M. Dianoux, quand il reproche au rapport de M. Armaignac d'avoir englobé sous le terme d'ophtalmoplégie toutes les paralysies oculomusculaires. L'ophtalmoplégie a un type clinique bien à part. L'aspect du malade atteint d'ophtalmoplégie, avec ses paupières tombantes, son front plissé, ses sourcils arqués (ce qui tient aux efforts qu'il fait pour remédier à la blépharoptose par la contraction du muscle frontal), ses yeux immobiles, qui apparaissent, quand on relève les paupières avec les doigts, comme « figés dans de la cire » suivant l'expression de Benedikt, enfin la nécessité de suppléer aux mouvements des yeux par les mouvements des muscles du cou, tout cet ensemble symptomatique est si caractéristique que M. le professeur Charcot lui a donné le nom de facies d'Hutchinson, qui le premier le décrivit. Il n'y a là rien qui rappelle le strabisme, la diplopie homonyme ou croisée, et les autres symptômes des paralysies oculaires isolées.

Quant aux lésions qui donnent lieu à un tel tableau symptomatique, elles siègent souvent, mais non pas toujours, dans la région nucléaire, protubérantielle.

Je répondrai, à ce propos, à M. Dianoux que l'ophtalmoplégie nucléaire unilatérale paraît exister réellement. Je sais fort bien qu'elle est en contradiction avec les données anatomiques. Je l'ai exposé tout au long. Mais elle existe cliniquement, cependant.

M. Armaignac n'a envisagé que les ophtalmoplégies dues aux lésions des nerfs depuis leurs terminaisons jusqu'à leur noyau. Mais il y a une autre classe bien autrement intéressante que les ophtalmoplégies nucléaires. Ce sont ces faits, mal interprétés jusqu'ici, qu'on range sous le nom de poliencéphalite supérieure

Digitized by Google

hémorragique. Tels les cas de Wernicke, de Kojewnikoff, de Thomsen. Or, dans ces cas autopsiés peu de jours après le début des accidents, les noyaux sont absolument intacts. La lésion portait plus haut, sur la substance grise cavitaire, et sur les tubercules quadrijumeaux.

Dans un cas de Thomsen, en particulier, il s'était développé en quatre jours, une paralysie des deux droits externes et des deux droits internes; puis, en peu de jours, les autres mouvements associés, d'élévation et d'abaissement, se sont paralysés. L'ophtalmoplégie est devenue complète. La lésion, à l'autopsie, respectait les noyaux, et occupait les tubercules quadrijumeaux.

Si l'on se rappelle qne plusieurs physiologistes (Adamuk, Knies, Beaunis) admettent que les tubercules quadrijumeaux antérieurs contiennent les centres coordinateurs qui président aux mouvements associés des yeux, n'est-on pas tenté de rapporter la cause de l'ophtalmoplégie, dans ce cas de Thomsen, à la lésion des tubercules quadrijumeaux?

En résumé, au-dessus des noyaux, qui innervent séparément chaque muscle des yeux, il existe des centres qui commandent aux mouvements associés des muscles oculaires, qui agissent toujours deux par deux. Quand ces cèntres sont lésés ensemble, le produit clinique est une ophtalmoplégie, d'origine non plus nucléaire, mais bien sus-nucléaire.

Enfin, dans l'écorce cérébrale, existent vraisemblablement d'autres centres commandant aussi aux mouvements associés des yeux, mais seulement aux mouvements volontaires. MM. Raymond et Kœnig ont publié un beau cas d'ophtalmoplégie hystérique venant à l'appui de cette hypothèse.

En terminant, je dirai qu'il n'est pas dit un mot des ophtalmoplégies par névrites périphériques, dans le rapport de M. Armaignac. Elles existent bien, cependant.

M. Parinaud. — Il n'est pas rationnel d'étudier les paralysies oculaires d'origine centrale d'après des schémas anatomiques, alors que nous connaissons si imparfaitement l'anatomie cérébrale. Les travaux de Hensen, Volkers et autres, sur l'anatomie des noyaux de la troisième paire, ont certainement un grand intérêt et je les ai utilisés, dès 1880, dans une communication à la Société de biologie, sur les *paralysies dissociées* de la troisième paire.

Mais on en abuse singulièrement aujourd'hui. Avec les schémas de Pick et Kahler qu'on nous présente, on peut tout expliquer par des lésions partielles ou combinées des noyaux, comme naguère on expliquait tout par des lésions partielles ou combinées des trois paires nerveuses. Nous retrouvons toujours ce grand ennemi du progrès en médecine, le système, l'idée préconçue qui nous em-

Digitized by Google

pêche de voir les faits tels qu'ils sont, ce qui paraît bien simple et ce qui est cependant si difficile. Dans cette question complexe des paralysies oculaires, si l'on voulait analyser ces faits sans préoccupation de système, on reconnaîtrait vite un grand nombre de faits du plus haut intérêt. Avant de localiser, il faut connaître ce que nous voulons localiser. Et, même au point de vue des localisations, les faits cliniques sont encore la meilleure base que nous ayons actuellement.

Ce qui doit tout d'abord nous préoccuper, c'est d'établir une distinction entre les paralysies périphériques et les paralysies centrales. Deux ordres de faits cliniques peuvent être utilisés pour cela. La paralysie d'origine périphérique d'un muscle s'accompagne, au moins pendant un certain temps, du *spasme* du muscle associé de l'autre œil. La paralysie du même muscle d'origine centrale nucléaire ou autre, s'accompagne au contraire de la *paralysie* de ce même muscle associé. Ce spasme du muscle associé, que j'ai étudié il y a bien longtemps, me paraît de plus en plus un caractère propre aux paralysies périphériques.

Le second moyen que nous ayons de distinguer ces paralysies centrales des paralysies périphériques, c'est de bien étudier et de bien définir les différents types de paralysies centrales. A ce point de vue, Hutchinson a réalisé un grand progrès en décrivant les deux types d'ophtalmoplégie externe et interne. Il y a un processus, ou plutôt des processus, qui ont de la tendance à intéresser toute la musculature externe des yeux : voilà ce que M. le rapporteur aurait dû étudier et ce qu'il s'est au contraire empressé de détruire.

Je viens de dire qu'il y a plusieurs processus qui peuvent produire l'ophtalmoplégie externe et j'entends surtout des processus de siège différent, car, je le répète, on trouve dans la seule observation clinique bien des particularités utiles pour le diagnostic du siège anatomique. Il y a d'abord des ophtalmoplégies externes périphériques par névrites multiples; elles ont pour caractère de s'accompagner de spasmes associés quand les paralysies ne sont pas encore généralisées, quelquefois de la rétraction du releveur de la paupière qui est un phénomène de même nature. Il y a les ophtalmoplégies d'origine centrale qui sont incontestables, mais les lésions nucléaires ne sont pas les seules causes de ces ophtalmoplégies. Il y a certainement aussi, comme M. Sauvineau l'admet dans sa thèse, des ophtalmoplégies par lésions de centres de coordination voisins des noyaux, mais distincts de ces noyaux. Ces éléments de coordination ne sont peut-être que des fibres commissurales et, à ce point de vue, je signale les expériences récentes et fort intéressantes de Mott sur le corps calleux.

Digitized by Google

Enfin, il y a des ophtalmoplégies d'origine corticale dont l'ophtalmoplégie hystérique est un exemple. Nous ne sommes pas réduits sur cette question à de simples hypothèses, comme le pense M. Armaignac. Il y a, au contraire, des expériences récentes et très précises de Munck, Horsley, Schaefer qui concordent parfaitement avec les faits cliniques.

M. Kœnig (de Paris). — Je reprocherai à M. Armaignac d'avoir trop négligé une classe d'ophtalmoplégie à laquelle on peut assigner une origine corticale et dont le malade que j'ai étudié avec M. Raymond était un bel exemple.

Dans ces lésions exclusivement corticales de la motilité, les mouvements involontaires sont intacts; on peut donc attribuer comme point de départ à ces phénomènes de dissociation de la motilité consciente et inconsciente, un trouble dans le fonctionnement des centres psycho-moteurs.

J'ajoute qu'il s'agit bien d'une ophtalmoplégie, puisque l'impotence fonctionnelle existe réellement, du moins pour certains mouvements. Ces phénomènes ne sont pas particuliers à l'œil; on les retrouve dans l'hystérie pour les anesthésies, les paralysies; c'est ce qui résulte des observations que M. Pierre Janet a consignées dans son livre sur l'*automatisme psychologique*, et des recherches qu'il vient d'entreprendre dans le service de M. Charcot. Pour peu qu'on observe les hystériques, on est frappé de l'instabilité de ces symptômes. Par des procédés assez délicats, il est possible de constater la conservation de la sensibilité et du mouvement, au moment même où l'hystérique se croit réellement anesthésique. Il suffit de le distraire, de l'examiner à son insu; on peut obtenir aussi des impressions tactiles et visuelles, rétablir le champ visuel même quand il existe un rétrécissement considérable.

M. Lassalle (Villefranche) a observé, au cours de la diphtérie, des paralysies oculo-musculaires, portant surtout sur les muscles intérieurs. Il a eu également l'occasion de constater plusieurs fois des paralysies oculaires dans l'hystérie.

M. Armaignac (rapporteur). — La question des ophtalmoplégies est très vaste, et j'ai dû surtout m'attacher aux points les plus saillants.

Quant aux paralysies hystériques, je pense qu'elles sont très rares et qu'il s'agit surtout de contractures.

Dr Sauvineau.

(*A suivre.*)

Digitized by Google

SOCIÉTÉ D'OPHTALMOLOGIE DE PARIS

Séance du 5 avril 1892.

PRÉSIDENCE DE M. PARENT

M. BELLIARD, secrétaire annuel, donne lecture du procès-verbal de la précédente séance, qui est adopté.

M. DESPAGNET, secrétaire général, dépouille la correspondance qui comprend :

1° Une lettre de M. Fage (d'Amiens) qui se porte candidat à une place de membre correspondant national. A l'appui il adresse un travail sur *l'épithélioma de l'angle interne des paupières*. Ce travail est renvoyé à une commission composée de MM. Delens, Parinaud et Valude, rapporteur.

2° Une thèse dont M. Sauvineau fait hommage à la société : *Pathogénie et diagnostic des ophtalmoplégies*.

M. CHEVALLEREAU. **Kystes de l'iris consécutifs à une extraction de cataracte** (*Présentation du malade*[1]). — Le jeune B... (Emile), vernisseur, âgé de 14 ans actuellement, est de bonne santé habituelle, et comme antécédent morbide nous ne trouvons que la rougeole. Il a louché de bonne heure de son œil gauche, et vers l'âge de 3 ans ses parents ont remarqué un reflet blanc brillant au niveau de la pupille de cet œil. Il est venu à la clinique des Quinze-Vingts à l'âge de 5 ans, en février 1883; on a constaté alors une « cataracte congénitale siliqueuse nucléaire, incomplète en bas ». La vision se bornait à compter les doigts à 50 centimètres. Fieuzal fit une iridectomie optique en bas et en dedans.

La vision après l'opération resta d'abord stationnaire et trois ans après, en mai 1886, la vue avait baissé. La cataracte avait augmenté et B. voyait seulement passer la main à 10 centimètres.

En juin 1891, le malade n'avait plus que la perception lumineuse. La cataracte est complète. Extraction simple par kératotomie faite à la partie supérieure; trois jours après, lors du premier pansement, hernie de l'iris qui est excisée. Le malade y voit alors pour se conduire, mais sans pouvoir lire avec cet œil. Au

1. Observation recueillie par M. Bastide, aide de clinique aux Quinze-Vingts.

Digitized by Google

mois de septembre, discision pour une cataracte secondaire. Vue plus nette après cette opération.

Il y a un mois, à la fin de février 1892, le malade dit avoir reçu sur l'œil gauche, pendant son travail, un gros clou projeté assez violemment. Son œil est alors devenu rouge et douloureux, mais B... n'a pas interrompu son travail. La vue est d'abord restée la même, puis elle a baissé peu à peu; cette diminution de la vue et la persistance de la rougeur engagent ce malade à venir consulter à la clinique, le 28 mars.

L'œil droit a une myopie de 2 D. V = 1/3.

L'œil gauche est le siège d'une légère injection périkératique avec photophobie et larmoiement. L'œil droit lui-même ne peut fixer que lorsque l'œil gauche est fermé. T + 1. L'œil compte encore les doigts à 30 centimètres sans verre.

La kératotomie de la partie supérieure apparaît sous la forme

d'une bande cicatricielle blanchâtre assez large. A cette bande paraissent correspondre les pédicules très élargis de deux kystes volumineux adossés l'un à l'autre et tenant à eux deux toute la largeur de la chambre antérieure dont ils occupent en hauteur un peu plus des trois quarts supérieurs. Le kyste externe est le plus considérable, le kyste interne n'offre guère que la moitié des dimensions du précédent; ils sont accolés et la cloison qui les sépare est oblique en arrière et en dedans. Leurs bords sont régulièrement arrondis.

Leur coloration est grisâtre et leur contenu transparent, quoique la superposition de ces deux kystes et de leurs parois empêche de voir nettement le fond de l'œil. L'iris apparaît cependant en arrière avec sa coloration normale, semblant former la paroi postérieure; la paroi antérieure semble contenir quelques fibres très ténues et très allongées du tissu musculaire de l'iris; par place se

Digitized by Google

trouvent quelques îlots brunâtres paraissant dus à une accumulation de matière pigmentaire[1].

On a déjà publié des observations analogues à la nôtre, c'est-à-dire des kystes de l'iris consécutifs à des opérations de la cataracte.

De Graefe a rapporté[2] une observation de kyste occupant le segment inféro-interne de l'iris et remplissant la plus grande partie de la chambre antérieure, chez un malade opéré de cataracte deux ans et demi auparavant.

Brailez (*Ophth. hosp. Reports*, 1876) a publié l'observation d'un malade de 67 ans opéré en juillet 1875, par Hutchinson, d'une cataracte sénile de l'œil droit, par extraction linéaire avec iridectomie supérieure. Neuf semaines après, le scotome était à peu près complètement entouré par une substance grisâtre. On fit une iridectomie en bas et en dehors, et huit jours après on constatait un décollement de la rétine, onze mois après un large kyste grisâtre demi-transparent remplissait la moitié la plus externe de la chambre antérieure, il y avait de l'injection périkératique, de la diminution de la tension intra-oculaire. On fit l'énucléation.

A. Guépin a publié dans sa thèse (1860) l'histoire d'un homme de 32 ans atteint à l'âge de 29 ans d'une cataracte monoculaire

1. Tel est l'état dans lequel le malade est présenté à la *Société d'ophtalmologie de Paris* dans la séance du 5 avril. Depuis quelques jours que nous tenons ce malade en observation à la clinique, l'injection périkératique, la tension intra-oculaire ont un peu augmenté; l'œil est plus douloureux à la pression, il y a même quelques douleurs spontanées de temps à autre. Les kystes eux-mêmes ont sensiblement augmenté de volume. Il paraît évident que l'œil est menacé de se perdre si l'on n'intervient pas; aussi nous décidons à intervenir le 12 avril, après avoir fait prendre par M. Daleine le dessin ci-contre de l'œil au moment de l'opération.

Les kystes remplissant tout l'espace compris entre la cornée et l'iris, il était impossible de pénétrer dans la chambre antérieure par en haut sans intéresser ces kystes, d'autre part le point d'origine et d'implantation des kystes paraissant bien être au niveau de la cicatrice de la cornée, il nous paraissait indispensable, pour faire une opération radicale, de tenter l'ablation des kystes par en haut. Nous faisons donc suivre à notre couteau de de Graefe exactement le trajet suivi antérieurement pour l'opération de la cataracte, sans nous occuper des kystes dont il s'écoule un liquide que nous ne distinguons pas de l'humeur aqueuse. Ces kystes s'affaissent, mais leurs parois restent très visibles, nous les saisissons successivement avec les pinces à iridectomie et nous faisons l'excision avec les ciseaux à iridectomie au ras de la cornée.

Cette opération a eu les suites les plus simples : trois jours après, au premier pansement, la plaie de la cornée était cicatrisée ; la chambre antérieure et l'iris avaient repris l'aspect qu'ils avaient avant le développement des kystes, on ne voyait plus aucune trace de ceux-ci. Aujourd'hui deux mois après cette opération, il n'y a pas d'apparence de récidive ; il n'y a aucune douleur, aucune injection, l'œil est redevenu ce qu'il était auparavant.

2. *Archiv. für ophth.*, Bund XII, abth. 2.5, 228.

Digitized by Google

gauche et opéré le 27 avril 1859 à la maison municipale de santé par broiement; quelques jours après se manifestèrent des phénomènes inflammatoires et le malade perdit de nouveau la vue qu'il avait recouvrée. Il alla chez Desmares le 19 novembre. La partie inférieure de l'iris était envahie par une tumeur bilobée semblant prendre naissance dans le tissu iridien; au-dessus de la poche externe se trouve une tumeur qui comprend entre elle et cette dernière un segment d'iris sain. Le petit cercle de l'iris est complètement caché en cet endroit et les trois extrémités viennent se dessiner sur une fausse membrane qui occupe la pupille dans son tiers inférieur interne. A la partie supérieure se trouve une troisième tumeur moins accentuée que la troisième et séparée de cette dernière par un sillon profond, un peu incliné sur le diamètre horizontal de l'iris. Cette tumeur ne s'étend pas à toute la largeur de l'iris, elle s'arrête aux deux tiers de son bord excentrique; le reste de l'iris est sain, une ponction pratiquée à la partie inféro-externe avec le couteau lancéolaire comprenait la surface de la tumeur bilobée; immédiatement celle-ci vint faire hernie; elle fut saisie avec des pinces et entraînée au dehors, mais par suite des adhérences de l'iris et de la fausse membrane pupillaire, l'iris fut décollé à sa partie supérieure et interne; les tumeurs et les fausses membranes furent amenées au dehors et excisées. Quelques jours après, le malade allait très bien et la vision était rétablie.

Les kystes de l'iris consécutifs à des opérations de cataracte rentrent dans la catégorie des kystes d'origine traumatique et sans vouloir faire l'historique de la question qui remonte à soixante ans déjà, puisque Mackenzie est le premier qui, en 1832, ait signalé des kystes de l'iris consécutifs à des traumatismes, nous nous bornerons à rappeler la théorie pathogénétique qui nous paraît la plus admissible dans ces cas.

Le professeur Masse, de Bordeaux, qui en 1885 a publié un très bon mémoire sur ce sujet[1], a fait sur des lapins un assez grand nombre d'expériences pour confirmer une théorie émise déjà il est vrai, en 1871, par Rothmund, mais sans preuves expérimentales. Il a greffé sur l'iris de lapins de petits lambeaux de conjonctive et de peau et il a vu se développer à la suite de ces greffes soit des tumeurs épithéliales perlées, soit de véritables kystes.

Dans des expériences plus récentes, il a réussi à greffer dans les yeux d'un certain nombre de lapins et sur leur iris des lambeaux de cornée. Au dixième jour après la greffe, il a vu se développer au

1. *Kystes, tumeurs perlées et tumeurs dermoïdes de l'iris, rôle du traumatisme et de la greffe dans la formation de ces tumeurs.* Paris, Masson, 1885.

Digitized by Google

voisinage de cette greffe de véritables kystes à parois translucides, très légèrement vascularisés au niveau de leur pédicule. Ces expériences prouvent bien que l'on peut attribuer à ces greffes un certain nombre de kystes qui se développent chez l'homme consécutivement à des traumatismes avec plaie pénétrante de la cornée.

Avant ce mode de production de ces kystes, M. Masse formule deux hypothèses : « Ou bien le tissu greffé subit lui-même une déviation dans ses phénomènes de nutrition, qui aboutit à la formation de kystes ou de tumeurs perlées; ou bien l'action de la greffe ne s'exerçant que sur l'iris lui-même détermine la formation d'une tumeur dans un point voisin de celui qui correspond à l'adhésion du tissu greffé. »

Le point de l'iris où se greffe une parcelle de tissu anormalement déplacée par un traumatisme deviendrait susceptible, sous certaines influences difficiles à préciser, de développer, soit à bref délai, soit à longue échéance, une tumeur kystique ou épithéliale.

Un point curieux dans l'étiologie de ces tumeurs iriennes d'origine traumatique, c'est le temps qui peut s'écouler entre le traumatisme et le développement de la tumeur. Il a fallu un an, deux ans, huit ans, vingt-huit ans même dans un cas de M. de Wecker pour qu'un kyste ou une tumeur perlée se développe après un traumatisme.

Dans mon cas, c'est sept mois après l'opération de la cataracte que nous avons constaté les kystes; mais le malade ne faisant plus à cette époque que de rares apparitions à la clinique, nous ne savons au juste à quelle époque le kyste a débuté, d'ailleurs il y a eu d'autres traumatismes opératoires avant et après son extraction de cataracte.

Dans notre opération, la ponction a été faite au niveau du limbe scléro-cornéen, notre couteau de de Graefe a-t-il ainsi entraîné dans la chambre antérieure quelque débris conjonctival ou même quelque glande de la conjonctive? La chose est assurément possible et ces glandes elles-mêmes auraient pu donner naissance à nos deux kystes.

Zahn[1], cité par le professeur Masse, fait remarquer que dans presque tous les cas où des tumeurs se sont formées sur l'iris après des traumatismes avec plaie pénétrante de la cornée, l'accident s'est produit chez des enfants; notre cas vient à l'appui de cette remarque.

L'observation de mon malade me paraît donc une intéressante

1. Zahn, *Sur le sort des tissus implantés dans l'économie* (*Wirchow's Archiv.*, 1864, vol XCV, p. 369-387).

Digitized by Google

contribution à l'étude d'une affection rare sur laquelle l'important travail du professeur Masse a largement contribué à faire la lumière, mais dont la pathogénie cependant n'est point complètement élucidée.

M. Despagnet. — Le kyste présenté par le malade de M. Chevallereau est pédiculé et son pédicule paraît partir non de l'iris, mais de la cicatrice cornéenne. Or je crois fort que presque toujours ce doit être cette cicatrice cornéenne, où se sont enclavées quelques parcelles d'iris! qui doit être le point de départ de ces variétés de kystes.

J'ai, il y a quatre ans environ, à l'hôpital de Saint-Germain, opéré la cataracte des deux yeux à une vieille femme. Je fis des deux côtés l'iridectomie, qui, dans les deux yeux, fut très régulière et sans aucun enclavement apparent. L'acuité du reste était fort bonne. Pendant deux ans la malade qui avait repris ses occupations s'applaudissait du résultat obtenu, lorsqu'elle reçut une violente contusion sur l'œil gauche qui s'enflamma légèrement. Quelque temps après, on apercevait au niveau de la limite externe de l'ancienne plaie cornéenne un petit kyste transparent qui rapidement acquit un développement tel que la pupille ne tarda pas à être obstruée en partie. Je finis par décider la malade à laisser pratiquer l'extirpation du kyste. Je fis à la lance une plaie externe, je saisis toute la portion d'iris recouverte par le kyste et j'excisai le tout. Je m'aperçus alors que j'avais laissé le pédicule qui adhérait à la cicatrice cornéenne et je me reprochai de n'avoir pas fait la kératotomie dans l'ancienne plaie. Je crois en effet que dans ce cas, comme je le disais tout à l'heure, ce sont quelques parcelles épithéliales de l'iris enfermées dans la cicatrice de la cornée qui sont le point de départ du kyste et pour tout enlever c'est une sorte d'ouletomie qu'il faut pratiquer. Depuis mon opération, faite en juillet dernier, j'attends toujours une récidive en raison du pédicule resté, et je dois dire que je ne l'ai pas encore vue venir.

M. Meyer. — Le point de départ de ces kystes peut être la plaie cornéenne en effet, mais à condition qu'il y ait de l'iris emprisonné; c'est ce qui peut se réaliser après l'extraction avec iridectomie, même la mieux réussie. Il suffit que quelque cellules épithéliales soient restées enclavées. Quant à l'opération de ces kystes, elle n'est point aisée et il est difficile de les extirper en totalité sans crainte de récidive.

M. Gillet de Grandmont. — Dans ces kystes il faut aussi, comme point de départ, rechercher la présence de ces corps étrangers que Masse, de Bordeaux, a si exactement constatés et qui en constituent l'origine première.

M. Despagnet. — Je crois que les kystes dont il s'agit ici ne

Digitized by Google

sont point assimilables aux kystes perlés de Masse, qui sont d'ordinaire plus petits.

M. Truc. **Existe-t-il un glaucome sympathique?** (La lecture de ce travail est faite par M. Valude.) — Le glaucome sympatique est ordinairement mis en doute.

« Ce qui a pu faire croire à une action sympatique, dit de Wecker, c'est qu'autrefois on observait assez fréquemment, après une opération pratiquée sur un œil, surtout dans un cas de glaucome irritatif, l'explosion brusque d'une semblable affection sur le congénère. Mais aujourd'hui on sait que cet accident est aisément évité, si l'on a soin d'instiller des myotiques dans l'œil non soumis à l'opération; il ne peut donc pas être question de glaucome sympathique ».

Si par glaucome sympathique on entend une inflammation sympathique, on peut abonder dans ce sens; mais si l'on admet comme glaucome sympathique un état glaucomateux *créé ou aggravé*, dans un œil, par le congénère, on peut avoir une opinion différente.

Nous estimons que cette action glaucomateuse sympathique existe et nous croyons l'avoir constatée dans plusieurs cas de glaucome double.

Il y a trois ans, le docteur Martin, d'Arles, adressait au professeur Grasset et à moi un homme de 45 ans environ, présentant depuis quelque temps de violentes névralgies trifaciales et un état oculaire glaucomateux.

La vue de l'œil gauche était abolie et celle de l'œil droit fortement diminuée. V. O. G. = 0; V. O. D. = 1/4.

Tension au-dessus de la normale, milieux transparents, excavation papillaire très marquée. Du côté gauche, aveugle, il existait, en outre, une vascularisation significative de la conjonctive bulbaire, un peu de louche cornéen, une dilatation pupillaire notable et de l'atrophie optique.

On était en présence, à gauche, d'un glaucome irritatif absolu, à droite d'un glaucome simple avec tension. Les névralgies revêtaient souvent d'ailleurs le caractère périorbitaire. M. Grasset vit d'abord le malade, rapporta les douleurs à l'affection oculaire, et à son tour me l'adressa. Je constate l'état ci-dessus.

En présence d'un glaucome absolu irritatif à gauche et d'un glaucome simple à droite avec 1/4 d'acuité, je conseillai l'énucléation de l'œil gauche et une large sclérotomie à droite.

L'énucléation fut faite à Arles et quelques mois après on m'adressa de nouveau le patient pour lui faire subir la sclérotomie. Le docteur Ducamp, alors mon interne, me remplaçait et

Digitized by Google

constata une amélioration notable de la vision de l'œil droit (V = 1/2); je la vérifiai moi-même plus tard; le malade la constatait d'ailleurs lui-même.

En présence de ce résultat inattendu, je réservai la sclérotomie et prescrivis simplement des instillations de pilocarpine. Ainsi donc l'énucléation d'un œil glaucomateux avait amélioré la vision, car les seules instillations de pilocarpine ne sont pas capables par elles-mêmes de porter l'acuité de 1/4 à 1/2 dans le glaucome simple ; je n'ai du moins rien observé de semblable.

La suppression d'un œil glaucomateux absolu ayant diminué le glaucome du congénère, on peut en induire que la présence du premier était nuisible au second, agissait sympathiquement sur lui.

Trois ou quatre fois, depuis ce temps, j'ai pratiqué l'énucléation du glaucome absolu et fait une sclérotomie sur le congénère et je crois avoir constaté une amélioration de celui-ci supérieure à celle que donne isolément la sclérotomie.

D'autres ophtalmologues ont dû observer des faits analogues. Je ne pense pas d'ailleurs être le seul à admettre cliniquement l'influence sympathique du glaucome. Si je ne me trompe, mon ancien maître de Lyon, le professeur Gayet, est partisan, dans les cas analogues au précédent, de pratiquer l'énucléation d'un côté et l'iridectomie ou la sclérotomie de l'autre.

C'est en effet, croyons-nous, la conduite à tenir en pareille occurrence.

L'œil à glaucome absolu n'ayant aucune valeur peut être supprimé sans dommage; cet œil pouvant influencer sympathiquement son congénère et exagérer son glaucome, il y a tout avantage à en débarrasser le patient.

Comment expliquer cette action sympathique, ou mieux quelle est la cause de l'amélioration produite sur l'œil glaucomateux par l'ablation de l'autre? Il est probable que, en plus de la saignée sanguine et lymphatique effectuée par l'énucléation, il se produit au niveau de la section optique une filtration séreuse prolongée, peut-être durable, qui constitue une voie nouvelle de filtration et agit sur l'œil opposé à travers les espaces lymphatiques, comme une soupape de sûreté. Il est aussi probable que l'énucléation supprime, par la section des nerfs ciliaires, une cause d'irritation réflexe produite par l'œil glaucomateux sur son congénère.

Quoi qu'il en soit, il semble cliniquement qu'il y ait utilité à pratiquer, en l'espèce, l'énucléation de l'œil glaucomateux absolu sans préjudice pour le congénère de l'iridectomie ou de la sclérotomie.

Digitized by Google

M. CHEVALLEREAU. **Présentation d'un nouveau modèle d'ophtalmoscope à réfraction.** — Nous avons fait construire par M. Kern un ophtalmoscope dont aucune partie n'est nouvelle, mais qui, par son agencement, nous paraît réunir toutes les conditions nécessaires pour constituer un instrument complet, d'un maniement facile et surtout très rapide. Ce dernier avantage est très notable dans les cas où l'on doit examiner en peu de temps un nombre considérable de malades, comme dans les grandes cliniques.

La réunion des trois miroirs sur le même instrument est indispensable pour un examen complet : le miroir plan pour la skias-

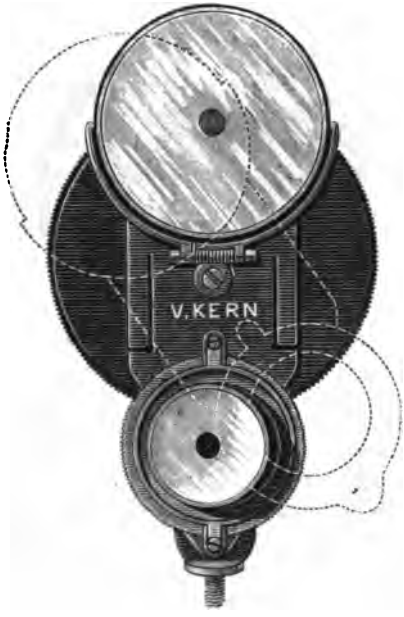

copie, le miroir concave pour l'examen ophtalmoscopique ordinaire, enfin le miroir incliné à 30° et à court foyer pour l'examen à l'image droite. Dans la plupart des ophtalmoscopes ordinaires, il faut retirer l'un de ces miroirs de sa gaine pour le remplacer par un autre, d'où une perte de temps qui, répétée un certain nombre de fois, finit par avoir une valeur très appréciable. Dans notre ophtalmoscope, le miroir plan et le miroir concave sont adossés l'un à l'autre et peuvent se renverser par un mouvement de bascule autour de l'axe horizontal, ces deux miroirs étant d'ailleurs maintenus par un ressort appliqué à l'extrémité d'une

Digitized by Google

plaque tournante qui porte également le miroir incliné. Quand l'ophtalmoscope est placé devant l'œil droit, par exemple, et tenu de la main droite, il suffit d'un simple mouvement avec l'extrémité de l'index de la main gauche pour passer du miroir plan au miroir concave ou inversement, sans avoir même à changer l'instrument de place.

A l'autre extrémité de la plaque tournante est placé le miroir à 30°. D'un mouvement rapide, on peut donc amener le troisième miroir devant l'œil de l'observateur.

Pour éviter les reflets très gênants qui se montrent lorsque deux

miroirs perforés sont adossés l'un à l'autre, nos deux miroirs plan et concave, en verre, ne sont pas perforés mais seulement dépourvus de tain à leur partie centrale. Il n'y a, de la sorte, aucun reflet. Pour éviter, d'autre part, que de la poussière ne vienne s'accumuler entre les deux miroirs, il est très facile de les séparer l'un de l'autre et de les nettoyer complètement. Ces deux miroirs ont un diamètre de 3 centimètres, ce qui nous paraît suffisant dans tous les cas. Le foyer du miroir concave est à 30 centimètres.

Le miroir incliné a un diamètre de 15 millimètres, son foyer est à 8 centimètres. Il est percé d'une ouverture assez large pour permettre de voir le fond de l'œil dans toutes les positions de l'instrument. De plus, il peut pivoter autour de son centre et prendre toutes les positions, ce qui facilite l'examen à l'image droite chez les enfants ou chez les personnes plus grandes que l'observateur.

La série des verres concaves et convexes est placée sur une seule roue, verres concaves à gauche numérotés en rouge, verres convexes à droite numérotés en blanc. Ces verres forment la série complète de 1 à 9 en plus et en moins, soit 9 verres de chaque côté du zéro. De plus un secteur, qui peut s'écarter ou se rabattre sur

Digitized by Google

le trou à travers lequel regarde l'observateur, porte trois verres un + 10, un — 10 et un — 0,50.

Cet instrument permet donc d'obtenir rapidement tous les verres jusqu'à + 19 et — 19 dioptries en comptant par demi-dioptrie.

Comme autres particularités de cet instrument, nous avons remplacé le manche en os qui se décolle si facilement au niveau de son articulation par un manche métallique très solide et qui, représentant un cylindre hexagonal, ne glisse pas dans la main.

Enfin, nous avons adopté la loupe de 15 dioptries à bord coupés de Parent et du professeur Panas. La section des bords de la loupe lui donne des dimensions beaucoup moins considérables sans lui enlever rien de sa force ; elle a de plus l'avantage de diminuer considérablement les phénomènes d'irisation et l'aberration de sphéricité.

Cette loupe est entourée d'un large anneau métallique qui empêche le verre de s'user par frottement sur la table ou dans la boîte.

Cet ophtalmoscope, très bien construit par M. Kern, est un instrument commode et rapide ; ajoutons qu'il est très léger et d'un prix très modéré.

Digitized by Google

M. PARENT. **Optométrie ophthalmoscopique au moyen de l'image renversée.** — Je soumets à votre appréciation un ophtalmoscope fixe qui n'est qu'une variante de mon optomètre-ophtalmoscope, décrit dans mon mémoire sur le diagnostic et la détermination de l'astigmatisme en 1881.

Il diffère du précédent modèle par les points suivants:

1° La source d'éclairage (une petite lampe à pétrole entourée d'un manchon en amiante) fait corps avec l'instrument, et se trouve placée à l'extrémité d'un bras qui pivote, ainsi que le miroir, dans le plan horizontal. Une lentille bleutée de 15 d. convexe peut occuper sur le bras qui supporte la lampe une position variable, et envoyer par suite sur le miroir plan de l'instrument à volonté des rayons divergents, parallèles, convergents. On obtient ainsi sur la rétine le champ d'éclairage qu'on désire.

2° L'oculaire et l'objectif sont multiples, et peuvent être interchangés afin d'examiner le fond de l'œil à un grossissement variable. Si nous désignons par I D. le grossissement à l'image droite, et par I R. celui de l'instrument, nous aurons successivement les grossissements suivants:

1°	Objectif	+ 20 d.	et oculaire	+ 10 d.	I R. = 1/2 I D.
2°	—	+ 20 d.	—	+ 15 d.	I R. = 3/4 I D.
3°	—	+ 20 d.	—	+ 20 d.	I R. = 1 I D.
4°	—	+ 15 d.	—	+ 20 d.	I R. = 4/3 I D.
5°	—	+ 10 d.	—	+ 20 d.	I R. = 2 I D.

Le grossissement varie donc de la moitié de celui de l'image droite à deux fois celui de l'image droite. Pour de pareils grossissements il faut d'excellentes lentilles. Les six lentilles de l'instrument sont toutes achromatiques et composées chacune de deux crowns et de deux flints accouplés.

3° Toutes les parties mobiles de l'instrument (objectif et oculaire, tube interne du pied pour la hauteur variable) sont à crémaillère. En un instant la mise au point est faite.

4° En arrière du miroir sont seize cylindres concaves, dont les axes peuvent être orientés de 0° à 180° par un mécanisme très simple. On détermine avec eux l'astigmatisme de l'observé.

Pour cela on approche l'oculaire de l'image renversée jusqu'au moment où l'on voit nets quelques vaisseaux ou parties de vaisseaux. On met l'axe des cylindres concaves perpendiculaires à ces parties de vaisseaux vues nettes, et on tourne le disque des cylindres jusqu'à ce que tous les vaisseaux de l'image soient également nets.

L'œilleton est muni d'une fourche où l'observateur astigmate met son verre correcteur.

Digitized by Google



Digitized by Google

Inutile de répéter la théorie de l'instrument, je l'ai donnée en 1881. C'est en somme un double optomètre Badal, où la première lentille sert d'objectif et la deuxième d'oculaire. L'image renversée de la rétine de l'observé remplace ici, pour l'observateur, la photographie de l'optomètre Badal. Le foyer antérieur de l'objectif doit coïncider avec le foyer antérieur de l'œil observé, et le foyer postérieur de l'oculaire avec le foyer antérieur de l'œil observateur.

Cet instrument peut servir en outre à de nombreuses expériences optométriques, entre autres à la démonstration de la théorie de la skiascopie, à l'optométrie ophtalmoscopique d'après la méthode de Schmidt-Rimpler (au moyen du bras qui supporte la lampe à pétrole et de la lentille convexe 15 d. à foyer variable); enfin il peut servir encore d'œil artificiel car la pièce qui supporte les 16 cylindres concaves peut être mise en contact avec l'objectif de 20 d. qui remplace les milieux dioptriques de l'œil. Un écran figure la rétine, et par sa position variable représente l'E, l'H et la M.

Il y a trois de ces écrans ou photographies sur verre dépoli:

1° Une échelle de lettres avec demi-cadran horaire.

2° Un cadran horaire complet avec des lignes de 15° en 15°.

3° Un fond de l'œil représentant le nerf optique, les artères et les veines de la rétine avec leur *double contour* pour la mise au point exacte.

Cet instrument a été construit sur mes indications par l'habile opticien, M. Giroux (58, quai des Orfèvres). J'espère qu'il sera très apprécié de tous ceux qui ont à faire des cours ou des conférences sur l'ophtalmoscopie et l'optométrie.

M. H. Parinaud. **Paralysies des mouvements oculaires d'origine corticale.**

Observation. — *Paralysies associées des yeux (Ophtalmoplégie incomplète). Hémianopsie partielle gauche. Paralysie faciale, paralysie de la langue et paralysie de la main du côté gauche.*

M. Manc..., âgé de 55 ans, raconte que le 7 février, étant au café, il est pris subitement, à quatre heures de l'après-midi, d'une paralysie de la main gauche avec embarras de la parole, sans perte de connaissance. Il a pu se rendre seul à son domicile où un médecin a constaté, outre la paralysie de la main gauche, une paralysie de la face également du côté gauche.

Le malade se présente à ma clinique le 26 février, pour du larmoiement occasionné par la paralysie de l'orbiculaire gauche. Cette

Digitized by Google

paralysie, toutefois, est très légère, le malade peut fermer complètement son œil, tandis que la déviation de la bouche est très prononcée. La paralysie faciale, en un mot, présente les caractères de la paralysie de siège cortical, où le facial supérieur est relativement peu touché.

Lorsqu'on commande au malade de tirer la langue hors de la bouche, elle dévie fortement à droite. L'hypoglosse du côté gauche a donc été intéressé.

A cette époque, c'est-à-dire dix-huit jours après l'accident, la paralysie de la main gauche avait à peu près complètement disparu, laissant seulement un peu de faiblesse dans les doigts. Le malade raconte avec beaucoup de précision qu'après l'accident, il avait perdu complètement la faculté de mouvoir les doigts, sa main lui semblait absolument morte, tandis qu'il pouvait fléchir l'avant-bras sur le bras et mouvoir le bras lui-même, faire le moulinet, suivant sa propre expression.

A ce moment, mon attention ne fut pas attirée sur l'altération des mouvements oculaires; le malade ne louchant pas et n'accusant pas de diplopie. C'est le 16 mars seulement, que remarquant la tendance chez ce malade à déplacer la tête pour regarder dans différentes directions, je fus conduit à pratiquer l'examen méthodique de ses yeux qui révéla les particularités suivantes:

Au premier abord, on ne constate rien d'anormal dans les yeux, il n'y a pas de strabisme, et le malade lui-même n'accuse aucun trouble. Cependant, je remarque qu'il est dans l'impossibilité presque absolue de porter le regard en haut. Quand on sollicite le regard dans cette direction, le malade a une tendance invincible à suppléer aux mouvements des yeux par un mouvement de la tête. L'amplitude du mouvement est également réduite pour les directions latérales du regard dans le plan horizontal, un peu plus du côté gauche que du côté droit. Le mouvement d'abaissement s'exécute, au contraire, sans difficulté. A l'exploration périmétrique, l'amplitude des mouvements, examinée sur chaque œil séparément ou sur les deux yeux simultanément, est la suivante:

En haut.....	10°
En bas.....	55°
En dehors.....	30° O. G. — 40° O. D.
En dedans.....	20° O. G. — 30° O. D.

Sur des yeux normaux l'étendue moyenne des mouvements, représentée par la ligne pointillée, est de 50°, pour toutes ces directions (fig. 1).

Il est remarquable que, malgré la réduction considérable de

Digitized by Google

l'adduction latérale sur chaque œil, la convergence s'exécute normalement.

Le malade n'accuse pas de diplopie ; on en trouve même difficilement en la recherchant méthodiquement à l'aide d'un verre coloré placé sur l'un des yeux. Elle se montre seulement, mais d'une manière inconstante, dans la moitié supérieure du champ visuel. Elle est à la fois croisée et verticale, l'image de l'œil gauche étant plus haute. Je dois faire remarquer qu'il y avait une anisométropie assez prononcée, avec réduction de l'acuité dans l'œil le plus amétrope, ce qui diminuait vraisemblablement la tendance à la perception binoculaire. Je crois cependant que la diplopie fait le

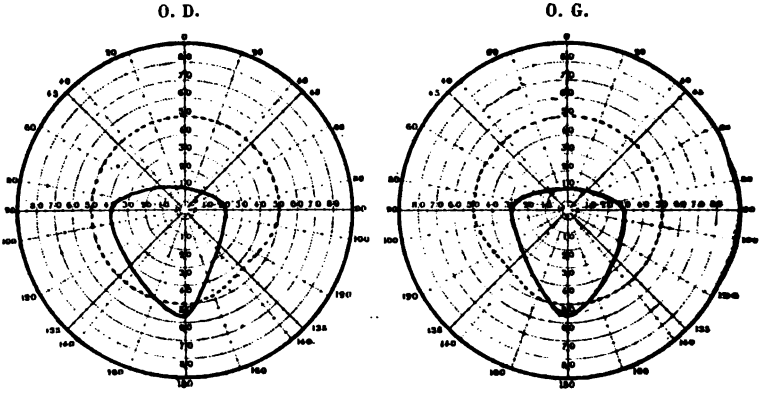

FIG. 1. — Champ de regard.

plus souvent défaut dans les paralysies d'origine corticale; c'est pour cela qu'elles passent inaperçues.

Les pupilles, de grandeur normale, réagissent bien à la lumière et à la convergence. L'accommodation dont l'amplitude est réduite du fait de l'âge, n'est pas intéressée.

Pas de lésion du fond de l'œil.

O. D. H. = + 5. V. = 5/15
O. G. H. = + 1,5 V. = 5/5

L'exploration du champ visuel permet de constater une altération de nature hémiopique, caractérisée par deux lacunes disposées symétriquement sur les deux yeux à la périphérie du champ visuel du côté gauche. Il s'agit d'une hémianopsie homonyme partielle gauche (fig. 2).

Tous les symptômes observés chez ce malade sont survenus à

Digitized by Google

la suite d'un ictus évidemment déterminé par une hémorragie ou une embolie. Ils peuvent s'expliquer par un foyer unique siégeant dans le lobe frontal droit.

Nous aidant, d'une part, des résultats fournis par l'anatomie pathologique chez l'homme, d'autre part, des expériences concordantes faites sur le singe par Munck, Horsley, Mott et Schœfer, nous pouvons localiser le foyer principal dans le centre cortical du facial et expliquer les autres symptômes par des lésions de voisinage.

On sait que le centre cortical du facial siège à l'extrémité inférieure du sillon de Rolando, à la base des circonvolutions frontale

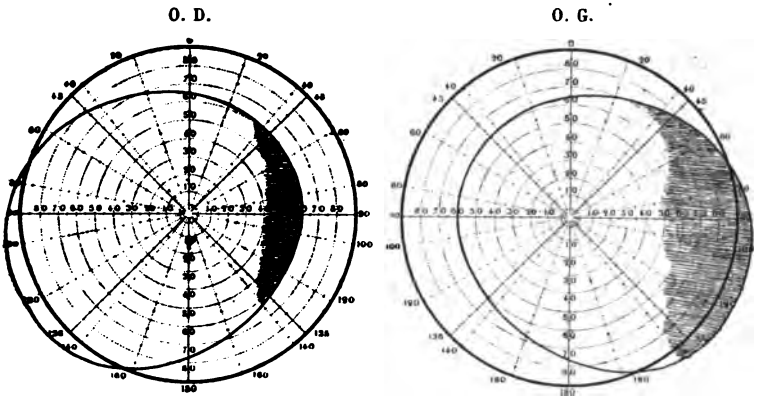

Fig. 2. — Champ visuel.

et pariétale ascendantes. Chez notre malade, la paralysie de la langue s'explique par la lésion du centre de l'hypoglosse qui se trouve immédiatement au-dessous ; la paralysie de la main par la lésion du centre du membre supérieur qui se trouve au-dessus de celui du facial. Ici, les expériences de Horsley nous permettent de préciser davantage. Elles démontrent que la zone corticale affectée au membre supérieur peut se diviser en plusieurs parties, dont la plus inférieure est affectée aux mouvements des doigts et de la main. Or, c'est précisément cette partie, qui est la plus voisine du centre du facial, qui a été intéressée chez notre malade.

La paralysie des mouvements oculaires s'explique aussi par une lésion de voisinage. Il y a plusieurs centres corticaux pour les mouvements oculaires. Les uns siègent dans le lobe occipital, superposés mais non confondus avec les centres visuels d'après Munck. Ces centres sont affectés aux mouvements oculaires déterminés par les impressions rétiniennes. D'autres centres siègent

Digitized by Google

dans le lobe frontal et paraissent plus immédiatement en rapport avec les mouvements volontaires. D'après les expériences de Mott et Schœfer, ce dernier centre, dont l'action est prépondérante, s'étendrait chez le singe de la circonvolution marginale en haut, à l'extrémité inférieure du sillon précentral en bas, arrivant jusqu'au voisinage de la scissure de Sylvius, ce qui correspond chez l'homme à une zone disposée de haut en bas, en avant de la circonvolution frontale ascendante. D'après les mêmes expérimentateurs, cette zone se divise en trois parties, l'inférieure, affectée aux mouvements associés d'élévation des globes oculaires, la supérieure commandant les mouvements d'abaissement, l'intermédiaire plus étroite, les mouvements de latéralité. Or, chez notre malade, c'est le mouvement associé d'élévation qui a été le plus intéressé, correspondant à la partie inférieure de la zone motrice des yeux, laquelle se trouve précisément être la plus voisine du centre du facial. Les mouvements de latéralité ont été partiellement intéressés, tandis que le mouvement d'abaissement correspondant à la partie supérieure et la plus éloignée de la zone, reste intacte.

Quant à l'hémianopsie gauche partielle, qui d'ailleurs a été passagère, elle peut s'expliquer aussi par une lésion de voisinage de la zone visuelle qui occupe, comme on sait, tout le lobe occipital et arrive en bas jusqu'au voisinage de la circonvolution pariétale ascendante.

Elections

1° D'un membre honoraire :

M. Galezowski, sur sa demande, est nommé membre honoraire par 14 voix sur 20 votants. Il y a eu 5 non et un bulletin blanc.

2° D'un membre titulaire :

20 votants. Obtiennent :

MM. Kœnig, 12 voix; Ostwald, 2 voix; Oger de Speville, 1 voix; 5 bulletins blancs.

M. Kœnig est proclamé membre titulaire de la Société.

La Société se forme ensuite en comité secret pour régler certaines affaires d'ordre intérieur, entendre la lecture d'une lettre de M. Ostwald et écouter le rapport de M. Dehenne au nom de la commission d'examen des titres des candidats à deux places de membre correspondant national. La commission propose en première ligne M. Bourgeois, de Reims, en deuxième ligne M. Ferdinand Suarez de Mendoza, d'Angers.

La séance est levée.

Digitized by Google

BIBLIOGRAPHIE

ET REVUE DES JOURNAUX

Anesthésie locale par la cocaïne dans l'énucléation du globe oculaire. — Le Dr Armaignac rapporte, dans l'un des derniers numéros du *Journal de médecine de Bordeaux*, un cas d'énucléation de l'œil, après l'usage de la cocaïne, où le malade présenta quelques jours des troubles du rythme cardiaque. On avait anesthésié la conjonctive des culs-de-sac et du bulbe avec quelques gouttes d'une solution de cocaïne à 3/100e et injecté ensuite au niveau des quatre muscles droits et tangentiellement à la sclérotique, chaque fois 5 (cinq) gouttes de la même solution, soit 3 centigrammes de chlorhydrate neutre de cocaïne. La douleur, au commencement de l'opération, fut très vive (en même temps), ainsi qu'à la section des nerfs ciliaires, du nerf optique.

Le rapporteur conclut de son observation que l'anesthésie a été à peu près insignifiante et se demande si, en raison de la proximité du cerveau et dans une région si abondamment pourvue de vaisseaux, les injections hypodermiques de cocaïne, si elles avaient été plus nombreuses ou si la solution avait eu un titre plus élevé que 3/100e, comme dans maintes circonstances les chirurgiens ont relaté des exemples, n'eussent pas entraîné des accidents. La perturbation considérable notée dans les mouvements du cœur de son malade semblent devoir imposer une grande circonspection.

Contribution à la pathologie du stocome scintillant. — Le Dr R. Hilbert rapporte un cas de scotome scintillant (migraine ophtalmique) avec ses symptômes ordinaires de migraine, parfois de vomissement et de scotome plus ou moins étendu, et rapporte les différentes explications qui en ont été données.

Schoder cite le scotome comme prodrome d'un ictus apoplectique, avec hémiparésie et hémianesthésie.

Dans le cas du rapporteur le malade était un homme fort robuste, jeune, souffrant depuis sa jeunesse d'attaques d'hémicranie, se reproduisant tous les deux ou trois mois mais n'ayant jamais donné lieu à des attaques de migraine ophtalmique. Il fut examiné au moment même d'un accès, et, à l'ophtalmoscope on constata la pulsation de l'artère centrale de la rétine gauche. Cette pulsation disparut peu après les inhalations de nitrite d'amyle dont on se servit pour combattre les phénomènes de vertige et les menaces de syncope. L'auteur, en raison de l'absence des troubles

Digitized by Google

circulatoires du cœur, du rein, conclut à des relations de causalité entre ces deux phénomènes (*Centralblatt*).

Dr WUILLOMENET.

Education du sens de la vue chez le soldat, par le Dr TRIFAUD, médecin-major (*Archives de médecine militaire*, février 1892). — « La fonction perfectionne l'organe »; tel est l'aphorisme dont le Dr Trifaud cherche à donner la démonstration. Le nombre de jeunes soldats alléguant une vue défectueuse après leur arrivée au régiment, est toujours assez considérable, malgré la triple sélection opérée préalablement, par le conseil de revision, la revue de départ et la visite à l'arrivée au corps. Beaucoup de ces réclamants sont sincères et ne présentent cependant aucune lésion, ni aucun vice de réfraction permettant d'expliquer tout d'abord leur insuffisance visuelle. Il s'agit d'un défaut originel d'éducation de la vue. Le centre cérébral des cellules visuelles a pour fonction de transformer l'impression matérielle reçue par la rétine en sensation visuelle complète avec notions différentielles de forme, d'espace et de couleur. Or, les cellules de ce centre ont besoin d'être exercées et affinées par l'éducation et par l'exercice, conditions sous lesquelles elles restent torpides et inertes.

Les deux qualités essentielles d'une bonne vue chez le soldat sont : l'acuité à distance et le champ visuel, qui lui permettent de voir au loin, de distingner l'ennemi et d'embrasser une étendue de terrain suffisante.

Le Dr Trifaud a entrepris une série d'expériences et de mensurations très exactes, sur les hommes de son régiment, qui prouvent que la *portée visuelle* n'est pas une qualité congénitale et qu'elle est susceptible de se développer par l'exercice; que l'acuité à distance et l'acuité de près peuvent se développer en raison inverse l'une et l'autre, suivant le genre d'occupation et d'éducation visuelle.

Quant au *champ visuel*, son étendue, à la distance rapprochée de 25 centimètres, est plus considérable chez les emmétropes que chez les amétropes; le port des verres correcteurs ne l'amoindrit pas chez les myopes; à la distance éloignée, son étendue se rétrécit proportionnellement à l'éloignement et augmente d'ampleur dans le diamètre horizontal (le plus important pour le soldat), par des exercices appropriés.

L'examen de l'*acuité périphérique* de près, a permis de constater qu'elle est plus prononcée en bas qu'en dedans, en dehors et en haut, qu'elle diminue en raison de l'éloignement du point de fixation, probablement par suite du défaut d'exercice habituel des parties périphériques de la rétine, et enfin que les exercices exer-

Digitized by Google

cent toujours une influence favorable sur le développement de cette faculté.

Pour les *myopes*, les exercices de la vie militaire au grand air et aux grandes distances, paraissent enrayer les progrès de leur amétropie et augmenter leur acuité au loin. Mais cette amélioration de la portée visuelle n'est jamais aussi prononcée que chez les emmétropes, la correction par les verres ne ramenant pas toujours la vision éloignée à l'état normal.

Chez les *hypermétropes*, les résultats des exercices pratiqués par M. Trifaud ont été semblables à ceux obtenus chez les emmétropes; résultat qui n'a rien de surprenant puisque les hypermétropes admis dans les rangs de l'armée sont ceux dont l'accommodation corrige l'amétropie, et chez qui la vue reste bonne de loin comme de près.

L'*astigmatisme* constitue le vice de réfraction statique le plus sérieux, que les exercices visuels répétés, même pendant un temps assez long, ne peuvent atténuer et qui motive l'exclusion de l'armée active, lorsque la simple correction sphérique ne suffit pas pour donner l'acuité réglementaire de 1/2, étant donnée l'impossibilité absolue du port des verres cylindriques dans les rangs de l'armée.

La *perception des couleurs* a également une certaine importance dans l'armée, pour reconnaître à distance si l'on a devant soi une troupe amie ou ennemie... Les daltoniques sont moins rares qu'on ne croit dans l'armée, de la catégorie de ceux dont la rétine est sans lésion et chez qui le sens des couleurs (surtout pour le rouge et le vert) est simplement endormi par suite du défaut d'éducation. Cet état est éminemment susceptible d'amélioration par l'exercice et ne doit pas être négligé, puisque la visibilité des couleurs est appelée à compléter les renseignements fournis au soldat par la simple vue au loin.

Suivent des considérations techniques relatives aux exercices visuels inhérents à la vie même du soldat, sur l'appréciation des couleurs, des formes, des dimensions, des reliefs, des perspectives, sur l'influence de la lumière solaire, sur le tir à la cible, les dimensions et la forme des cibles et de leurs objectifs.

Enfin, le Dr Trifaut termine par quelques exemples d'amélioration visuelle obtenue sur des amblyopes *ex non usu* et sur des hommes atteints de nystagmus, par des exercices visuels monoculaires.

Dr Kopff.

Sept années de clinique ophtalmologique (1883-1890) **à la faculté de médecine de Nancy**, par le Dr Rohmer. — 8,830 malades ont été traités pendant cette période, dont 3,164

Digitized by Google

pour des affections de la cornée; 2,728 pour des affections de la conjonctive; 996 pour les paupières; 921 pour le cristallin; 1,244 pour anomalies de réfraction... Ces malades ont nécessité 1,651 interventions opératoires, dont : 634 cataractes, 194 iridectomies, 255 opérations sur la cornée, 54 discisions, 152 opérations sur les voies lacrymales, 94 énucléations ou exentérations, 44 strabismes seulement... M. Rohmer entre dans quelques considérations sur l'antisepsie en général et sur la façon rigoureuse dont elle est appliquée à sa clinique pour les opérations, les pansements et les instruments. Puis il énumère avec détails tous les cas qu'il a eu l'occasion d'observer, de traiter ou d'opérer, en accompagnant cette énumération de réflexions fort intéressantes sur la valeur des divers genres de traitement et des procédés opératoires.

Pour ne citer que ce qui est relatif à *l'opération de la cataracte*, M. Rohmer la pratique sans iridectomie, sauf dans certains cas spéciaux, ainsi que la plupart des ophtalmologistes le font actuellement, depuis le travail de Galezowski présenté en 1883 à la Société de chirurgie. La discision de la cristalloïde antérieure est pratiquée avec une pince kystitome, qui permet d'extraire en même temps des lambeaux importants de cette membrane. Pas de lavage de la chambre antérieure après l'extraction. Le pansement est laissé en place pendant quatre ou cinq jours.

Les accidents post-opératoires sont ensuite énumérés : *Issue du corps vitré*, 27 fois. — *Commencement de suppuration* du lambeau, 35 fois, arrêté par quatre ou cinq pointes de feu sur le bord du lambeau et la poudre d'iodoforme. — *Panophtalmie*, 5 fois (chez un alcoolique, chez une femme atteinte d'érésipèle de la face au deuxième jour de l'opération et chez 3 malades atteints de catarrhes des voies lacrymales méconnus). — *Hernie de l'iris*, 28 fois sur 80 cas, avec un lambeau taillé en haut jusqu'à la limite scléro-cornéenne (depuis ces 80 cas, M. Rohmer taille son lambeau dans la cornée même et laisse en haut un rebord cornéen de 1/2 à 1 millimètre, et dès lors il n'observe plus que 45 cas de hernie sur 554 malades opérés). — *Retard dans la cicatrisation*, 35 fois, chez trois glycosuriques et dans 31 cas dans lesquels l'incision n'était peut-être pas assez périphérique, ou bien dans lesquels un petit débris de capsule se trouvait interposé entre les lèvres de la plaie, retard facilement combattu par quelques pointes de feu sur les lèvres de la plaie; malgré ces retards, M. Rohmer ne croit pas avantageux de modifier la limite supérieure de son incision, préférant ce léger inconvénient relativement assez rare, à celui beaucoup plus sérieux et fréquent d'un enclavement de l'iris. — *Cataractes secondaires*, 84 fois sur 634, ayant

Digitized by Google

nécessité 54 fois une discision et s'étant résorbées le reste du temps. — 11 fois, il s'est produit une *obstruction complète* de la pupille, produite par l'enclavement de l'iris dans la plaie, les fibres iriennes étant étalées en éventail et convergeant vers le centre de la plaie : des incisions iriennes horizontales ou verticales et, dans 2 cas, l'iridectomie ont remédié avec succès à cet accident.

Toute la pratique de M. Rohmer est passée en revue, pour les différentes parties de l'œil comme pour la cataracte, avec tous les détails et toutes les particularités observées, ce qui rend la lecture de cette brochure fort intéressante.

Dr Kopff.

Conduite à tenir en cas d'empoisonnement aigu par la cocaïne. — On parle beaucoup, en ce moment, des empoisonnements chirurgicaux par la cocaïne. Un cas récent et malheureux, survenu dans la pratique hospitalière, a mis les chirurgiens parisiens en légitime émoi. C'est un accident que la vulgarisation rapide de cette méthode d'anesthésie peut rendre trop fréquent. Que faire dans un cas semblable?

Le cocaïnisme aigu, dont il s'agit seulement dans l'espèce, a, pour caractéristique physiologique, l'excitation nerveuse : d'où l'indication physiologique de combattre cette excitation.

Dans le domaine clinique, il se traduit :

1° Par des troubles psychiques : inconscience, obnubilation de la pensée, délire, tintements d'oreille, état vertigineux avec étourdissement, etc., etc.;

2° Par des troubles sensitifs : dissociation de la sensibilité; diminution de la sensibilité générale et de la sensibilité tactile;

3° Par des troubles de la motilité : titubation dans la marche, tremblements, convulsions, tétanisation des muscles respiratoires : d'où la dyspnée, l'asphysie;

4° Par des troubles circulatoires : état syncopal, surtout dans la station verticale; dilatation pupillaire; de plus, ici, à la périphérie, vaso-dilatation au début, c'est-à-dire injection conjonctivale, état vultueux du visage; plus tard, vaso-constriction et pâleur des téguments; et, au centre, ataxie du muscle cardiaque.

Bref, dès les premiers signes d'intoxication, prévoir et prévenir la syncope; plus tard, combattre le collapsus respiratoire et cardiaque : voilà l'indication symptomatique (*Gazette hebdomad. de Bordeaux*).

Rapports morbides de l'avortement et des affections oculaires, par le Dr Truc. — M. Truc rapporte un cas *d'irido-choroïdite double* due, selon lui, à des manœuvres abortives. Dans ce

Digitized by Google

cas, que M. Truc sépare nettement des irido-choroïdites de la ménopause, c'est l'affection oculaire qui a permis de révéler l'état utérin. En effet, aucune des causes ordinaires de l'irido-choroïdite ne pouvait être invoquée; pas de rhumatisme, pas de syphilis, pas de blennorragie. Mais la malade avait fait pratiquer sur elle, quelque temps avant le début de l'affection, l'avortement au moyen d'une sonde utérine.

Les troubles utérins (que M. Truc n'indique pas) ont rapidement disparu par un traitement approprié, et *en même temps* l'irido-choroïdite s'est amendée.

Selon M. Truc, la perte sanguine, peu abondante d'ailleurs, ne saurait être en cause et il s'agirait ici d'une cause génitale, d'une *infection oculaire d'origine utérine.*

Dans les autres cas, peu nombreux, que M. Truc a pu recueillir et où l'affection oculaire a été consécutive à l'avortement, il s'agit de troubles vagues, d'hémiopie, d'hémianopsie, d'apoplexie rétinienne, d'amblyopie, etc., toutes lésions variées, d'interprétations différentes, ressortant, ou d'une action réflexe ou de l'infection générale, ou bien encore de l'hémorragie utérine.

CH. CAPDEPONT.

Un cas de dacryadénite aiguë au cours d'une parotidite épidémique, par VON SCHROEDER (*Klin. monat. für. Aug.*). — Cette affection se déclara quelques jours après l'affection générale. Elle dura des deux côtés quinze jours.

Des affections oculaires après l'influenza, par HAUSER (*Annales d'oculistique*, février 1892). — Les affections conjonctivales consécutives à l'influenza n'ont pas de type spécial; celles de la cornée sont surtout les kératites vésiculaires ou sous-épithéliales. Les troubles les plus fréquents affectent le système nerveux oculaire : parésies accommodatives ou motrices; l'auteur appelle surtout l'attention sur les névrites rétro-bulbaires; il a pu en observer 3 cas.

Le Gérant : FÉLIX ALCAN.

4485. — L.-Imprimeries réunies, B, rue Mignon, 2. — MAY et MOTTEROZ, directeurs.

Digitized by Google

DU GROSSISSEMENT DE L'IMAGE OPHTALMOSCOPIQUE

DANS L'EXAMEN DES VAISSEAUX RÉTINIENS

PAR

Le Dr GALEZOWSKI

COMMUNICATION FAITE A LA SOCIÉTÉ DE BIOLOGIE

Messieurs,

Dans une de mes précédentes communications, j'ai attiré votre attention sur l'état spasmodique des vaisseaux rétiniens, pouvant donner lieu à des rétinites séreuses, des névrites, etc., qui était observé par moi pendant toute la durée de l'épidémie d'influenza. Je me suis occupé depuis de l'aspect ophtalmoscopique des vaisseaux rétiniens dans les affections asthmatiques. Ces recherches m'ont appris que le grossissement habituel ophtalmoscopique n'était pas suffisant pour bien juger de l'altération des parois de vaisseaux. Il fallait donc trouver un appareil qui permît de viser les moindres détails de la rétine à un plus fort grossissement; je suis arrivé à ce résultat en modifiant complètement le principe de l'examen ophtalmoscopique de *l'image droite*. Jusqu'à présent, en effet, l'examen à l'image droite se faisait à l'aide d'un miroir à court foyer, que l'on tenait tout près de l'œil exploré, l'œil de l'observateur se plaçant immédiatement derrière le miroir. On avait ainsi une image grossie trente fois.

Je pensai qu'il y aurait avantage à s'éloigner du miroir et à grossir l'image déjà formée derrière le miroir en la faisant passer d'abord par une lentille convexe de 10 dioptries placée à la distance de son foyer et de la faire passer une deuxième fois à travers une lentille convexe de 15 et de la voir ensuite avec une troisième lentille de 10 dioptries. L'image

Digitized by Google

ainsi formée après trois grossissements successifs, peut être vue 50 à 60 fois grossie comme on peut du reste en juger par la figure ci-jointe.

C'est à l'aide de cette image fortement grossie que j'ai pu reconnaître avec la plus grande précision des altérations des vaisseaux rétiniens, des péri-artérites, des endartérites, avec tromboses consécutives, qui à l'image droite ordinaire échappent habituellement à notre investigation. Cet ophtalmoscope grossissant, ou ophtalmo-microscope a été construit depuis le mois de novembre dernier, sur mes indications, par M. Peuchot, opticien. Pour obtenir l'image plus nette et pour éviter les reflets, j'ai donné le conseil à mon opticien

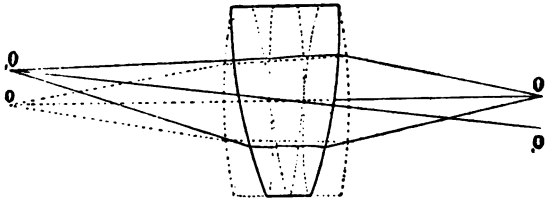

de construire les lentilles achromatiques composées de trois lentilles en crown et deux en flint-glass, superposées, et collées, système que du reste j'ai adopté depuis ma communination faite à l'Académie de médecine sur l'examen du cercle cilique, pour mes lentilles prismatiques et pour les lentilles de mon ophtalmoscope portatif à réfraction.

Le résultat de mes recherches avec ce nouvel ophthalmoscope a été couronné du succès le plus remarquable. J'ai eu, en effet, l'occasion d'observer le fond de l'œil d'un malade, qui était pris subitement d'un trouble de la vue très prononcé de l'œil droit; il était goutteux-arthritique et sujet aux accidents nerveux. A l'examen ophtalmoscopique j'ai pu constater de petites hémorragies pré-artérielles, d'une des branches de l'artère centrale, dont les parois étaient entourées d'un liséré blanchâtre. C'était une endartérite. Dès le lendemain le malade avait perdu subitement la vue, et à l'ophtalmoscope j'ai

Digitized by Google

pu constater tous les signes semblables à l'embolie de l'artère centrale; l'oblitération existait en effet dans une artère rétinienne; mais elle était due à une endartérite, dont les altérations anatomiques ont pu être observées par moi avec l'ophtalmoscope grossissant.

De cette communication je tiens à tirer les conclusions suivantes :

1° Qu'en faisant passer l'image ophtalmoscopique à travers trois lentilles convexes, placées à la distance de leurs foyers, on obtient un grossissement de 50 ou 60 fois et en image droite.

2° Que pour avoir des images très nettes dans les examens ophtalmoscopiques, il faut employer des lentilles achromatiques composées de trois lentilles en crown et de deux en flint-glass alternativement superposées.

Dr GALEZOWSKI.

DE LA NÉVRITE OPTIQUE HÉRÉDITAIRE

PAR

Le Dr F. DESPAGNET[1]

En traitant de la névrite optique héréditaire, je n'ai d'autre prétention que d'apporter l'appui de faits nouveaux à l'histoire de cette affection si magistralement décrite par Leber qui, après les travaux de de Graefe, Mooren, Prouff, Alexander, Hukhinson, Griesinger, nous a, du premier coup et définitivement tracé sa symptomatologie clinique dans son mémoire de 1877. Mais, dans cette névrite, comme dans la plupart des affections ayant la même origine, si l'on est bien précis sur sa marche ordinaire, on est bien hésitant, pour ne pas dire ignorant, sur son début, sur le point de départ de l'inflammation,

1. Communication faite à la Société française d'ophtalmologie, le 5 mai 1892.

Digitized by Google

sur la cause qui la détermine. Je sais bien qu'en l'espèce, il est difficile de faire autre chose que des hypothèses, sans nécropsies à l'appui. Aussi en manquant dans mes observations, je ne me suis point dissimulé que les faits que je vais avoir l'honneur de vous raconter n'apporteraient qu'un bien faible éclaircissement en la matière, et que, comme ceux qui m'ont précédé, je ne pourrai tirer d'eux que des conclusions aléatoires.

Les voici :

Il s'agit d'uue famille des côtes du Rhône composée de quatre frères et d'une sœur, atteints, tous les cinq, de la même affection oculaire ayant entraîné chez les quatre aînés le même genre de troubles fonctionnels. Chez tous les cinq, particularité commune, la vision a été parfaite tant de loin que de près jusqu'à 29 ans chez les hommes, époque où subitement survinrent des perturbations visuelles. Chez la femme elles furent plus hâtives et apparurent à 26 ans.

Le père et la mère sont morts à un âge avancé, 62 et 58 ans, sans autres troubles visuels que la presbytie.

Le père s'était marié deux fois. De son premier mariage il eut deux enfants : une fille morte en bas âge, et un garçon, actuellement âgé de 48 ans, qui n'a aucun trouble de la vue, mais est sujet à des névralgies et à des crises nerveuses avec tremblement intense.

Le second mariage a donné sept enfants. Deux sont morts en bas âge. Les cinq autres sont ceux qui nous occupent.

La mère de nos malades avait deux frères et une sœur. L'un des frères est mort sans enfant à l'âge 35 ans. Il n'avait présenté aucun trouble visuel. Le second frère est mort à 52 ans. La vision fut toujours bonne, si ce n'est pendant les deux dernières années de sa vie. Il ne se fit pas soigner, et nous n'avons pu recueillir aucun détail sur la nature des troubles qu'il présentait. La sœur a actuellement 60 ans; elle a la vue normale de cet âge. Les enfants de ces deux derniers sont bien portants.

Le père avait eu 12 frères ou sœurs; 11 sont morts sans avoir jamais présenté de troubles visuels. Reste un frère dont la santé est bonne.

Digitized by Google

Il semble qu'il n'y ait rien eu d'anormal du côté de la vue chez les grands-parents aussi bien paternels que maternels. Nous n'avons retrouvé aucun degré de consanguinité chez les parents directs de nos observés à trois générations, et aucun d'eux n'a jamais présenté de tare nerveuse.

Il est bien difficile de retrouver des antécédents syphilitiques chez le père ou la mère. Le premier est mort d'une affection cardiaque, la seconde d'une lésion pulmonaire. Préalablement ils étaient tous deux bien portants et n'avaient jamais, au dire de leurs enfants, eu la moindre éruption.

Le père, grand buveur, était alcoolique et était atteint de *delirium tremens*.

Tels sont les antécédents que nous avons pu recueillir.

De nos 5 malades la femme est l'aînée. Elle habite Lyon, et c'est à notre éminent collègue M. le professeur Gayet que nous devons son observation.

Observation I

Madeleine R... femme S..., a 41 ans. A l'âge de 26 ans, après avoir pendant quelque temps éprouvé de la photophobie, elle constate que la vue baisse de l'œil gauche. Trois mois après, le même affaiblissement se produit à droite. Ces troubles vont progressant pendant plusieurs mois puis restent stationnaires. Pendant leur évolution la malade a de violents maux de tête continus. Ils se reproduisent à la moindre fatigue.

Aujourd'hui on trouve une atrophie incomplète des deux nerfs optiques avec teinte blanc bleuâtre de la papille. Les rapports des vaisseaux sont normaux.

Il y a achromatopsie totale, si ce n'est pour le bleu et le jaune; toutes les autres couleurs paraissent blanc, un blanc gris.

Le champ visuel présente dans les deux yeux un scotome central dont les limites exactes n'ont pas été prises. On n'a pas davantage marqué le degré de l'acuité visuelle. Depuis treize ans la vision reste stationnaire. Tous les traitements

Digitized by Google

possible ont été institués : sangsues, ventouses, pilocarpine, strychnine, iodure de potassium, électrisation, sétons et sont restés sans résultat.

Observation II

R..., Joseph, le frère aîné, habite l'Amérique. Il a 39 ans. Au dire de ses frères, il a été, à l'âge de 30 ans, pris de troubles visuels analogues à ceux qu'ils présentent. La vision a subitement baissé jusqu'à un certain degré. Cet abaissement a été accompagné de violents maux de tête qui ont duré plusieurs mois, puis ont disparu.

A partir de ce jour le degré de la vision est toujours resté le même.

Observation III

R..., Jean, âgé de 37 ans, était brigadier d'octroi jusque il y a cinq ans, époque où il dut démissionner, sa vue, excellente jusque-là, ne lui permettant plus de faire son service. Il n'a jamais eu de maladie qu'une urétrite à 23 ans. Elle dura deux mois. Jamais de chancre. Pas de maux de gorge, d'éruptions sur la peau, d'alopécie. Marié à 27 ans, il a 3 enfants qui se portent très bien.

Il y a six ans il fut pris de violents maux de tête qui durèrent des mois sans cesser. En même temps, il s'aperçut que sa vision se troublait. Il écrivait difficilement, puis pour voir les chiffres de ses livres, il était obligé de les regarder obliquement.

Il consulta et parcourut les différentes cliniques de Paris. Il en a de la plupart religieusement conservé le diagnostic et le traitement prescrit. Le diagnostic fut partout le même : *Névrite optique double* ou *névro-rétinite*.

Après cinq ou six mois, les maux de tête cessèrent, la vision ne se modifia plus et resta stationnaire.

Aujourd'hui on trouve les deux papilles légèrement blanches plus en dehors qu'en dedans. Les bords en sont irréguliers, déchiquetés et bordés d'un liséré noir pigmen-

Digitized by Google

taire. Les vaisseaux centraux, légèrement diminués de volume, ont une direction normale. Les autres parties des yeux sont physiologiques. Emmétropie : V. O D. = 1/30e. V. O G. = 1/40e à 5 mètres.

Le champ visuel périphérique est normal. Il y a un scotome central d'une étendue de 10° dans tous les sens, si ce n'est en dedans où il atteint près du double.

La faculté chromatique est fortement altérée. A 20 centimètres le malade distingue toutes les couleurs, mais de forte

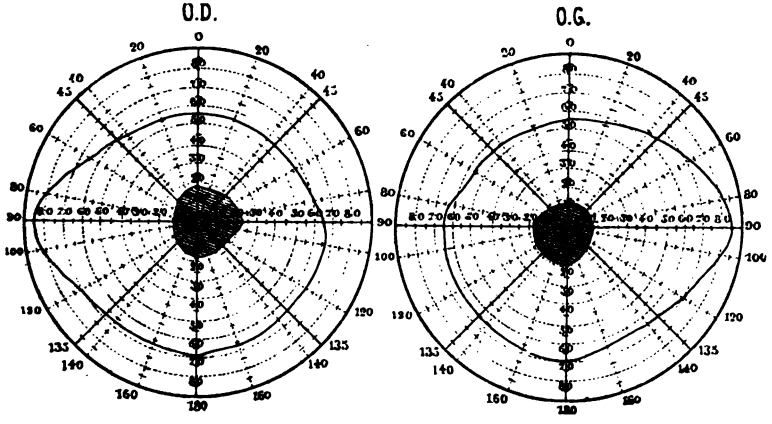

intensité. A la distance du point de fixation du périmètre il ne les différencie plus. Aussi est-il impossible de prendre le champ visuel coloré.

Pendant deux ans le malade a fait toute espèce de traitement, mais on a surtout insisté sur les frictions générales d'hydrargyre, l'iodure de potassium, les révulsifs aux tempes.

Observation IV

R..., Charles, est le troisième frère, il a 33 ans. Il est aussi employé d'octroi. — Vue parfaite jusque il y a un an. A ce moment trouble subit et progressif. En même temps apparition de céphalalgie violente. Instruit par l'exemple de ses frères et sœur, qui, malgré tous les soins n'obtinrent aucun

Digitized by Google

résultat, il ne consulta pas; toutefois la vision devenant de plus en plus défectueuse et lui rendant ses occupations impossibles, il se présenta à ma clinique le 29 janvier 1892.

Examen des yeux : Emmétropie. Milieux réfringents, membranes profondes : normaux. Nerfs optiques atrophiés. Leur teinte blanc gris est uniforme. Les bords sont irréguliers, légèrement diffus. Vaisseaux normaux.

V. O D. = 1/60. V. O G. = 1/70.

Faculté chromatique abolie. Le jaune et le blanc sont

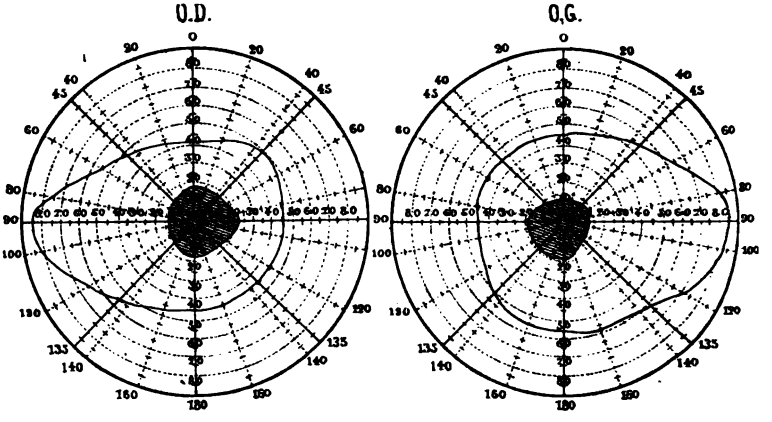

seuls perçus. Le champ visuel est rétréci concentriquement en dedans, en haut et en bas. Il est normal en dehors. Scotome central des deux côtés de 10° environ dans tous les sens, excepté en dedans où il y a 20° à peu près.

Notre observé est un peu mélancolique ; il n'a jamais été malade. Marié depuis cinq ans, il a deux enfants bien portants.

Observation V

Le troisième frère, R..., Alphonse, ne se plaint d'aucun trouble visuel. Il est âgé de 30 ans et exerce la profession de maréchal-ferrant. Toutefois, comme il habite Paris, je l'ai fait venir à ma clinique pour l'examiner.

Voici le résultat de mon examen :

Digitized by Google

Homme bien constitué, sans aucune tare physique, n'a jamais été malade.

O D. : Emmétrope. V. = 1

O G : Taie ancienne, petite, centrale, de la cornée gauche ; astigmatisme irrégulier consécutif. Avec + 1.50 V. = 7/10.

Faculté chromatique normale, champ visuel concentriquement rétréci pour le blanc, le rouge et le vert. Pas de scotome.

Examen ophtalmoscopique = yeux normaux. Seules les

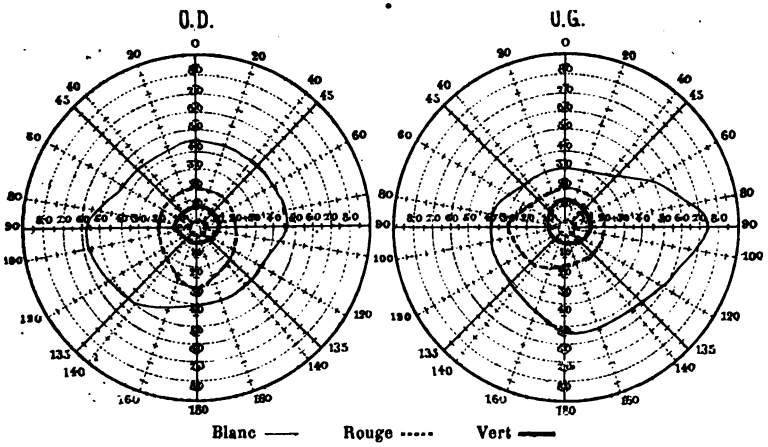

papilles offrent des phénomènes congestifs manifestes. Une suffusion très légère les enveloppe sur les bords. Les veines rétiniennes sont grosses, variqueuses. Aucun exsudat le long des artères.

Telle est l'histoire de nos malades. Ajoutons que l'analyse des urines a été faite chez les trois derniers et qu'elle a été négative. Aucun d'eux, pas plus que le frère aîné et que la sœur, n'a de lésion cardiaque ou vasculaire. Ils ne présentent aucune tare nerveuse. D'ailleurs, pour plus de certitude à cet égard, j'ai conduit les trois derniers à M. le docteur Raymond qui en a fait un examen minutieux au point de vue des centres nerveux. Il n'a rien trouvé. Tout au plus chez Jean

Digitized by Google

a-t-il cru bon de signaler une légère asymétrie de la face avec rictus spécial quand le malade parle. Mais la sensibilité, les réflexes sont normaux. Rien à dire, si ce n'est pour les yeux, du côté des organes des sens. La mémoire est toujours bonne; l'intelligence, au-dessus de la moyenne pour la position sociale des observés, est toujours la même.

Rien non plus à signaler comme tare syphilitique héréditaire malgré les recherches les plus complètes.

Nous en étions à ce point de nos observations lorsque nous apprenons que le fils aîné de la sœur, âgé de 20 ans, habitant Lyon, a été pris en janvier de troubles visuels et qu'il a été hospitalisé dans le service de M. le professeur Gayet. Avec sa très grande obligeance habituelle, notre éminent collègue a bien voulu nous communiquer l'observation de ce malade, nous l'en remercions bien sincèrement.

Observation VI

St..., Henri, entre à l'Hôtel-Dieu de Lyon, service de la clinique ophtalmologique, le 15 janvier 1892. — Diagnostic : Névrite optique double. — Hérédité. Depuis deux ans faiblesse de la vue à la grande lumière. Pas de céphalalgie.

V. O D. = 4/5. V. O G. = 4/5.

Faculté chromatique normale. Champ visuel concentriquement rétréci dans les deux yeux. Pas de scotome.

Examen ophtalmoscopique fait à l'image renversée le jour de l'entrée : les papilles sont un peu petites, très difficiles à bien voir car elles sont à peu près de la même couleur que la rétine environnante et ne tranchent pas sur le fond. Veines un peu tortueuses du côté droit.

Le 30 janvier le rétrécissement du champ visuel est plus accusé.

Le 2 février le malade a moins de photophobie.

Le 12 février V. O D. = 1. V. O G. = 1/3.

Le 17 février pas de scotome.

Le 6 mars V. O D. = 1. V. O G. = 1/3.

Digitized by Google

Le 12 mars V. O D. = 1. V. O G. = 1/5.

Le 14 mars, papille gauche blanche et très mal limitée. Le long des vaisseaux courent des plaques blanches.

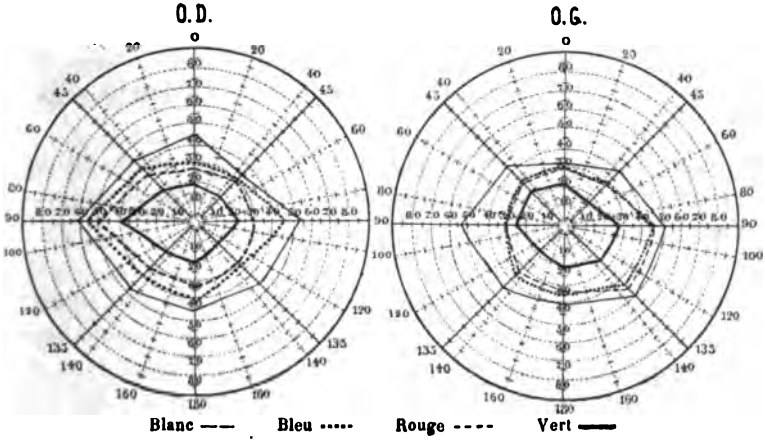

Le malade sort de l'Hôtel-Dieu le 28 mars. On lui a fait vingt-cinq injections de strychnine, une tous les deux jours. Il a pris un gramme d'iodure de potassium par jour.

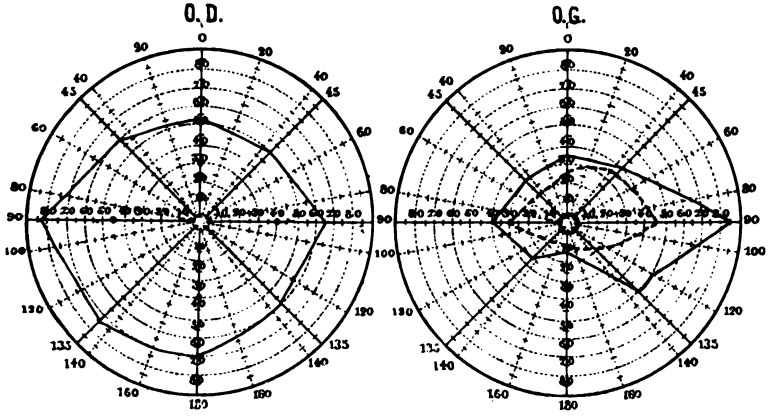

Il se rend à Paris dans les premiers jours d'avril et le 8 avril un de ses oncles le conduit à ma clinique.

Ce jour V. O D. = 1. V. O G. = 15/100.

Digitized by Google

Faculté chromatique physiologique.

Champ visuel O D = normal.

Champ visuel O G rétréci fortement dans tous les sens excepté en dehors. Pas de scotome.

Examen ophtalmoscopique :

Œil droit : congestion papillaire et rétinienne. Veines dilatées tortueuses. Artères normales. Pas d'exsudation, d'infiltration.

Œil gauche : névrite optique franche avec léger étranglement et saillie de 2 dioptries. Quelques exsudations péripapillaires.

Quels enseignements pouvons-nous tirer de ces observations? Pour la sœur et les quatre frères, nous disons bien qu'il s'agit là d'une affection héréditaire, et cependant en remontant à trois générations nous ne trouvons dans la famille aucune trace d'affection pareille, car il est difficile de faire entrer en ligne de compte un frère de la mère mort à 52 ans et aveugle depuis deux années, n'ayant aucun renseignement précis sur son genre de cécité. Nous n'avons pas davantage été plus heureux dans la recherche des antécédents nerveux. Ils sont négatifs dans toute la famille.

La seule chose que nous avons pu noter, c'est que le père était alcoolique, nous y ajouterons qu'il a eu ces différents enfants à un âge relativement avancé.

Quand la fille aînée est venue au monde le père avait 46 ans. Il en avait 57 à la naissance du dernier fils, Alphonse. Nous avons tenu à relever cette particularité que nous nous trouvions en présence d'enfants de vieux, doublé d'un alcoolique. Cette remarque nous a paru d'autant plus importante en l'absence de tout autre antécédent que Leber dit que cette affection atteint plus spécialement les hommes et qu'elle leur est transmise par la mère. C'est aussi le cas d'Hutchinson et de Prouff.

Nous y tenions d'autant plus que la mère n'a jamais eu aucun trouble visuel et que, d'autre part, l'enfant issu du premier mariage du père n'a jamais eu de manifestation oculaire.

Digitized by Google

Pour le fils de la sœur, l'hérédité est manifeste.

Leber dit que cette affection apparaît de 18 à 23 ans. Chez nos malades l'apparition à varié de 26 à 32 ans pour la sœur et les quatre frères.

Seul, le fils est pris à 20 ans; chez tous il y a eu de la photophobie qui durait depuis plus ou moins longtemps quand ont éclaté les troubles visuels.

Chez tous, le plus jeune frère et le jeune homme excepté, la période aiguë de l'affection a coïncidé avec de violentes céphalalgies.

Enfin, chez ceux dont l'affection est déjà vieille, l'état stationnaire est des mieux marqués.

Chez les quatre premiers le champ visuel est normal, ou, s'il est rétréci, il l'est peu et en dedans seulement; mais, chez tous, il y a eu dès le début un scotome central qui a persisté. On trouve aussi la même perversion de la faculté chromatique. Le bleu et le jaune sont seuls reconnus. Chez les deux derniers, au contraire, le scotome fait défaut et le champ visuel est rétréci concentriquement; la faculté chromatique persiste physiologique.

Chez tous, le dernier frère excepté, l'affection étant encore chez lui à la période que j'appellerai prodromique, chez tous nos malades, il s'est produit une névrite optique double évoluant presque à la fois dans les deux yeux, conservant pendant plusieurs mois son caractère inflammatoire, puis se terminant par une atrophie partielle qui ne bouge plus.

On a dit qu'il s'agissait là d'une névrite rétro-bulbaire, le champ visuel resté normal à la périphérie, tandis que le centre était le siège d'un scotome, venant à l'appui de cette hypothèse. Dans nos deux dernières observations, on a pu voir que les symptômes subjectifs de cette forme d'inflammation du nerf optique faisaient défaut. Le centre est normal, la périphérie seule du champ visuel est atteinte.

D'ailleurs nous nous faisons mal à l'idée d'une névrite périphérique atteignant simultanément et par hérédité les deux nerfs optiques à un âge si tardif. Il faudrait pour cela admettre une modification anatomique du canal optique qui,

Digitized by Google

marchant à la fois des deux côtés, opérerait sur les deux nerfs la même compression.

J'avoue que l'hypothèse d'une poussée méningitique me séduirait bien mieux, d'autant plus que, dans la plupart des cas observés, on signale de fortes céphalalgies pendant la période aiguë.

Resterait à expliquer l'apparition si tardive de phénomènes héréditaires. Je crois que cela ne sera possible que lorsque l'on pourra faire quelque autopsie. En attendant, nous devons nous borner à tirer quelque enseignement des faits cliniques.

Chez nos malades l'apparition s'est faite à peu près à la même époque, la trentaine. Chez leurs enfants elle paraît devoir être plus rapide. Chez eux, comme dans la plupart des cas observés, l'atrophie est restée partielle et la cécité relative. Toutefois il paraît que ce n'est pas là une règle absolue, et notre éminent collègue, M. Coppez, nous dira qu'il a observé des cécités complètes.

Enfin, de toutes les observations publiées, il semble résulter que l'affection a une évolution déterminée que le traitement ne saurait modifier. Il semble cependant ressortir de nos quatrième et sixième observations qu'il ne faut pas en juger ainsi.

Le troisième frère, qui, pendant un an, n'a voulu se soumettre à aucune thérapeutique, n'a qu'une acuité de 1/60e. Son frère aîné, au contraire, qui s'est soumis deux ans durant aux frictions et à l'iodure a une acuité moyenne de 1/35e.

Enfin le fils de la sœur que M. Gayet a soigné dès le début a retrouvé dans un œil l'acuité normale.

Ces faits semblent prouver que, sans espérer une guérison de notre intervention, nous pouvons toujours en attendre une diminution dans la gravité des phénomènes.

Dr F. Despagnet.

Digitized by Google

DU TRAITEMENT

DES ULCÈRES GRAVES DE LA CORNÉE[1]

PAR

Le Dr VIGNES

Dans un précédent travail (voir *Journal de Médecine de Paris*, numéro du 13 mars 1892), j'ai cherché à montrer que les préparations d'aristol, jointes au pansement occlusif ouaté, ont une action des plus salutaires sur la marche des ulcérations superficielles de la cornée, dont elles abrègent la durée et hâtent la guérison.

A cette époque, je ne me suis pas cru en droit de proposer de remplacer les traitements habituellement employés pour les ulcères graves, par ce moyen. Depuis lors, un nombre suffisant de faits s'est présenté à mon observation et m'a permis de me convaincre, tant par la brièveté relative du temps nécessaire à la cicatrisation que par les résultats acquis, que le traitement sus-indiqué peut rendre d'aussi réels services dans les ulcères graves que dans les cas d'exulcération cornéenne.

L'ulcère grave de la cornée s'offre à nous sous trois formes cliniques qui ne sont en somme que les manifestations des mêmes causes ulcératives et infectieuses, mais qu'il faut différencier au point de vue de la thérapie à instituer.

Dans la première forme, l'épithélium antérieur, la membrane élastique et les lames cornéennes sont détruites dans une étendue plus ou moins considérable. Le fond de l'ulcère est sanieux, le tissu cornéen infiltré dans une étendue plus ou moins considérable.

Dans la deuxième, aux lésions précédentes vient s'ajouter l'existence d'un hypopyon qui occupe une portion plus ou moins considérable de la chambre antérieure.

1 Communication au Congrès d'ophtalmologie.

Digitized by Google

Dans la troisième, avec l'hypopyon s'observent de graves manifestations du côté du système de l'uvée; l'iris se montre décoloré, sa trame semble infiltrée d'éléments pyoïdes. La chambre antérieure est remplie de pus, il y a une vive injection ciliaire, du chémosis, etc.

De ces trois formes cliniques, les deux premières sont essentiellement justiciables du traitement que j'ai indiqué et auquel je procède de la façon suivante: après des lavages soignés de l'œil et au besoin la destruction ignée du sac lacrymal par ouverture cutanée, s'il y a de la dacryocystite, je saupoudre largement l'ulcération de poudre d'aristol et je termine par introduction sous les paupières gros comme un petit pois de pommade d'aristol atropinisée :

Aristol.....	1 gr.
Sulfate d'atropine.....	0.05
Vaseline.....	25

et l'application du pansement ouaté occlusif.

A ces moyens il faut, dans les infections plus graves, plus vieilles en date (3e forme), joindre l'ouverture de la chambre antérieure et faire des lavages intra-oculaires larges et fréquemment répétés avec une solution de bi-iodure, de trichlorure d'iode.

Si, dans les jours suivants, l'hypopyon se reforme, il sera bon de rouvrir avec le stylet la chambre antérieure et de pratiquer concurremment ces injections sous-conjonctivales de trichlorure d'iode, comme les a recommandés à notre réunion de l'an passé notre distingué collègue, le professeur Pflüger, de Berne.

L'occlusion de l'œil régulièrement faite est une condition *sine qua non* de réussite; mais je ne suis pas partisan de laisser les pansements trop longtemps en place sans les renouveler.

Il ne faut pas perdre de vue que les secreta en s'accumulant causent de l'irritation, et je considère comme indispensable de refaire le pansement toutes les 24 ou 48 heures.

Ce soin ne peut être abandonné aux malades, car la mé-

Digitized by Google

thode n'a de valeur que par la rigueur qu'on apporte dans son application.

Une fillette de 7 ans avait une ulcération étendue à toute la surface cornéenne et était en traitement chez un collègue depuis des semaines ; en dix jours, la réparation était parfaite.

Je pourrais citer bien des exemples analogues, mais je désire satisfaire à la prière que nous a adressée notre bureau, d'être court ; je renonce à entrer dans l'analyse de mes observations.

Et je me borne pour terminer cette note forcément écourtée à donner les conclusions qui se déduisent de leur comparaison :

1° L'aristol a une action désinfectante et cicratrisante des plus favorables sur les ulcérations de la cornée.

2° Il n'est nullement irritant pour l'œil et ses annexes.

3° Il seconde avantageusement l'action bienfaisante des pansements occlusifs.

4° La durée du traitement est plus courte qu'avec les moyens actuellement usités. Les leucomes cicatriciels sont minimes.

Dr L. VIGNES.

DE LA CONDUITE A TENIR

EN PRÉSENCE

D'UNE PANOPHTALMIE A MARCHE AIGUË

PAR

Le Dr F. BOÉ

COMMUNICATION FAITE AU CONGRÈS DE BERLIN, SÉANCE DU 7 AOUT 1890[1]

La question que je viens soulever devant cette haute assemblée a été particulièrement débattue dans ces derniers

1. Je regrette que des circonstances indépendantes de ma volonté m'aient empêché de porter plus tôt ce travail à la connaissance des lecteurs du *Recueil d'Ophtalmologie.* F. B.

Digitized by Google

temps, comme vous le savez, à l'Académie de médecine de New-York, à la Société ophtalmologique du Royaume-Uni et à la réunion de la Société française d'ophtalmologie de 1888. Les hommes considérables qui se déclarèrent partisans de l'énucléation en plein phlegmon oculaire ne purent rallier à leurs idées les gardiens fidèles de la doctrine de de Graefe. Il est certain que la clinique seule ne peut résoudre le problème qu'elle soulève; il doit y avoir plusieurs variétés de panophtalmie plus ou moins dangereuses; notre devoir est de les établir et nous n'y arriverons que par des recherches bactériologiques nombreuses se contrôlant, s'éclairant les unes les autres, venant à l'appui de faits cliniques rigoureusement observés, c'est là un sujet d'étude particulièrement vaste et difficile.

La variété qu'il nous importe particulièrement de connaître est la panophtalmie à marche aiguë.

J'ai fait quelques expériences de manière à la provoquer chez le lapin en injectant soit dans la chambre antérieure, soit dans le corps vitré, du sang putréfié plus ou moins vieux, du pus de tourniole, d'anthrax, de furoncle; enfin du pus d'un malade qui avait une fracture de cuisse ouverte et présentait depuis plusieurs jours des phénomènes d'infection purulente.

Laissant la panophtalmie évoluer, un temps variable, j'énucléais l'œil, tâche qui n'était pas toujours aisée; quelquefois l'œil se crevait; quelquefois au moment de terminer l'opération j'incisais volontairement la coque de manière à déverser dans la cavité orbitaire une partie du contenu, ou bien encore, l'œil énucléé et ouvert, j'y plongeais le fil de platine stérilisé et je le portais ensuite dans la plaie; chaque fois j'ensemençais avec le pus des plaques de gélatine et d'agar-agar pour en examiner le contenu microbien.

Résultat curieux : dans l'immense majorité des cas je n'ai pu réussir à infecter le lapin; la panophtalmie aiguë n'était pas infectieuse. Je n'ai pu obtenir l'infection sur trente-deux expériences que deux fois, une fois avec le sang putréfié et une fois avec le pus de l'infection purulente; encore faut-il

Digitized by Google

ajouter qu'avec cette dernière matière septique fraîchement recueillie je n'ai fait qu'une seule inoculation, tandis qu'avec la première j'en ai fait plus de quinze.

Je vous demande maintenant la permission d'insister sur ces derniers faits.

Le 21 juillet de l'an dernier j'avais commencé ces expériences depuis quelques semaines, j'injectai dans le corps vitré d'un œil de lapin un peu de sang putréfié provenant des méninges d'un sujet mort le 6 juillet. Le soir, à 8 heures, étonnante altération; gonflement œdémateux considérable des paupières, la pupille remplie de flocons grisâtres masquant en partie l'iris, un peu d'hypopyon. Le 22, à 10 heures du matin, pupille complètement obturée, hypopyon considérable; le soir, à 4 heures, j'énuclée l'œil; dissection très laborieuse, mais l'œil se crève, pas d'hémorragie. Trois jours et demi après l'opération le lapin succombe; la plaie paraissait en bonne voie de cicatrisation. A l'autopsie le foie paraît particulièrement atteint; traînées blanchâtres plus ou moins longues entourées d'un liséré rouge; rien en apparence aux poumons, aux reins ni dans les méninges.

Les cultures sur plaques du sang d'une oreillette du cœur ouverte avec toutes les précautions voulues me donnèrent le streptocoque que je portai dans des tubes de gélatine et dont je vous présente un spécimen. Quelques mois plus tard je fis des coupes du foie durci et par la méthode de Gram j'arrivai à constater la présence des coques dans les capillaires du lobule; on les trouvait surtout en grand nombre à la superficie du parenchyme hépatique. Voici quelques préparations à l'appui des faits que j'avance.

En même temps que je préparais des plaques qui devaient m'accuser la présence du streptocoque dans le sang du cœur, j'injectai avec la seringue de Pravaz stérilisée quelques gouttes de ce sang dans le corps vitré d'un nouveau lapin; huit heures plus tard il était survenu déjà une panophtalmie considérable et l'animal mourait vingt-quatre heures après l'inoculation, sans que j'aie tenté la moindre intervention opératoire. Le foie présente encore les lignes caractéristi-

Digitized by Google

ques. Nouvelle injection du sang du cœur de ce second lapin dans le corps vitré de l'œil d'un troisième, mort trente-six heures après l'infection; mêmes taches à la surface du foie.

Il est assurément curieux de constater que depuis cette époque je me suis efforcé plusieurs fois avec du sang putréfié plus ou moins frais de provoquer une panophtalmie infectieuse; il m'est même arrivé souvent, lorsque je l'injectais dans la chambre antérieure de ne pas même faire suppurer l'œil. Si la panopthalmie survient, d'abord très intense, elle passe rapidement à l'état chronique; la congestion des parties voisines cesse, il y a détente; lorsqu'après un temps variable je voulais faire des plaques de gélatine avec le pus de l'espace réservé au corps vitré, je les trouvais presque toujours infertiles. Ce dernier fait était bien propre à me rassurer sur la survie post-opératoire de mon lapin.

J'ai fait un grand nombre de fois des plaques sur gélatine avec ce sang corrompu; j'ai pu isoler un certain nombre de bacilles, mais je n'y ai pas trouvé les coques de la suppuration. Ces faits concordent avec les données de M. Grawitz, d'après lesquelles les alcaloïdes de putréfaction tueraient les coques de la suppuration.

Faut-il admettre que la suppuration est due cette fois non à un parasite, mais à un alcaloïde de putréfaction, la seule acception admise il n'y a pas encore bien longtemps? — Sur du sang desséché j'ai constaté la présence des sarcines de l'air. J'attendrai avant de formuler une opinion sur cette variété de panophtalmie d'avoir complété son étude par quelques recherches de chimie biologique. Elle est particulièrement intéressante à connaître, puisque c'est celle que nous pouvons provoquer par des instruments d'amphithéâtre ou simplement par des instruments qui ont déjà servi à d'autres opérations et qui n'ont pas été parfaitement nettoyés. Quoi qu'il en soit, les faits de panophtalmie infectieuse chez le lapin, à la suite d'injections de sang putréfié, ont été exceptionnels. Je n'ai pas besoin d'ajouter que les souris inoculées avec cette matière septique ont succombé pour la

Digitized by Google

plupart à l'infection et que j'ai retrouvé particulièrement dans la rate les petits bacilles classiques.

Dans les cas où j'ai injecté dans des yeux de lapin du pus de tourniole, de furoncle, d'anthrax, j'ai vu se déclarer une panophtalmie à marche essentiellement progressive; la coque oculaire très distendue éclatait très souvent, soit spontanément, soit pendant l'énucléation. — L'animal n'a jamais été infecté. Sur les plaques j'ai pu isoler les staphylocoques albus et aureus, que j'ai ensuite portés dans des tubes de gélatine; ces derniers se trouvent encore dans la chambre de travail de ma clinique.

Pour arriver à reproduire une panophtalmie infectieuse il m'a fallu le 24 juin dernier injecter dans le corps vitré d'un lapin une goutte de pus d'un sujet ayant une fracture de cuisse ouverte et présentant depuis plusieurs jours des phénomènes d'infection purulente. La panophtalmie s'est déclarée le lendemain; les phénomènes d'infection le surlendemain, l'animal est mort au septième jour; point d'intervention opératoire. A la surface du foie nombreux abcès métastatiques gros comme un grain de millet; les poumons sont congestionnés. Le poumon droit, sur les bords, est infiltré et la languette triangulaire inférieure a une couleur feuille morte, très marquée surtout sur la partie plane et très exactement limitée à la partie supérieure par une ligne droite transversale; sur cette partie et à la loupe on voit de nombreuses taches ecchymotiques. La rate paraît également profondément altérée. Le sang du cœur de ce lapin injecté dans le corps vitré d'un autre lapin a déterminé encore une violente panophtalmie. — Je me suis abstenu de toute intervention, l'animal a survécu. — Fait encore très intéressant à noter; j'injecte de nouveau dans l'œil d'un lapin quelques gouttes de ce même pus que m'avait donné douze jours auparavant une panophtalmie infectieuse; l'œil suppure, il survient un œdème considérable, je ne suis pas intervenu; l'animal vit encore.

Il résulte de toutes ces expériences que la panophtalmie infectieuse chez le lapin est rare; dans une série de faits j'ai

Digitized by Google

pu montrer que l'agent infectieux était le streptocoque.

Chez l'homme il est possible qu'une panophtalmie à staphylocoques le devienne également; dans certains cas le terrain est ici plus propice — le fait est accepté de tous — à l'évolution de ce micro-organisme.

Je ferai encore des réserves expresses à l'égard du pneumocoque de M. A. Frankel. Toutes les données biologiques nous permettent d'admettre la possibilité d'une suppuration oculaire par le fait de ce microbe; il pourrait même plus facilement que le staphylococque provoquer une infection générale. Dans les examens bactériologiques de panophtalmie infectieuse nous devrons également le rechercher.

Nous aurons à nous demander enfin, pourquoi ce sont des accidents méningitiques qui sont signalés à la suite d'une énucléation en pleine panophtalmie, tandis que dans le cours de ces expériences chez le lapin c'est le foie qui m'a paru principalement atteint.

Dans la panophtalmie infectieuse à streptocoques qui fait l'objet principal de cette communication, nous avons vu que l'infection pouvait être le fait d'une énucléation qui ouvrait aux streptocoques de nombreuses voies de propagation. Nous avons vu encore l'infection se produire spontanément et amener la mort dans les vingt-quatre heures quand le streptocoque se trouvait en culture pure, ainsi que je le prenais dans le sang du cœur d'un autre animal lui-même infecté et comme je le constatais d'ailleurs par l'examen des plaques.

Dans la mesure où l'on est autorisé à demander à la bactériologie et à la pathologie expérimentale l'indication de la conduite à tenir en présence d'une panophtalmie à marche rapide, je dirai : lorsque nous nous trouvons en présence d'une telle panophtalmie, nous ne savons pas si celle-ci est infectieuse; il est irrationnel de penser qu'on va prévenir l'infection par une énucléation hâtive. Cette infection a peut-être déjà lieu au moment où on se dispose à opérer; il faut craindre plutôt d'ouvrir des voies de pénétration aux agents infectieux que retiennent peut-être souvent des thromboses

Digitized by Google

veineuses ou encore, ainsi que l'a dit mon ancien et éminent maître M. le professeur Leber, l'œdème du voisinage. — Nous savons tous que l'énucléation est particulièrement dangereuse quand la panophthalmie n'est plus accompagnée d'un simple œdème, mais se complique d'un phlegmon orbitaire. Le mieux est de surveiller attentivement le malade. — Si l'infection spontanée n'a pas lieu, — et les statistiques démontrent qu'elle est fort rare, — quand je verrai que les souffrances du malade sont devenues intolérables, que la coque oculaire est très distendue, qu'elle menace de se rompre, j'interviendrai. Je réglerai ma conduite sur celle du chirurgien qui se trouve en présence d'un panaris infectieux, du médecin qui a à traiter une pleurésie purulente à streptocoques. Je débriderai largement et je ferai faire des lavages très fréquents, de manière à entraîner les germes infectieux, aussi bien ceux qui se trouvent dans la coque oculaire et qui ont déjà perdu sans doute de leur vitalité, que ceux qui se trouvent dans le sac conjonctival et qui peuvent pénétrer dans l'organisme par la plaie opératoire, ou, si je n'ai pu la prévenir, par le point où s'est produite la rupture spontanée.

Dr F. Boé.

QUADRUPLE PTÉRYGION DES DEUX YEUX

CHEZ UN GARÇON DE 16 ANS

PAR

Le Dr MALGAT (de Nice)

Dans le courant du mois de janvier 1891, G..., âgé de 16 ans, garçon de restaurant, né à Nice, vint à ma clinique, conduit par son père. Ce jeune garçon présentait un aspect bizarre des deux globes oculaires. En effet, chacun de ses globes semblait porter en relief une véritable croix de Malte, d'aspect brillant et nacré, dont les bras venaient aboutir à

Digitized by Google

la phériphérie de la cornée en empiétant d'un bon millimètre sur cette membrane. La direction des quatre bras de cette étrange croix de Malte correspondait exactement au prolongement des quatre muscles droits.

Le jeune G... était un sujet bien portant, robuste, sans indice de scrofule, n'ayant jamais eu mal aux yeux. Cette difformité, il l'avait toujours eue : seulement, à mesure que l'enfant avait grandi, la croix de Malte s'était développée, s'était plus fortement accentuée et avait fini par devenir tellement apparente que, malgré une sorte de respect superstitieux que les parents marquaient à cet étrange phénomène, ils s'étaient décidés à venir demander mon avis.

J'examinai ces yeux avec beaucoup d'attention et je pus me convaincre que j'étais en présence d'un quadruple ptérygion des deux côtés. Le fait est, je crois, unique, car dans les auteurs je n'ai pu trouver un semblable exemple. En conséquence, je proposai au père de débarrasser son fils de cette difformité, ce qui, après quelques jours d'hésitation, fut accepté.

Je crus devoir exciser ces huit ptérygions deux par deux, un de chaque côté dans la même séance, de manière à laisser à la conjonctive le temps de se cicatriser avant de procéder à l'excision des autres. Au bout d'un mois et demi mon malade ne présentait plus aucune trace de son affection.

J'ai dit que le jeune G... était porteur d'une espèce de croix de Malte dont les bras étaient d'aspect nacré, j'ajoute que chacun de ces bras présentait une forme triangulaire ayant sa base tournée du côté des muscles droits, et un de ses angles, le plus aigu, du côté de la périphérie de la cornée sur laquelle il empiétait. De plus, en saisissant le ptérygion avec la pince à griffe je m'aperçus que la conjonctive ne pouvait être isolée, qu'elle formait avec le bras fibreux du ptérygion une seule masse. De sorte que je dus enlever du même coup chaque branche de la croix revêtue de sa portion de conjonctive. Pendant l'excision le couteau rencontrait une certaine résistance de manière à me donner la sensation de couper un

Digitized by Google

tendon. Cependant, ce n'était pas un prolongement du tendon des muscles droits, car je me rendis compte du fait pendant les opérations. Ces ptérygions étaient, selon toute apparence, une portion de la tunique tendineuse.

J'ai revu ces jours derniers mon jeune opéré. Ses yeux ne présentent aucune difformité, aucune cicatrice apparente, fait que j'attribue aux opérations successives que j'ai faites, au lieu d'opérer dans la même séance tous les ptérygions ensemble.

Cett observation n'a, en somme, qu'un aspect intéressant, c'est sa rareté. En effet le ptérygion le plus commun est celui dont la base est tournée du côté de la caroncule, c'est le ptérygion interne, puis vient, par ordre de fréquence, le ptérygion externe; les ptérygions supérieurs et inférieurs sont très rares. On voit quelquefois des ptérygions doubles, l'un interne, l'autre externe, mais les auteurs rapportent très peu d'observations de ptérygion quadruple, et je ne connais aucune observation de ptérygion quadruple des deux yeux. Beer, Marc-Antoine et Cunier rapportent des cas de quadruple ptérygion d'un seul œil, Velpeau en a vu cinq.

Toutefois, un fait m'a frappé, c'est l'absence de maladies antérieures des yeux. Jusqu'ici, nous pensions, sur la parole des auteurs, Arlt, Horner, Beer, Abadie, de Wecker, Galezowski, Fano, etc., que le ptérygion reconnaissait pour cause une ulcération phériphérique de la cornée, une inflammation kérato-conjonctivale, ou même, dans certains cas spéciaux, l'irritation produite par des poussières de nature variée. Dans le cas présent, rien de semblable. Dès sa plus tendre enfance le jeune G... avait été atteint de cette difformité, et jamais il n'avait eu d'affection oculaire. Il est donc des ptérygions dont la genèse est inconnue.

Dr MALGAT.

Digitized by Google

OBSERVATION D'IRITIS SYPHILITIQUE

AVEC CONDYLOME GUÉRI EN DIX-NEUF JOURS

PAR

Le Dr VALLAS (de Patras)

Le cocher Suis..., âgé de 29 ans, vient consulter pour son œil droit.

Antécédents personnels : syphilis depuis trois mois; le malade porte déjà des plaques muqueuses à la bouche.

J'ai constaté une vascularisation et injection périkératique très prononcée, des douleurs périorbitaires atroces, surtout la nuit; photophobie.

L'iris irrégulier avait une petite synéchie vers la partie externe, et à la partie interne et supérieure, j'ai aperçu un condylome (couleur rougeâtre). Les membranes internes de l'œil n'étaient pas atteintes.

Outre le traitement local pour une iritis, et symptomatique pour les douleurs périorbitaires, j'ai ordonné les soins ordinairement recommandés : frictions mercurielles aux jointures (2 grammes par jour). Au bout de sept jours j'ai obtenu la disparition complète du condylome et douze jours après le malade a repris son travail. Je lui ai conseillé de continuer les frictions pendant longtemps. Dr VALLAS.

NOUVEAUX FAITS DE SUTURE DE LA CORNÉE

DANS L'EXTRACTION DE LA CATARACTE[1]

PAR

Le Dr FERDINAND SUAREZ DE MENDOZA

Depuis ma dernière communication à la Société d'ophtalmologie, j'ai pratiqué encore la suture de la cornée, par mon

1. Communication faite à la Société française d'ophtalmologie.

Digitized by Google

procédé, sur 10 malades; et, sur tous, le résultat a été tout à fait satisfaisant. Je ne veux pas abuser de vos précieux instants en vous récitant mes observations nouvelles, car mon procédé étant déjà connu, elles se ressemblent toutes et peuvent toutes se résumer ainsi : placement du fil; extraction du cristallin; suture; coaptation immédiate de la plaie; rétablissement de la chambre antérieure dans les deux heures qui suivent l'opération; guérison et retour du malade dans son foyer, du sixième au dixième jour.

Le nombre de mes extractions avec suture ne s'élevant aujourd'hui qu'à 38, je ne serais pas venu vous parler de mes 10 derniers succès si, parmi eux, n'était celui obtenu chez un enfant de 10 ans atteint de cataracte zonulaire très volumineuse avec un épaississement vitreux de la capsule antérieure.

Jusqu'à présent, j'avais toujours employé dans ce cas la discision ou plutôt les discisions multiples, n'ayant à reprocher à cette méthode que la durée du traitement qui, pour les enfants de la campagne, est quelquefois une condition fâcheuse.

Pour cette raison et en plus à cause de la plaque vitreuse de la capsule qui devait réclamer plus tard l'ouverture de la cornée et l'emploi de la pince capsulaire, je me décidai à tenter l'extraction avec suture suivant la méthode que je préconise depuis le 4 novembre 1888 et qu'à plusieurs reprises j'ai eu l'honneur de décrire devant vous.

Une fois l'œil cocaïnisé et l'écarteur placé avec les bandelettes que j'ai conseillées (précaution très utile chez l'enfant où le champ opératoire étant restreint, les cils sont encore plus gênants que chez l'adulte), je plaçai le fil de suture. — Je fis l'incision habituelle. Je retirai avec les pinces d'Abadie la plaque capsulaire et l'extraction se fit sans encombre. Huit jours après, j'enlevai le fil, et l'enfant, quoique porteur encore de quelques débris de couches corticales en voie de résorption, voyait suffisamment pour le dire guéri et pour que la famille pût commencer l'éducation de l'organe déjà trop parésié par manque d'exercice.

Digitized by Google

Je crois bien faire d'insister sur cette application de la suture, car, avec la garantie qu'elle donne à l'opérateur, on peut sans crainte, chez les tout jeunes enfants, recourir, quand l'indication se posera, à l'extraction à lambeau plus expéditive que les autres procédés.

Dr F. Suarez de Mendoza.

SOCIÉTÉ FRANÇAISE D'OPHTALMOLOGIE

Dixième Congrès tenu à Paris du 2 au 5 mai 1892.

(SUITE[1])

3e *séance*, *mardi* 3 *mai*.

Présidence de M. Wicherkiewicz

M. Wicherkiewicz (de Posen). — **Traitement chirurgical des granulations** (*Scarifications*). Lorsqu'il existe des granulations abondantes et surtout proliférantes, rien ne m'a donné de meilleurs résultats que des scarifications de courte étendue faites à l'aide d'un instrument armé de pointes trapues et dirigées en sens différents. Après les scarifications, je lave à l'aide d'une solution antiseptique de sublimé à 1/5000e, mais surtout, je me borne à la scarification sans la faire suivre d'un brossage. Pansement au sublimé. Je répète ces scarifications tous les dix ou douze jours, et les lésions cornéennes ne sont même pas une contre-indication; elles réclament toutefois un traitement spécial approprié.

M. Abadie (*Brossage*). — Il était intéressant de savoir quels résultats donnerait notre méthode du brossage des granulations dans les pays où celles-ci revêtent les formes les plus sérieuses et où elles sont le plus répandues.

Or, le docteur Viger (de Zemmarah) a expérimenté sur place le traitement chirurgical en question : renversement complet des paupières sous chloroforme, scarifications profondes et brossages au sublimé à 1/500e. Il a obtenu lui aussi d'excellents résultats, supérieurs à tout ce que donnaient jadis les autres méthodes de traitement.

1. Voir le numéro de juin.

Digitized by Google

Ainsi se trouve réduite à néant l'objection formulée *a priori* que ce traitement ne réussissait pas en Algérie.

J'ai reçu également de M. le docteur Petrescu (de Bucharest) un travail dans lequel il établit que les scarifications profondes et le brossage au sublimé sont par excellence la méthode de choix dans la conjonctive granuleuse.

Opérant dans un milieu où cette affection est extrêmement répandue, il a traité ainsi plus de 500 malades et n'a eu que 2 ou 3 p. 100 d'insuccès. La guérison s'est effectuée en moyenne au bout de trois semaines, tandis qu'autrefois, par les cautérisations, il fallait des années entières.

Il n'y a aucune complication opératoire, pas de symblépharon à craindre, quoi qu'on en ait dit, quand on prend la précaution les jours suivants de retourner les paupières et de les laver soit avec une solution de sublimé à 1/500e, soit même avec une solution boriquée.

Il faut avoir bien soin, quand on emploie une brosse neuve, de la dégraisser, soit par l'eau bouillante, soit par l'alcool ou l'éther, puis de la désinfecter en la laissant plongée pendant une heure dans une solution de sublimé à 1/500e.

Faute de prendre ces précautions, on peut avoir des infections de la conjonctive d'origine animale, compromettantes pour le succès de l'opération.

M. Panas. — On sait que les procédés mécaniques de destruction des granulations sont d'invention très ancienne et que telles étaient couramment les pratiques d'Hippocrate, de Celse et de Galien. Le massage lui-même n'est pas de date plus récente, et Severus qui l'a imaginé l'employait avec une force telle, qu'il en résultait la formation d'une eschare. On voit même par là qu'il n'est pas nécessaire d'avoir le secours plus moderne du chloroforme pour attaquer la maladie avec vigueur.

Mais, quand il s'agit de granulations, le traitement ne saurait être unique.

Dans les conjonctives granuleuses *suraiguës*, par exemple, rien n'est pire que le brossage, les scarifications ou toute autre méthode chirurgicale. Ces opérations, en pareil cas, mènent au symblépharon. Ce qui convient ici, c'est le nitrate d'argent à 1/10 en attouchements.

Quand l'affection est *subaiguë*, on peut employer les caustiques modificateurs, ou le massage comme les anciens.

On peut aussi user des scarifications et du brossage, et ces opérations sont de mise, dans le cas où le jequirity trouve son indication, lorsqu'il existe du pannus cornéen.

M. Darier. — Le brossage a justement pour but de se substituer

Digitized by Google

au nitrate d'argent, lorsque celui-ci demeure infructueux. Il faut l'exécuter avec un couteau à lames parallèles, et ne pas détruire la conjonctive par un brossage trop énergique, comme le fait Manolescu.

M. Martin. — Je crois ce traitement très efficace, et il m'a réussi là où j'avais échoué par tous les autres moyens; mais il n'est pas exempt de quelques inconvénients. Pour citer ce qui m'est arrivé, j'ai vu survenir une myopie de six dioptries, et un astigmatisme de 3 D. avec V = 1/2, sur un œil emmétrope et de cornée normale avant le traitement. Je ne conseillerais pas le brossage lorsque la cornée est intacte et risque d'être déformée.

M. de Wecker. — Le brossage ne peut être indiqué que dans les formes sèches des granulations; dans les formes purulentes, c'est une pratique détestable.

M. Truc (de Montpellier). — Chez les granuleux, il n'y a pas que la granulation, la graine infectieuse, mais encore le terrain, la constitution lymphatique qui donne à la maladie une physionomie à part, sans lui enlever son caractère infectieux. Il se forme ainsi des associations morbides dans lesquelles on retrouve comme éléments, d'une part, les granulations, et d'autre part, l'ophtalmie lymphatique ou phlycténulaire. Il s'ensuit qu'il faut dissocier le traitement en pareil cas. De même, si des altérations lacrymales se voient, chose fréquente, chez des granuleux.

Relativement aux scarifications, je les pratique rares et profondes plutôt que superficielles.

M. Chibret. — Dans le traitement des granuleux, il conviendra de plus en plus de donner une large part au séjour en des localités favorables ; telles sont, par exemple, l'altitude de 400 mètres et au delà, ou encore le bord de la mer dans certaines régions.

M. Maréchal (de Brest). — Comme M. Vicherkiewicz, je suis opposé au brossage, car la brosse est un instrument dont l'action ne peut être qu'irrégulière et incertaine. Je préfère de beaucoup le roulage exécuté avec un instrument mousse et facilité par un plan résistant, sur lequel on étendra la paupière. Pour la facile exécution de ce roulage, je pratique des scarifications non pas parallèles, mais perpendiculaires aux bords palpébraux.

M. Galezowski préconise l'excision du cul-de-sac granuleux, et la guérison est poursuivie ensuite par des attouchements au nitrate d'argent.

M. Vignes (de Paris) se contente du simple massage à l'acide borique.

M. Cristoff (de Sofia) emploie des cristaux de sulfate de cuivre cassés au préalable; avec les fragments aigus et tranchants, il laboure la conjonctive granuleuse. Il raconte que, dans les vil-

Digitized by Google

lages de Bulgarie, les paysans traitent eux-mêmes les granulations par des frictions avec l'envers de feuilles rudes; c'est un vestige du traitement hippocratique perpétué par la tradition.

M. Wicherkiewicz admettrait bien avec M. Galezowski l'excision seule des culs-de-sac si les granulations étaient limitées à ce pli, mais il n'en est presque jamais ainsi.

Quatrième séance, mercredi 4 mai.

Présidence de M. Koppf

M. Meyer. **Protection des cicatrices vicieuses contre l'infection directe.** — Lorsqu'il existe à la sclérotique ou sur la cornée une cicatrice qu'on estime fragile ou susceptible de s'infecter (cicatrice accidentelle ou staphylome), il est indiqué de la recouvrir d'un lambeau de conjonctive qui sera chargé de la protéger. Ce lambeau conjonctival sera taillé différemment, suivant que la cicatrice à recouvrir se trouvera à la sclérotique ou sur une partie de la cornée. Ce qui est tout à fait remarquable c'est la façon dont prend ce lambeau muqueux placé sur la surface à recouvrir. Chez un malade atteint de staphylome cornéen, j'ai recouvert de conjonctive la cornée entière et la conjonctive a adhéré simplement à la portion staphylomateuse, laissant le reste à découvert. Il faut seulement éviter que le lambeau transplanté ne soit tendu et appliquer un pansement occlusif et rare.

M. de Wecker. — Je ne crois pas qu'un lambeau de conjonctive soit un sûr garant de la non infection d'une cicatrice.

M. Martin. — Pour empêcher l'infection des cicatrices, je me trouve bien de la pratique très simple, qui consiste à les cautériser à plusieurs reprises avec le fer rouge.

M. Meyer. — Ce résultat peut surprendre, car on sait que les cautérisations ignées ont plutôt cet effet d'amincir l'enveloppe de la cicatrice que de rendre celle-ci épaisse.

M. Gillet de Grandmont. **Nature microbienne des ophtalmies profondes.** — Dans les ophtalmies profondes ou de l'hémisphère postérieur de l'œil, il y a lieu de rechercher l'origine de l'affection dans les maladies infectieuses contractées antérieurement. Comme exemple à l'appui je citerai le cas d'un malade qui, convalescent d'une fièvre typhoïde compliquée d'ictère et de néphrite albumineuse, présentait une iritis avec hypopyon. Je fis la culture de l'humeur aqueuse et j'obtins une culture pure du bacille typhique. Cette culture, portée dans le corps vitré d'un lapin, infecta l'animal. J'ai observé encore des malades qui, à la

Digitized by Google

suite d'érésipèles, ont présenté des hyaloïdites graves. L'humeur aqueuse de ces yeux donna une culture du streptocoque de l'érésipèle.

M. Dianoux (Nantes). **Traitement des plaies infectantes de l'œil.** — Les plaies pénétrantes de l'œil, sans introduction de corps étrangers peuvent être primitivement ou secondairement infectées et l'intervention a lieu avant ou après les symptômes d'infection déclarée. Dans le premier cas, il faut faire la toilette de la plaie comme pour pratiquer une opération par de grands lavages aseptiques et panser au bismuth ou à l'iodoforme. Les chances d'infection sont en raison inverse de la grandeur et de la régularité de la plaie.

Dans le second cas, il faut appliquer le fer rouge de manière à détruire les points envahis. J'emploie alors le thermo-cautère et la solution concentrée de bleu de méthyle qui permet de colorer instantanément la région à toucher. On instille de l'ésérine et l'on panse au bismuth. S'il y a suppuration dés régions profondes après cautérisation de la plaie, il faut évacuer tous les tissus envahis par des irrigations prolongées faites, avec une assez forte pression, avec un liquide aseptique, puis fouiller le foyer avec le thermo-cautère s'il y a lieu. On peut curer et vider tout l'œil, et le conserver, avec un volume presque normal.

M. Chibret. **Traitement de l'ophtalmitis par le curage de l'œil.** — Depuis ma première communication sur le curage de de l'œil dans l'ophtalmitis, j'ai eu l'occasion d'appliquer ce traitement dans treize nouveaux cas.

Au point de vue opératoire, il faut considérer que le corps vitré devenu purulent offre d'abord la consistance d'une gelée facile à extraire, que plus tard il se forme du pus mélangé de tractus fibrino-purulents, d'une extraction de plus en plus difficile. Aussi l'indication du curage de l'œil est-elle d'autant plus formelle que l'ophtalmitis est plus récente.

Je procède au curage de l'œil de la façon suivante : avec un couteau de de Graefe, je détache la cornée selon la moitié inférieure du limbe cornéen. Je déchire avec la pointe du couteau l'occlusion pupillaire ou la capsule antérieure du cristallin; le cristallin sort, le plus souvent accompagné de pus. Prenant alors une seringue d'Anel à grosse canule remplie de cyanure d'hydrargyre au 1/1500, je l'introduis dans la plaie et je pousse en arrière avec force une série d'injections dans les différents méridiens du globe, de façon à décoller les parties suppurantes et à les détacher des parties saines.

Digitized by Google

On doit, dans tous les cas, continuer les injections jusqu'à ce que le liquide revienne clair à plusieurs reprises. Fièvre et douleurs cèdent en vingt-quatre à quarante-huit heures, et le malade peut partir quatre à six jours après l'opération.

A la fin du deuxième ou troisième septenaire de l'ophtalmitis, l'indication du curage fait place à celle de l'énucléation.

L'opération est suivie quelquefois d'une petite hémorragie qui s'arrête par une légère compression. Aucun autre accident immédiat ou consécutif n'a été observé.

M. Truc. — Je crois qu'il ne doit pas être toujours facile de détacher par une simple injection le pus concret et adhérent de l'ophtalmitis. En des cas pareils, je pratique ce que j'appelle un évidement, après avoir pratiqué l'amputation du segment antérieur du globe. Pour cela j'enlève avec la curette toutes les masses purulentes centrales, mais sans racler les parois comme dans l'exentération, et alors l'opération, qui n'est nullement douloureuse, peut être exécutée sans chloroforme. Ceci fait, je pratique une injection antiseptique qui est renouvelée chaque jour. La guérison survient très rapidement et les douleurs ne reparaissent plus.

M. Panas. — Ces diverses opérations ont un défaut : elles laissent en place la choroïde, le tractus uvéal tout entier dont les vaisseaux sont, dans la panophtalmie, complètement obstrués de pus.

C'est pour ce motif que l'énucléation seule me paraît efficace, et pour changer notre conviction il faudrait de grandes statistiques.

M. Pfluger. — Je crois, comme M. Panas, qu'il faudrait enlever le tractus uvéal tout entier, autrement et quoi que l'on fasse, il doit rester des germes infectieux dans l'œil. J'ai voulu essayer du procédé de Chibret, mais après quelques jours d'attente, j'ai dû pratiquer l'ablation de l'organe. Toutefois, je redoute beaucoup les accidents mortels qui peuvent suivre l'énucléation, et je lui préfère l'éviscération qui ouvre moins la porte à une infection susceptible de se propager aux méninges.

On a dit que l'éviscération avait des suites douloureuses. On les évitera, en prenant soin de suturer la sclérotique et la conjonctive chacune séparément et en laissant entre les points de suture un petit espace pour l'écoulement des liquides.

M. Boé (Paris). — Comme on ne sait jamais jamais d'avance si le produit de la suppuration est assez infectieux pour se généraliser ou non, j'estime qu'il faut choisir, en cas de panophtalmie, le mode d'intervention le plus bénin, le débridement crucial de l'œil.

Digitized by Google

M. Wicherkiewicz. — Je crois que rien ne peut remplacer les opérations radicales, énucléations ou éviscérations. Sur un malade chez lequel on n'avait fait qu'un simple lavage, j'ai trouvé, un an plus tard, encore beaucoup de pus dans l'œil.

M. Coppez. — Je repousse les incisions cruciales et toutes les opérations incomplètes de ce genre, car j'ai plus d'une fois, en pareil cas, observé le développement d'accidents sympathiques. Les injections ne me paraissent guère plus heureuses, car elles doivent refouler les germes à l'intérieur, loin de les faire sortir. Je préfère l'éviscération à l'énucléation à cause de la difficulté de cette dernière opération dans la panophtalmie.

M. Chibret. — Les injections que je conseille ne peuvent point engendrer l'infection puisqu'elles sont antiseptiques; j'ai même arrêté grâce à elles une infection qui déjà se dirigeait vers les méninges. Le mode opératoire a aussi son importance pour la réussite de l'intervention, il faut que l'injection soit poussée avec une certaine force.

M. Kalt. — Les méningites qui se produisent après l'énucléation ne reconnaissent pas nécessairement pour cause un transport direct des germes infectieux, car, dans un cas de ce genre, au lieu du streptocoque qu'on aurait dû trouver dans les méninges, c'est le pneumocoque que j'ai recueilli.

M. Romiée (de Liège). **Etiologie du nystagmus des houilleurs.** — Contrairement à ce qui a été admis par Dransart et Snell, je pense que le nystagmus tient principalement à un défaut de l'éclairage et non pas à la position du travail des ouvriers mineurs. Ce qui le prouve, c'est que les ouvriers qui travaillent dans les mines autres que les mines de houille, mais bien éclairées, ne présentent pas de nystagmus, bien que leur attitude de travail soit la même que celle des houilleurs.

Cinquième séance, jeudi 5 *mai.*

Présidence de M. Rohmer

M. Warlomont (de Bruges). **Traitement de certaines formes d'ulcères de la cornée par le pansement antiseptique occlusif.** — Le traitement des ulcères de la cornée par le pansement antiseptique occlusif, tel qu'il a été proposé par M. le Dr Valude, peut être avantageusement modifié par l'iodoforme, antiseptique fort bien toléré par l'œil. Les culs-de-sac lavés avec une solution de sublimé à 1/2000, l'ulcère est saupoudré avec de l'iodoforme fine-

Digitized by Google

ment pulvérisé. Puis le pansement se compose de quelques rondelles de gaze iodoformée, d'ouate antiseptique, et d'une bande de tarlatane.

Les seules contre-indications sont les cas de catarrhe abondant des voies lacrymales et la conjonctivite purulente.

Ce pansement est surtout efficace dans les ulcères d'origine granuleuse, avec ou sans hypopyon.

Il est encore indiqué, quoique moins efficace, quand il existe une infiltration étendue de la cornée. Dans les cas plus graves encore, on le combinera avec les traitements plus énergiques (galvano-cautère, paracentèse, etc.)

M. Valude. — C'est à mon ami Gama Pinto (de Lisbonne) que revient la paternité du pansement occlusif dans les ulcères de la cornée. Dans ma communication à l'Académie, je n'ai fait que relater le fruit de mon expérience, très favorable à cet égard.

Ce pansement sec occlusif réussit merveilleusement dans tous les ulcères cornéens, quelle que soit leur gravité, pourvu, comme l'a dit M. Warlomont, qu'il n'y ait ni dacryocystite, ni conjonctivite purulente.

M. Jocqs (de Paris). — L'emploi simultané des antiseptiques et du pansement occlusif suffit à guérir la plupart des ulcères infectieux de la cornée. Mais il ne suffit pas d'employer le sublimé en lavages : je frotte la surface de l'ulcère avec un petit tampon d'ouate hydrophile, imbibée légèrement d'une solution forte de sublimé, au 1/100, puis je le recouvre d'iodoforme. Après ce pansement quotidien, l'œil est maintenu clos.

M. Bourgeois (de Reims). **Traitement des ulcères infectieux de la cornée.** — Lorsque l'ulcère cornéen est très étendu, lorsqu'il existe un hypopyon abondant, ainsi qu'une dacryocystite purulente ancienne, on peut encore essayer d'obtenir la guérison, en appliquant le traitement suivant :

Irrigation des voies lacrymales avec une solution de sublimé à 1/1000; irrigation des culs-de-sac conjonctivaux et des fosses nasales avec une solution de boro-borax.

Evacuation de l'hypopyon, par le drainage de la chambre antérieure, avec un crin de Florence stérilisé, ou par une paracentèse.

Pansement occlusif et antiseptique.

M. Bull (de Paris). **L'asthénopie des astigmates.** — Frappé par le fait qu'il y a des astigmates qui souffrent de maux de tête et d'asthénopie, tandis que d'autres astigmates n'en souffrent point, j'ai recherché s'il y avait, dans quelques-uns des différents degrés

Digitized by Google

et formes d'astigmatisme, des facteurs qui exposent le malade d'une façon spéciale à l'asthénopie.

Par des considérations théoriques, par l'examen d'un nombre considérable de personnes affectées d'astigmatisme, et par des expériences personnelles dans lesquelles j'ai produit sur moi-même et artificiellement des astigmatismes de toutes les variétés, je suis arrivé à la conclusion que l'asthénopie se manifeste principalement dans les cas d'astigmatisme direct, et surtout dans les trois variétés d'astigmatisme mixte, hypermétropique simple et hypermétropique composé. C'est par la correction de l'astigmatisme, et surtout des variétés précitées, au moyen de verres cylindriques ou toriques que l'on peut prévenir l'asthénopie et toutes ses conséquences.

M. Martin. — Je ne comprends pas l'asthénopie astigmatique si l'on nie la correction astigmatique ciliaire. S'il n'y a point de contraction astigmatique, il ne peut y avoir fatigue ciliaire ni, par conséquent, asthénopie.

Dans l'astigmatisme, il se produit toujours des phénomènes d'effort et de correction, mais, suivant les individus, les résultats sont différents. Les individus de bonne constitution supportent ceux-ci sans s'en apercevoir, les nerveux éprouvent de la fatigue et de la douleur. Pour guérir ces asthénopies astigmatiques, il faut traiter l'état général.

M. G. Martin. **Traitement de l'astigmatisme cornéen.** — Jusqu'à ce jour, le traitement de l'astigmatisme cornéen a été palliatif : on se contentait d'ordonner les verres cylindriques correcteurs. Désormais, il pourra être, dans certains cas, curatif, comme le prouvent les 2 cas suivants :

J'ai eu l'idée de traiter l'astigmatisme cornéen, après avoir constaté qu'il est sujet à d'assez importantes variations spontanées, qu'il apparaît chez les animaux au gré de l'expérimentateur et qu'il est très vraisemblablemeut sous la dépendance de contractions partielles du muscle ciliaire.

Dans un cas, chez un jeune homme de 15 ans, un astigmatisme cornéen de 1/2 degré de l'œil droit (constaté dans plus de vingt examens) s'est transformé en astigmatisme cinq fois plus fort consécutivement à une légère morsure qu'un chien lui avait faite à l'avant-bras droit. Le lendemain, l'œil devint légèrement rouge, larmoyant et un peu douloureux. Ces accidents se dissipèrent rapidement, mais laissèrent une faiblesse visuelle de 1/2 qui disparaissait par l'interposition du verre cylindrique correcteur. Des instillations d'atropine et de cocaïne et quelques fumigations chaudes firent disparaître peu à peu la portion de l'asy-

Digitized by Google

métrie nouvellement survenue. Au bout de quatre semaines, il n'existait plus trace de la maladie; mais, douze jours après, sous l'influence du travail scolaire, une rechute se manifesta avec l'intensité première; l'atropine en triompha en moins de quinze jours. Depuis lors, la guérison ne s'est pas démentie.

Chez un autre garçon de 12 ans, un astigmatisme de 1/4 de degré de l'œil droit a été remplacé, à la suite d'une pleurésie droite ayant duré quatre semaines et traitée par les vésicatoires, par un astigmatisme cornéen de 2 degrés. Une médication analogue à la précédente, commencée cinq semaines après le début de la pleurésie et continuée pendant quarante jours, eut raison de toute l'asymétrie. L'acuité visuelle, qui était également tombée à environ 1/2, reprit en même temps sa force primitive. Dans ce cas, le traitement par l'atropine prime tous les autres.

Traitement du décollement de la rétine. — M. Chevallereau (Paris) dit qu'un excellent traitement du décollement consiste en application de pointes de feu (galvano-cautère) au niveau du décollement, dans le but de faire de la révulsion et de produire une choroïdite adhésive. Ce procédé lui a donné des améliorations notables souvent, et jamais d'aggravations.

M. de Wecker ajoute que c'est, en effet, le traitement le plus efficace, et qu'il est bien moins dangereux que les injections intra-oculaires. Toutefois, la pointe fine du thermo-cautère qui refroidit moins vite, est préférable au galvano-cautère.

M. Despagnet. **De la névrite optique héréditaire.** — Le travail de Leber, paru en 1877, venant après celui qu'il avait publié en 1873 sur cette question et après ceux de de Graefe, Mooren, Prouff, Hutchinson, Griesenger, a définitivement établi la symptomatologie clinique de la névrite héréditaire caractérisée par l'apparition subite, vers l'âge de 15 à 25 ans, de troubles visuels, sous forme de brouillards s'épaississant peu à peu jusqu'à l'abolition totale de la vision centrale. Ces troubles sont d'ordinaire précédés de photophobie. Peu à peu, ils deviennent mieux définis, et se traduisent par un scotome central du champ visuel, la périphérie restant normale. La faculté chromatique se trouve partiellement abolie, la perception du bleu et du jaune est seule conservée. De violentes céphalalgies accompagnent la période aiguë pendant laquelle, à l'ophtalmoscope, on constate une névrite optique binoculaire plus ou moins accentuée, à laquelle succède une atrophie partielle du nerf optique avec coloration blanc-bleuâtre de la papille et irrégularité des bords, atrophie qui reste stationnaire de même que les troubles fonctionnels.

Digitized by Google

Les observations relevées par Leber sont au nombre de 55. M. Despagnet en apporte 6 nouvelles. Les 5 premières concernent quatre frères et une sœur atteints, les quatre aînés, vers l'âge de 28 à 32 ans, de cette forme de névrite avec atrophie consécutive et scotome central. Le cinquième, qui a 29 ans, présente une congestion veineuse marquée des rétines et des nerfs optiques sans lésion matérielle proprement dite. Toutefois, bien que l'acuité soit normale, ce malade offre déjà un rétrécissement concentrique assez notable du champ visuel. Aucun de ces cinq malades ne présente la moindre altération organique et des centres nerveux. Seuls les yeux sont atteints. Chez les quatre aînés l'atrophie reste stationnaire de même que les troubles fonctionnels. Aucun antécédent nerveux et oculaire n'a pu être relevé dans la famille jusqu'à trois générations; seul le père était alcoolique et déjà âgé quand il a eu ces différents enfants. Jamais de consanguinité.

La sixième observation est fournie par le fils de la sœur précédemment observée. Il a 20 ans et a, depuis janvier, une névrite optique double plus prononcée à gauche. Le champ visuel est rétréci concentriquement. Pas de scotome. Ce malade a été observé par M. Gayet, à Lyon.

On a dit qu'il s'agissait là d'une névrite rétro-bulbaire, le scotome central venant à l'appui de cette hypothèse. Mais dans les deux dernières observations de M. Despagnet, le centre du champ visuel est normal, tandis que la périphérie est rétrécie. En outre, la céphalalgie étant très violente dans tous les cas, il est vraisemblable qu'il doit plutôt s'agir là d'accidents méningitiques.

L'hérédité n'est pas toujours facile à établir. Dans les cas rapportés, aucun antécédent n'a pu être relevé. Dans toutes les monographies, on note que cette affection à évolution bien marquée ne se modifie pas sous l'influence thérapeutique. Tout en reconnaissant le peu d'efficacité du traitement, M. Despagnet pense qu'il peut toujours diminuer la gravité des phénomènes, s'il en juge par le résultat de ses observations, où les malades traités ont conservé une acuité de 1/30, le dernier même, le plus jeune, soigné dès le début, a retrouvé V = 1 à droite et V = 15/100 à gauche, tandis qu'un de ses oncles n'a voulu suivre aucun traitement. L'affection a évolué livrée à elle-même, il ne lui reste qu'une acuité de 1/70e.

M. Gorecki pense qu'il faut être très réservé dans le diagnostic d'atrophie héréditaire. Il rapporte un cas très intéressant où les avis des oculistes consultés furent des plus partagés: les uns, prétendent qu'il s'agissait d'une atrophie, les autres, d'une simple hypermétropie.

M. Coppez trouve la question des plus intéressantes. Il a observé

Digitized by Google

bon nombre de cas semblables. Il existe, en effet, des cas où, comme l'a dit M. Despagnet, l'atrophie devient complète et la cécité absolue. Toutefois, en général, l'atrophie reste incomplète et stationnaire.

Enfin, M. Coppez a observé des cas où, des gens atteints de névrite optique héréditaire ont donné naissance à des enfants atteints de rétinite pigmentaire congénitale.

M. Darier ne pense pas qu'il faille rester les bras croisés, et que toute thérapeutique soit inefficace. Les injections sous-conjonctivales de sublimé lui semblent indiquées.

M. Despagnet remercie M. Coppez des cas intéressants qu'il vient de rapporter. Il n'a pas prétendu que toute thérapeutique soit inactive, tout au contraire, puisqu'il a constaté dans ses observations que les cas soignés avaient conservé une vision de 1/30, tandis que ceux qui n'avaient suivi aucun traitement n'avaient qu'une acuité de 1/70e.

M. Kalt. **Deux cas de mort après l'énucléation dans la panophtalmie.** — La question du mode d'intervention dans la panophtalmie reste toujours en suspens. L'énucléation paraît logique; elle supprime d'un coup le foyer infectieux, mais elle est loin d'être toujours inoffensive. Jusqu'à l'année dernière, je ne connaissais de cas de mort que par la lecture de rares observations, quand, coup sur coup, j'ai vu mourir deux de mes opérés aux Quinze-Vingts.

Voici ma première observation : un campagnard, âgé de 59 ans, se présente à ma consultation le 20 juillet. Je constate un ulcère infectieux de la cornée droite, avec perforation, prolapsus de l'iris et du corps vitré, chémosis modéré. L'ulcère remonte à trois mois, la perforation à une quinzaine de jours. Vives souffrances de cet œil empêchant le sommeil. Le malade paraît abattu. Enucléation le jour même. L'opération est facile, la capsule de Tenon n'étant pas très enflammée. Lavage au sublimé; iodoforme.

Vingt-quatre heures après : frisson. T. 39°5. Plaie absolument normale, en voie de réunion. Les 22 et 23 juillet, fièvre, céphalalgie violente, délire. Mort le 24 juillet.

A l'autopsie, aucune complication orbitaire; le chiasma, les gaines du nerf optique, la base du crâne, les sinus sont intacts. A la convexité des hémisphères, large exsudat purulent sous-arachnoïdien au niveau des circonvolutions frontales des deux côtés, substances grise et blanche du cerveau simplement hyperémiées.

L'aspect de l'exsudat est bien celui d'une méningite au quatrième jour.

Digitized by Google

Rien dans le foie, la rate, les poumons, les plèvres, les articulations.

L'examen microscopique du pus de la méningite, pratiqué par M. Dubief, donne une culture pure de pneumocoques.

L'examen de l'œil permet de constater une hyalite et une choroïdite purulentes à microbes ronds de la suppuration. Il n'y a pas de pneumocoques.

Il semble logique d'admettre que le malade était infecté et que c'est le traumatisme opératoire qui a fait éclater, par un mécanisme inconnu, la méningite. Peut-être même les pressions exercées sur le globe pendant l'énucléation ont-elles exprimé dans le torrent veineux les amas de leucocytes dont les veines et les capillaires choroïdiens sont bourrés, et ces leucocytes ont-ils charrié des microbes qui sont allés coloniser dans les méninges.

Mon deuxième malade était un petit garçon de six ans, présentant une plaie pénétrante de la région ciliaire. L'œil devient peu à peu phtisique, mais reste douloureux. Je l'énuclée deux mois après l'accident avec toutes les précautions antiseptiques. L'enfant sort guéri huit jours après l'opération et rentre dans sa famille; il y était depuis deux jours, quand, après avoir montré de l'agitation, il est pris de vomissements bilieux et meurt le troisième jour. Ici encore, aucune complication du côté de l'orbite.

Comme il y avait eu des cas de scarlatine dans la maison, on pourrait croire à une méningite scarlatineuse suraiguë; mais il est infiniment plus vraisemblable d'admettre que cet enfant a été infecté par son œil, dans lequel j'ai trouvé une choroïdite purulente chronique et de très nombreux microbes de la suppuration. Cet œil était resté six semaines en place.

La conclusion à tirer de ces faits est que l'énucléation est loin d'être, dans la panophtalmie, l'opération radicale et inoffensive que l'on pourrait croire.

M. Darier (Paris). **De certaines formes de choroïdite et de leur traitement par les injections sous-conjonctivales de sublimé.** — Certaines lésions syphilitiques se localisent dans les membranes profondes de l'œil. Ce sont des chorio-rétinites, apparaissant tardivement, soit sous forme de petites taches blanchâtres localisées dans la région maculaire, soit sous l'aspect de vastes plaques envahissant presque tout le fond de l'œil.

Rebelles à l'action des mercuriaux *intus et extra*, elles ne se laissent modifier que par les injections sous-conjonctivales de sublimé.

M. Coppez. — Je dois dire que ce traitement par les injections sous-conjonctivales de sublimé m'a rendu de grands services et

Digitized by Google

qu'on peut en attendre beaucoup. Dans un cas d'ophtalmie sympathique ancienne avec V = 0, il a relevé la vision très rapidement, et actuellement le malade peut lire. Peut-être y a-t-il dans le mode d'effet de ces injections autre chose qu'une action antiseptique ou spécifique, l'action de présence irritante exercée par le liquide injecté joue-t-elle un rôle.

M. Chibret. — Je m'associe entièrement à ces remarques, et il faut reconnaître que les injections mercurielles sous-conjonctivales agissent plus énergiquement que tous les autres moyens actuellement connus. J'emploie l'injection sous-conjonctivale de cyanure de mercure, associée à des injections générales du même médicament.

M. Abadie. — Il est, dans la communication de M. Darier, un point que je désire mettre encore plus en relief qu'il ne l'a fait. C'est que les injections sous-conjonctivales de sublimé constituent dans certains cas, un moyen de traitement plus puissant que les autres, et que, grâce à lui, nous pouvons guérir des malades qui sans cela seraient devenus aveugles. Vous comprenez dès lors l'importance de cette nouvelle ressource thérapeutique, d'autant plus que les affections qu'elle nous permet de combattre : chorio-rétinites maculaires ou disséminées, atrophies des nerfs optiques d'origine intra-oculaire, etc., sont extrêmement fréquentes.

Nous possédions bien, jadis, les frictions mercurielles, les injections de peptonate d'hydrargyre, mais ces médications nous laissent souvent en défaut, tandis que, dans ces cas, on voit souvent réussir les injections sous-conjonctivales.

M. Pfluger. — Je crois, en effet, que ces injections constituent un très grand progrès thérapeutique, et même pourront servir à élucider la question si obscure de l'étiologie des affections choroïdiennes, et à faire reconnaître celles qui sont syphilitiques d'avec celles qui ne le sont pas. Avec le trichloride d'iode, j'ai eu des succès de même ordre que M. Darier avec le sublimé.

M. Despagnet. — J'avoue que je ne comprends guère l'action, sur une choroïdite maculaire, d'une goutte d'une solution de sublimé à 1/1000, même répétée.

M. Vignes. — J'ai fait quelques-unes de ces injections, et après des succès immédiats apparents, j'ai pu constater que la vision était demeurée aussi défectueuse après qu'avant le traitement.

M. Darier. — 1/20 de milligramme de sublimé injecté dans la conjonctive pénètre, d'après Secondi, en moins de douze heures dans la chambre antérieure. Si l'on calcule combien il entrera de mercure dans l'œil après deux ou trois jours de frictions mercurielles ou d'injections hypodermiques, on reconnaîtra que l'avantage sera pour la seule injection sous-conjonctivale.

Digitized by Google

La révulsion n'est pour rien dans l'effet thérapeutique obtenu, puisque quand, par suite de non absorption immédiate de sublimé, il se produit une action irritante, l'effet thérapeutique est souvent nul ou lent à se déclarer; ce n'est que quand l'absorption se fait rapidement que l'action antiseptique du sublimé se manifeste, car ce n'est pas seulement comme anti-syphilitique que le sublimé agit ici, c'est comme antiseptique et peut-être encore autrement.

La séance est levée, et la session de 1892 est close.

Dr Ch. Sauvineau.

SOCIÉTÉ D'OPHTALMOLOGIE DE PARIS

Séance du 7 juin 1892

Présidence de M. Parent

M. Vignes, secrétaire annuel, donne lecture du procès-verbal de la précédente séance. — Adopté.

M. Despagnet, secrétaire général, dépouille la correspondance comprenant une lettre de M. Galezowski qui remercie la Société d'avoir bien voulu lui accorder l'honorariat; une lettre de remerciements de M. Kœnig, nommé membre titulaire.

Il donne également lecture d'une lettre de M. Lopez, de la Havane, correspondant étranger de la Société.

M. Lopez. **Pansement oculaire.** — Dans le compte rendu de la séance du 2 février dernier, j'ai lu une communication du Dr Vacher sur les pansements oculaires inamovibles. J'emploie depuis 1888 un mode d'occlusion des yeux, après les opérations, un peu semblable à celui de Vacher, et sur lequel j'avais fait une communication à cette époque à l'Académie de médecine de la Havane.

Il est composé d'une rondelle de coton salicylé ou boriqué qui, par sa forme, doit remplir le creux orbitaire. Il est appliqué directement sur les paupières fermées et est maintenu en place au moyen de trois bandelettes de l'emplâtre de Scabury et Johnson, d'un pouce de largeur, et que l'on fixe l'une du dos du nez à la fosse temporale, et les deux autres du front à la joue, disposées en X.

On doit en appliquer une identique sur l'autre œil, de façon à obliger les malades à tenir leurs yeux fermés pendant trois ou quatre jours.

Digitized by Google

Ce pansement doit être occlusif et nullement compressif, car pour l'œil il n'y a de meilleure compression que celle qu'exercent sur lui tout naturellement les paupières.

Notre pansement est vraiment inamovible. Les mouvements de la tête ne peuvent le déplacer. Il ne comprime ni ne chauffe le front et l'oreille comme celui pratiqué avec deux ou trois tours à la tête. Il est beaucoup plus facile à mettre en place, et il a le très grand avantage de ne jamais subir de dérangements. Il ne comprime pas l'œil, et, par cela même, il ne porte pas la moindre atteinte dans sa configuration.

La couche de coton maintient l'œil dans une douce chaleur et le protège suffisamment, ce qui donne de la confiance aux opérés.

Mais cette espèce de bandeau n'est pas une nouveauté, puisque beaucoup d'oculistes en emploient de semblables. Outre ceux dont on a parlé à la Société, j'ai vu l'année dernière en usage à la clinique de Knapp à New-York un pansement qui est presque identique à celui dont je viens de parler.

L'ordre du jour appelle la discussion du rapport de M. Belliard sur la myopie scolaire. M. Belliard étant absent, le président demande à la Société de vouloir bien renvoyer à la prochaine séance cette discussion pour permettre au rapporteur de venir en personne soutenir ses conclusions.

La proposition est adoptée.

M. Valude donne lecture de son rapport sur le travail adressé par M. Fage, d'Amiens, ayant pour titre : **Epithélioma de l'angle interne des paupières.** — M. le Dr Fage, médecin en chef de l'hôpital Saint-Victor d'Amiens, nous a adressé un travail clinique très complet sur la question particulière de l'épithélioma de l'angle interne des paupières.

On sait que les cancroïdes de cette région revêtent souvent des caractères propres de rapidité d'extension qui les font distinguer de ceux qui naissent sur d'autres parties des paupières; d'autres fois ces tumeurs affectent une allure plus particulière encore, envahissent les cavités lacrymales ou nasales suivant une forme qui a été décrite dans la thèse de mon élève, le Dr Faussillon, et sur laquelle j'ai fait moi-même une communication à la Société française d'ophtalmologie en 1871.

M. le Dr Fage étudie cliniquement ces diverses variétés.

L'observation qui sert de point de départ à son travail est celle d'une femme présentant un épithélioma de l'angle interne de l'œil gauche étendu sur toute la région du sac lacrymal et à la racine du nez. Après ablation au bistouri, la plaie cruentée fut im-

Digitized by Google

médiatement recouverte par un lambeau pris au front et rabattue par tension. L'opération fut suivie d'une réussite immédiate complète, mais la récidive apparaissait déjà deux mois après.

A ce propos, M. Fage rappelle les diverses variétés cliniques d'épithéliomas qui peuvent se rencontrer aux paupières : ceux qui débutent par une plaque indurée, ou par une production verruqueuse, ceux qui affectent la forme papillaire, caractérisée par des végétations rougeâtres suintantes.

D'après Fage, les épithéliomas de l'angle interne de l'œil offrent histologiquement la structure de l'épithélioma pavimenteux lobulé, ou plus rarement celle de l'épithélioma tubulé ou cylindrome.

Suivant leur marche, ces cancroïdes offrent de grandes différences, les uns restant presque indéfiniment à l'état de verrues sèches (épithélioma sébacé atrophique), d'autres gagnant rapidement en surface (é. rongeant ou phagédénique), d'autres enfin poussant en profondeur dans les voies lacrymales ou nasales ou dans l'orbite (é. térébrant).

Tous les détails cliniques sont parfaitement indiqués, mais nous aurions voulu trouver ces variétés d'épithéliomas plus nettement catégorisées. Ainsi, ce qu'il y a de particulier dans cette forme térébrante que nous avons décrite, c'est que les tumeurs qui offrent cette allure semblent devoir appartenir à la variété histologique connue sous le nom de cylindrome. Les deux observations que nous avons rapportées étaient des épithéliomas tubulés, et dans la littérature les autres observations de ce genre ne font pas mention que l'examen histologique ait été fait. Cette nature histologique expliquerait la tendance qu'ont les tumeurs à croître vers les fosses nasales où elles trouvent un revêtement épithélial cylindrique favorable à leur développement. Il est même à penser que le point de départ de ces épithéliomas tubulés a été l'orifice d'entrée des canalicules lacrymaux.

Selon nous, à l'angle interne des paupières, on trouve trois variétés histologiques et cliniques d'épithéliomas :

Les tumeurs rongeant en surface qui offrent le type de l'épithélioma pavimenteux; elles prennent leur naissance dans les glandes sudoripares de la peau. C'est la forme qu'a décrite Verneuil sous le nom d'adénome sudoripare.

L'épithélioma sébacé atrophique, également pavimenteux et qui provient plutôt des glandes sébacées.

Enfin, l'épithélioma térébrant tendant à croître du côté des cavités muqueuses du nez et qui est un cylindrome. Son point de départ est probablement l'entrée des canalicules lacrymaux.

A chacune de ces formes correspond une ligne de conduite chi-

Digitized by Google

rurgicale qui a été bien exposée par M. Fage; c'est surtout de l'excision sanglante qu'il s'agit avec des modifications suivant que la tumeur doit être poursuivie en surface ou dans la profondeur.

M. Fage repousse absolument les caustiques chimiques. Je me rallie absolument à lui en ce qui concerne les formes envahissantes, mais je dois faire des réserves au sujet de la variété sèche atrophique. Lorsqu'il s'agit d'une verrue limitée, immobile, de ce qu'on désignait jadis sous le nom de *noli me tangere*, on se trouve très bien des caustiques à la condition qu'ils soient d'énergie suffisante. L'acide chromique *déliquescent* remplit, à peu près seul, ce but.

De même, pour poursuivre les récidives au début, on peut, au lieu de saisir de suite le bistouri, toucher le bourgeon charnu avec un peu de pâte arsenicale.

Et à propos de ces récidives M. Fage a bien indiqué qu'il était prudent, pour les mieux surveiller, d'éviter la restauration autoplastique immédiate (son observation est du reste un exemple de l'inconvénient de cette restauration précipitée), mais il ne se prononce pas, à mon sens, assez nettement sur ce point.

Après l'ablation d'un cancroïde palpébral, la restauration secondaire est d'absolue nécessité, comme offrant plus de sécurité et devant être moins considérable dans ses dégâts que la restauration primitive.

Le mémoire de M. Fage est un travail clinique sérieux et qui, joint aux autres travaux de cet auteur, doit le classer dans un très bon rang parmi les candidats au titre de correspondant national de notre société.

M. Gorecki. — Au point de vue clinique, il est essentiel de distinguer; 1° les épithéliomas débutant par la muqueuse; 2° ceux qui ont commencé par la peau. — Les premiers sont malins et récidivent facilement, les autres se laissent traiter par le bistouri, les caustiques et même de simples modificateurs, tels que le chlorate de potasse et l'iodoforme.

Les épithéliomas d'origine muqueuse sont de véritales tumeurs malignes; ceux de la peau (le plus souvent il s'agit d'adénomes sudoripares) sont presque de simples affections cutanées qui abandonnés à eux-mêmes ont une durée très longue et cèdent relativement avec facilité à la thérapeutique. Le terme d'épithélioma n'est donc pas suffisant pour caractériser ces tumeurs, j'en dirais presque autant de l'analyse histologique; il faut avant tout considérer la marche clinique.

M. Gillet de Grandmont. — Ce n'est pas dans la restauration immédiate que réside le danger des récidives des tumeurs; mais dans l'ablation incomplète des néoplasmes. D'un autre côté la

Digitized by Google

restauration immédiate expose à moins de délabrements; elle permet d'apprécier plus exactement l'étendue des pertes de substance et des lambeaux cutanés à détacher pour les combler. Il est donc à mon avis, pour les deux raisons ci-dessus, toujours préférable de procéder à la restauration primitive. La récidive d'ailleurs a généralement lieu dans les points de suture, comme si les fils en s'imprégnant du suc cancéreux avaient produit une greffe dans les tissus sains. Rien n'est donc plus facile que de surveiller la récidive et d'enlever les petits nodules épithéliaux dès qu'ils apparaissent. Je suis donc partisan des larges ablations et des restaurations immédiates.

M. Vignes. — Je trouve un peu trop absolue l'opinion soutenue par MM. Valude et Chevallereau.

Il existe un très grand nombre de cas de cancroïdes des paupières et des angles où il est avantageux de procéder par autoplastie immédiate. Tels sont ceux qui nécessitent un grand délabrement pour être enlevés en leur totalité. Mais comme le dit M. Gillet de Grandmont, il importe de se tenir toujours dans les tissus sains et de tailler loin du néoplasme. La restauration primitive donne des résultats si brillants au point de vue esthétique que je trouve qu'il y a bien quelque humanité à ne pas laisser nos opérés mutilés et souvent défigurés.

On argue de la facilité de surveiller les récidives, mais celles-ci tiennent essentiellement à la variété du néoplasme et à l'ancienneté de son origine.

Un malade opéré à ma clinique il y a quatre mois, par autoplastie primitive, n'a présenté aucune récidive jusqu'à présent.

En ce qui concerne la reproduction du néoplasme à l'entour des fils à sutures, il ne faut pas perdre de vue que ceux-ci sont des agents irritants pour les tissus et nous savons que chez les individus prédisposés au cancer toute irritation peut être une cause déterminante d'éclosion cancéreuse.

M. Gillet de Grandmont. — Contrairement à M. Chevallereau, je suis d'avis que la restauration secondaire amène des délabrements plus grands que la primitive; et cela se comprend puisqu'en opérant tardivement on ne peut plus utiliser les incisions nécessitées pour l'ablation. Quant à la sécurité plus grande contre les récidives que donnerait la plaie laissée béante, je la trouve illusoire : le chirurgien doit, je le répète, ne baser sa confiance que dans des ablations aussi larges que possible.

Je reviens sur la question de récidive qui a lieu le plus souvent dans les points de suture; c'est là un fait bien connu dans la chirurgie générale, et il n'est pas d'opérateur qui n'ait eu maintes fois à constater que la ligne cicatricielle était absolument

Digitized by Google

saine alors que des nodules de cancer réapparaissaient dans les points de suture. Je crois pouvoir expliquer le mécanisme de ces inoculations par des greffes involontaires opérées par le fil des sutures.

M. Meyer. — Nous sommes tous d'accord qu'après l'extirpation d'épithéliomas des paupières, suivant le siège et l'étendue de la plaie, il est tantôt permis d'abandonner celle-ci au bourgeonnement, tantôt il est formellement indiqué de pratiquer la blépharoplastie immédiate pour éviter l'ectropion et ses suites. Dans ces derniers cas, j'ai pour habitude d'employer la greffe de lambeaux cutanés non pédiculés, pris au bras, et je me rappelle d'avoir présenté, il y a une dizaine d'années, un certain nombre de ces opérés à la Société de chirurgie où M. Ch. Monod a fait un rapport très étudié sur cette question. Mes opérés ont été suivis aussi longtemps que possible et j'ai acquis la conviction que dans les cas bien choisis, pourvu qu'on fasse l'extirpation du néoplasme au delà de la région envahie, la greffe immédiate donne d'excellents résultats durables. Puisqu'elle réussit si bien dans les cas où la blépharoplastie s'impose, je ne vois pas pourquoi on ne doit pas en généraliser l'emploi, sauf pour les cas où l'envahissement profond de la muqueuse et l'impossibilité d'enlever avec certitude tout le tissu malade font prévoir des récidives probables.

Puisqu'il est question d'épithélioma, vous me permettrez peut-être de mentionner un cas que j'observe depuis plus de trois ans chez un octogénaire dont la paupière inférieure droite était alors envahie profondément et sur plus de la moitié de son étendue. Je l'ai soigné par des injections tantôt de sublimé et tantôt de pyoctanine avec un résultat bien surprenant. Ces injections sont pratiquées tout autour et dans la base de l'épithélioma et amènent au bout de quelque temps une parfaite cicatrisation. Après quelque temps la marche destructive reprend et ne s'arrête qu'après une nouvelle série d'injections qui amènent la cicatrisation. Depuis le début du traitement, c'est-à-dire depuis trois ans, j'ai assisté au moins six ou huit fois à la succession de ces phénomènes. Dans un autre cas d'épithélioma sur le dos et le côté du nez, ce même traitement a complètement échoué, peut-être à cause de l'absence d'une quantité suffisante de issu cellulaire sous-cutané.

M. Despagnet. — Dans l'épithélioma de l'angle interne, je suis absolument partisan de la restauration secondaire, instruit par l'expérience que la nature répare en grande partie les dégâts nécessités par l'extirpation de l'épithélioma, de sorte que la blépharoplastie est bien moins importante tardive que faite sitôt l'épithélioma enlevé. Autrefois je faisais aussi la restauration primitive; elle est toujours très laborieuse et demande des lambeaux

Digitized by Google

considérables à cause de la perte de substance à combler. Éclairé par les travaux de M. Valude j'ai voulu plus tard temporiser et n'ai eu qu'à m'en féliciter. J'ai encore présente à la mémoire l'histoire d'un de mes derniers opérés que, précisément, je demandai à M. Valude de venir voir. Il avait une plaie énorme intéressant la paupière et l'aile du nez. Tout se combla et se cicatrisa si bien que le malade ne voulut jamais entendre parler plus tard d'une seconde intervention, et de fait elle nous parut également inutile.

M. Jocqs. — Quand on a enlevé un épithélioma des environs de l'œil, il faut établir une distinction pour la conduite à tenir vis-à-vis de la plaie, suivant sa situation. — Parmi nos collègues, les uns parlent d'épithéliomas des angles, d'épithéliomas des paupières elle-mêmes. Les premiers ont laissé la plaie se combler aux dépens de l'élasticité des tissus voisins; les autres l'ont comblée par un lambeau cutané. Ces opérateurs ont je crois, sagement agi chacun à sa manière, car il n'y a pas lieu d'établir ici une règle générale. Nous savons, en effet, combien sont complaisants, et avec quelle facilité se prêtent à une cicatrisation favorable les tissus des angles. Mais il ne saurait en être de même des paupières elles-mêmes qui n'ont pas l'habitude de se refaire seules quand elles ont été détruites en partie ou en totalité.

M. Valude. — Personne n'a pu dire que la réparation primitive offrait, plus que la secondaire, des dangers pour la récidive; la chose est évidente; mais ce qui est vrai, c'est que la présence du lambeau sur la plaie masque ces récidives lorsqu'elles se produisent. M. Chevallereau, qui est aujourd'hui partisan de la restauration secondaire et qui pratiquait autrefois la réparation immédiate, nous présentait un jour à la clinique des Quinze-Vingts une malade opérée et dont la plaie avait été recouverte primitivement d'un lambeau autoplastique. Il existait chez cette malade, profondément sous le lambeau, une induration suspecte et dont nous n'avons pu approfondir la nature. Si le lambeau n'eût pas été là cette récidive, si récidive il y avait, eût pu être nettement reconnue et traitée.

Il faut donc, et d'abord, enlever largement le mal, là-dessus il n'y a point de doute; puis, l'extirpation faite, la question est de savoir s'il faut fermer ou non la perte de substance. Je crois que non, d'abord parce que les récidives, s'il en survient, apparaissent dès leur naissance et peuvent être détruites aisément alors par des caustiques chimiques, puis parce que, si on laisse aller les choses, la nature aidant, la réparation secondaire (il s'agit de l'angle interne des paupières seulement) occasionnera un bien moins grand délabrement que les réparations primitives. J'ai opéré, il y a quelques mois, une femme à qui j'ai enlevé, à l'angle interne, une tumeur

Digitized by Google

qui avait envahi le tiers interne des paupières, l'aile du nez et un peu la joue; le tout d'une grandeur supérieure à celle d'une pièce de 5 francs. La plaie a guéri d'elle-même, et aujourd'hui, sans réparation secondaire d'aucune sorte, la difformité est à peine sensible, pas plus grande assurément que si l'on eût fait l'autoplastie primitive.

M. Jocqs. **Un cas d'hémianopsie temporale monolatérale.** — Le 30 avril dernier, s'est présentée à ma clinique une dame veuve R..., âgée de 32 ans, se plaignant de troubles de la vision dont elle ne se rendait pas bien compte, mais dont la description cependant m'amena à examiner immédiatement son champ visuel qui, en effet, se trouvait altéré. Voici ce que je trouvais pour l'œil gauche : dans le méridien externe, le curseur blanc du périmètre n'était pas vu avant le cinquantième degré. A partir de là, jusqu'au point de fixation, le carré blanc était vu, mais dans un nuage. Rien de particulier pour les autres méridiens et rien non plus du côté de l'œil droit.

Ainsi donc, j'avais affaire à une hémianopsie temporale relative de l'œil gauche.

Il est vrai que cette hémianopsie monolatérale n'était pas complète; mais le trouble visuel étant bien nettement de forme hémianopsique, j'étais en droit de penser, sinon d'espérer, qu'elle se compléterait sous mes yeux pour cet œil, et gagnerait probablement l'autre tôt ou tard.

Ce qui augmentait encore l'intérêt de cette observation, c'était l'apparition simultanée d'autres phénomènes pathologiques qui, par cela même, pouvaient être soupçonnés d'être en relation directe avec le trouble visuel.

En effet, au cours de mon examen, je remarquai de nombreux ganglions cervicaux, tant dans la région carotidienne, que dans la région occipitale; et la malade me dit que ces ganglions de date toute récente avaient apparu en même temps que son trouble visuel. Elle ajouta que, depuis la veille, il s'en était montré un dans le creux de l'aisselle.

Voilà, sans doute, une observation qui promettait de devenir intéressante; malheureusement, je n'ai pas revu ma malade, ce qui ne m'a même pas permis d'en faire un examen complet. Il est probable que la suite de l'observation pourra être recueillie par un de nos confrères de Paris; mais il serait à désirer qu'elle fût tombée entre les mains d'un de nos collègues de cette société, car, si j'ai tenu à publier ce cas malgré qu'il soit incomplet, c'est uniquement pour que le commencement de mon observation puisse servir à celui qui pourra la suivre, et aussi parce que moi-même,

Digitized by Google

ayant assisté au début, je ne serais pas fâché d'en connaître la fin.

M. Kœnig. — Le fait que cite M. Jocqs ne manquerait pas d'intérêt s'il s'agissait en réalité d'une hémianopsie temporale unilatérale. Mais l'observation est trop récente, et les éléments qui la constituent n'ont pas pu être complétés. Tout indique qu'on a plutôt affaire à un rétrécissement latéral du champ visuel qu'à une hémianopsie véritable. L'acuité visuelle, l'état du fond de l'œil ne sont pas mentionnés. Il eût été utile de les connaître, car l'hémianopsie temporale constitue une affection typique se traduisant par des symptômes qui lui sont propres.

Pour ces motifs, je crois que M. Jocqs aurait dû intituler autrement son observation, d'autant plus, comme il le fait remarquer, que la maladie pouvait subir une évolution. Certains auteurs, en effet, refusent d'admettre les hémianopsies monoculaires. Pour eux ce sont exclusivement des névrites. Nieden avait autrefois publié un cas dans lequel une lésion circonscrite d'un lobe occipital avait produit une hémianopsie monolatérale, mais plus tard celle-ci devint homonyme. Le même fait a été signalé par Schultz. Chez une femme de 49 ans, il trouva une hémianopsie temporale de l'œil gauche; plus tard survint une hémianopsie nasale de l'œil droit.

En somme il n'existe pas dans la science un fait avéré d'hémianopsie temporale monolatérale. Tous les cas publiés jusqu'ici se sont transformés à une échéance plus ou moins prochaine en hémianopsie homonyme d'origine centrale ou périphérique.

Election d'un membre correspondant national. 17 votants. Obtiennent : M. Bourgeois (de Reims), 16 voix; M. F. Suarez de Mendoza, 1 voix.

M. Bourgeois est proclamé membre correspondant national.

Election d'un second membre correspondant national. 17 votants. Obtiennent : M. Ferdinand Suarez de Mendoza (d'Angers), 12 voix; M. Fage (d'Amiens), 1 voix. Il y a 2 non et 2 bulletins blancs.

M. Ferdinand Suarez de Mendoza (d'Angers) est élu.

La séance est levée.

Digitized by Google

BIBLIOGRAPHIE

ET REVUE DES JOURNAUX

De la phthyriase des paupières, par le Dr Louis Jullien. — Du travail de M. Jullien sur la phthyriase palpébrale, il ressort que :

Ce parasite observé sur les paupières n'est ni le *pediculus capitis*, ni le poux aviaire, mais bien le *phthyrius pubis* ou *morpion*.

Signalé dès la plus grande antiquité, les observations en sont néanmoins rares.

Ils communiquent à la paupière un aspect qui est dû à la fois à la coloration du morpion, à celle de leurs œufs et de leurs excréments.

Ils créent une blépharite locale.

Les lésions oculaires proprement dites sont l'exception (Hardy, Laurence).

Comme symptômes fonctionnels il n'y a rien de fixe. Il y aurait prurit incommode (Diday), très vif (Despagnet), léger (Corlieu), insignifiant (Cordier), nul (cas de Jullien).

Comme traitement on a employé d'une façon générale les préparations mercurielles et la section des cils.

Pour M. Jullien tout se résume en ces deux points :

1° Enlever à la pince et à la loupe tous les parasites et leurs œufs.

2° Empêcher l'infection secondaire en débarrassant les autres parties du corps envahies par le parasite.

Ch. Capdepont.

Du traitement de la syphilis par les injections de succinimide mercurique, par le Dr Louis Jullien. — Dans ce mémoire M. le Dr Jullien préconise beaucoup les injections de succinimide mercurique. Ces injections ne doivent pas contenir plus de 2 milligrammes du principe actif.

Elles sont faites quotidiennement.

Leurs avantages sont :

1° De ne pas être douloureuses (si le sel est bien préparé et si les précautions ordinaires ont bien assuré l'asepsie).

2° De pouvoir être suspendues à la moindre alerte.

3° Cliniquement leurs résultats ont été excellents.

4° Elle n'ont jamais causé d'accidents mercuriels.

5° Leur action est plus active que celle des pilules de protoiodure.

6° Elles ne fatiguent pas l'estomac.

Digitized by Google

Toutefois M. Jullien ne les emploie que lorsque, pour une raison ou pour une autre, il ne croit pas devoir employer les injections de sels insolubles qui pour lui constituent la méthode de choix. CH. CAPDEPONT.

Traitement des atrophies optiques par le lactate de zinc, par M. BOÉ. — M. PANAS lit à l'Académie de médecine un rapport sur une observation de M. Boé relative à ce sujet. Il a vu le malade et pense qu'il s'agit d'un tabès à forme fruste. Il y a donc lieu de se demander quelle est la part qui revient au lactate de zinc et celle qui dépend de la marche du tabès.

En résumé, sans rien affirmer sur l'action curative du lactate de zinc, M. Panas pense qu'il s'agit là d'un agent inoffensif et que, comme tel, il mérite d'être essayé dans le traitement des amblyopies d'origine nerveuse, alors surtout que les lésions ophtalmoscopiques font encore défaut. (*Union médicale*, juillet 1892.)

Dr GALEZOWSKI.

Sur l'artérite syphilitique, par M. LAVERAN. — L'auteur présente à la Société des hôpitaux l'observation d'un homme de 34 ans qui fut pris brusquement de symptômes apoplectiformes auxquels succédèrent une hémiplégie droite et une aphasie très incomplètes. Ce malade entra au Val-de-Grâce le 2 juin. En l'examinant, M. Laveran découvrit des plaques muqueuses; la syphilis remontait à 1882. Malgré un traitement énergique, l'hémiplégie et l'aphasie s'aggravèrent et se complétèrent; il n'y avait pas d'agraphie. Enfin le malade tomba dans le coma et mourut dix jours après le début des accidents cérébraux.

A l'autopsie, pas de lésions du crâne ni des méninges, rien de visible à l'œil nu ni au microscope, du côté des circonvolutions motrices gauches et de la circonvolution de Broca; mais sur le tronc basilaire et sur la sylvienne gauche, on constate les lésions de l'artérite syphilitique, l'artérite nodulaire, avec thrombose partielle; pas d'obstruction complète.

Les lésions du tronc basilaire expliquent la rapidité de la mort; les lésions de la sylvienne gauche expliquent l'hémiplégie droite et l'aphasie. Au niveau des zones motrices gauches et de la circonvolution de Broca, il n'y avait point de ramollissement, parce que la sylvienne n'était pas complètement obstruée; l'hémiplégie et l'aphasie étaient donc dues à de l'ischémie.

La rapidité des accidents a été trop grande pour permettre au traitement spécifique d'agir; l'artérite syphilitique doit donc, autant que possible, être prévenue et traitée énergiquement dès qu'on l'aura diagnostiquée.

Digitized by Google

Selon Huchard, l'artérite syphilitique peut guérir quand elle est traitée de bonne heure, ainsi que le prouve une observation d'artérite temporale due à Leudet. Le cas de M. Laveran démontre une fois de plus que l'artérite syphilitique n'évolue pas toujours d'une façon chronique; mais qu'elle revêt parfois une forme aiguë. (*Société médicale des hôpitaux*, juillet 1892.)

Dr GALEZOWSKI.

Notes sur l'ophtalmoplégie, par COLLINS et WILDE. — Nous avons rassemblé tous les cas d'ophtalmoplégie qui se trouvent décrits dans les journaux médicaux anglais et nous les avons comparés au point de vue de leur pathologie, des résultats du traitement, etc. Le nombre total des cas est de 120, dont 73 hommes, 39 femmes et 8 dont le sexe n'est pas indiqué. Dans 40 cas, soit 33 p. 100, il existait des antécédents syphilitiques. Un œil seulement a été atteint dans 61 cas, les deux dans 48. Dans 65 des 120 cas, on a constaté, outre l'ophtalmoplégie externe, une paralysie plus ou moins complète des muscles internes de l'œil. Quand l'ophtalmoplégie externe est accompagnée d'une paralysie isolée du muscle ciliaire ou de l'iris, c'est presque toujours l'iris qui est atteint. Sur 116 cas d'ophtalmoplégie externe, on a noté 47 fois la paralysie isolée du moteur oculaire commun, 42 fois la paralysie des 3e, 4e et 6e paires, 11 fois de la 6e seulement, 8 fois des 3e et 4e, 4 fois des 3e et 6e, 4 fois des 4e et 6e et 2 fois de la 4e seulement. Sur 92 cas, 53 ont été améliorés considérablement et 26 ont guéri.

L'ophtalmoplégie est beaucoup plus grave chez l'enfant que chez l'adulte.

Pénétration de deux cils dans la chambre antérieure par une plaie de la sclérotique, par ARGYLL ROBERTSON (d'Edimbourg). — La pénétration d'un cil dans la chambre antérieure par une plaie cornéenne n'est pas rare; mais dans le cas que j'ai observé, la cornée était absolument intacte. Le malade, un homme de 30 ans, est entré à l'hôpital ophtalmologique d'Edimbourg pour une plaie de l'œil gauche; par suite d'un faux mouvement, cet homme s'était blessé lui-même avec un couteau dont la pointe avait pénétré dans la sclérotique, du côté nasal de la cornée; la plaie était verticale, longue de 9 millimètres et éloignée de 3 millimètres du point le plus rapproché de la cornée. Dans la plaie se trouvait un cil qu'on enleva de suite. Dans la chambre antérieure, on remarqua deux sortes de filaments dont la nature ne paraissait pas très évidente; l'iris était intact et il n'y avait aucune trace de sang dans la chambre antérieure. Le blessé percevait la lumière avec l'œil droit, mais ne distinguait pas les objets. Le cristallin

Digitized by Google

était intact et dans sa position normale. On appliqua un pansement antiseptique et, pendant trois jours, tout alla bien; mais, le quatrième jour on nota des douleurs et d'autres signes d'inflammation. On fit alors une incision dans la cornée et on retira les deux cils qui se trouvaient dans la chambre antérieure; à partir de ce moment, on constata une amélioration graduelle de l'état de l'œil.

Il est difficile de comprendre qu'un couteau comme celui du blessé ait pu pénétrer dans la chambre antérieure, à travers la sclérotique, sans léser l'iris, le corps ciliaire ou le cristallin; il faut que la lame ait cheminé obliquement dans la sclérotique et soit entrée dans la chambre antérieure au point de jonction de la cornée et de la sclérotique.

Nouvelle méthode d'avancement des muscles droits de l'œil, par Argyll Robertson. — J'ai employé récemment avec succès un procédé qui donne plus de prise que l'ancien sur le globe de l'œil et qui permet, par conséquent, d'obtenir une correction plus complète. Supposons qu'il s'agisse d'un strabisme divergent et qu'on désire avancer le muscle droit interne :

Le malade étant narcotisé, je mets à nu le tendon du droit interne et je le saisis avec une pince de Prince; je divise le droit externe sous la conjonctive, puis je sectionne le droit interne tout près de la sclérotique. Je prends ensuite un fin fil de soie noire muni d'une aiguille à chaque bout; je passe le fil à travers le tendon du droit interne dont je résèque une portion plus ou moins grande; puis je prends une des aiguilles et je la passe sous la conjonctive en longeant le bord supérieur de la cornée jusqu'à un point situé en haut et en dehors de la cornée; là je perfore la conjonctive avec l'aiguille; je prends alors la seconde aiguille et je la passe de dedans en dehors, sous la conjonctive, comme l'autre, mais en longeant le bord inférieur de la cornée; ce second fil sort près du premier et en liant les deux ensemble on produit une rotation du globe de l'œil de dehors en dedans. En tirant sur le fil, on déplace un peu la conjonctive qui vient recouvrir en partie le bord de la cornée, mais ce déplacement ne paraît pas avoir d'inconvénients.

J'ai employé ce procédé une douzaine de fois et je suis satisfait des résultats obtenus.

M Juler (de Londres). — L'opération me paraît bonne, mais je crois qu'il faut avancer la capsule de Tenon avec le muscle. Je préfère la cocaïne à l'anesthésie générale.

(*Bulletin médical du* 29 *novembre* 1891.)

Digitized by Google

De la blépharite vaccinale. — Un enfant de 10 mois fut vacciné le 8 juin par le Dr Peiper à l'aide de vaccin de génisse. Le succès fut médiocre, en ce sens qu'aux points d'inoculation il ne se produisit que de petites élevures. Mais le 21 juin l'enfant présentait du gonflement et de la rougeur des bords des paupières gauches; sur les deux paupières, au niveau du rebord ciliaire, on voyait trois vésicules grisâtres de 3 à 4 millimètres de diamètre, tout à fait semblables à des pustules vaccinales. Il se forma une croûte, comme d'ordinaire, mais l'évolution de ces boutons de vaccin n'amena pas de cicatrice persistante, ni de chute des cils.

Hirschberg, Berry, Schapringer ont chacun rapporté quelques faits de ce genre, qui tous ont évolué d'une façon heureuse. Schapringer seul a observé la chute des cils. (*Centralbl. für klin med.*, n° 37, 1891.)

L'hémianopsie. — M. Leyden a observé un cas d'hémianopsie dont il a pu faire l'autopsie. On sait que les malades atteints de ce trouble visuel n'ont qu'une moitié de chaque rétine impressionnable par la lumière; ils ne voient que la moitié des objets. La pupille reste mobile, ou bien la réaction pupillaire fait défaut. Le centre des mouvements de cet organe se trouve dans la région des tubercules quadrijumeaux d'où partent des fibres du nerf trijumeau qui s'unissent les unes aux autres, de telle sorte que les deux pupilles réagissent toujours simultanément. Lorsque la lésion occupe le tractus optique entre les tubercules quadrijumeaux et l'œil, l'arc réflexe est interrompu pour la moitié anesthésique de la pupille, mais il persiste pour la moitié restée normale. Si la lésion se trouve placée en arrière des tubercules quadrijumeaux, l'arc réflexe est coupé et il n'y a plus de mouvements pupillaires. Chez la malade de Leyden, il y avait une hémorragie du côté gauche répondant, par conséquent, à la partie droite de la rétine; le réflexe pupillaire existait quand la partie sensible était excisée. En se basant sur ce fait et sur quelques autres symptômes, on admit que la lésion devait se trouver en avant des tubercules quadrijumeaux. Ce fut, en effet, à droite et en avant de ces organes que l'on trouva le foyer apoplectique. (*Union médicale.*)

Affections oculaires blennorrhagiques. — Autrefois on ne connaissait guère, comme accident oculaire de la blennorrhagie, que la conjonctivite purulente. Actuellement, il faut admettre trois formes d'affections oculaires d'origine urétrale : l'ophtalmie blennorrhagique commune (conjonctivite purulente), la conjonctivite bénigne et l'iritis. La seconde de ces maladies, qui était peu connue, a été étudiée avec soin par M. Vanderstraeten.

Digitized by Google

On sait que la conjonctivite purulente (conjonctivite commune) reconnaît pour cause le transport sur la conjonctive d'une certaine quantité de pus provenant de l'urètre. Ce mot de développement ne s'observe pas dans la conjonctivite bénigne. Vanderstraeten pense que cette dernière est le résultat d'une infection générale. Il s'appuie, pour défendre cette opinion, sur la tendance que cette conjonctivite a à envahir d'emblée les deux yeux, et sur ce qu'elle alterne très fréquemment avec l'arthrite et l'iritis blennorrhagiques.

La conjonctivite bénigne présente les symptômes suivants : il y a un léger degré de gonflement des paupières. La conjonctive palpébrale ainsi que celle des culs-de-sac est rouge vif. On constate un léger chémosis séreux. Il y a une légère sécrétion muco-purulente. Il n'existe ni larmoiement, ni blépharospasme. La sensation des corps étrangers, si marquée dans la conjonctivite purulente, est très légère dans la conjonctivite bénigne. En général, la maladie envahit les deux yeux.

La guérison est la règle : elle survient au bout d'une quinzaine de jours. Par suite, on comprend l'inutilité d'une médication énergique. Il suffit de mettre l'organe au repos et de faire des lotions antiseptiques tièdes et souvent répétées.

Dans cette conjonctivite bénigne et dans l'iritis blennorrhagique on n'a pas encore pu rencontrer le microbe de Neisser. On pourrait donc nier la nature blennorrhagique de ces deux maladies. Mais il faut bien savoir combien est difficile la recherche du gonocoque. On peut en outre, à défaut de celui-ci, faire intervenir, à l'exemple de Raynaud, une toxine fabriquée par le gonocoque, auquel elle emprunterait une action pathogène.

(*Revue gén. de clinique et de thérapeutique*, 9 décembre 1891, Huchard.)

Traitement de la conjonctivite granuleuse. — On sait combien est difficile la guérison de la conjonctivite granuleuse et quels déboires attendent le médecin qui a à traiter cette maladie. M. Manolescu a d'abord mis en œuvre les différents procédés recommandés par les auteurs, mais, ayant échoué, il a imaginé de traiter les granulations conjonctivales par le brossage combiné à une antisepsie rigoureuse. Le manuel opératoire est le suivant :

L'opérateur et ses aides mettent d'abord des lunettes protectrices. On pince ensuite la conjonctive près de la cornée et on forme ainsi un repli qui permet de déplier le cul-de-sac conjonctival supérieur. La pince est alors donnée à un aide qui doit la tirer doucement en bas pendant que l'opérateur renverse la paupière supérieure. De cette facon, on étale le cul-de-sac

Digitized by Google

conjonctival, tout en protégeant la cornée avec le repli de la muqueuse.

On commence alors le brossage avec une brosse dont les poils doivent avoir un demi-centimètre de longueur. Ce brossage doit s'exercer sur le cul-de-sac, la conjonctive palpébrale et ses extrémités angulaires, et sur le bord des paupières. Le brossage doit être continué jusqu'à dénudation du derme muqueux. Il sera d'autant plus énergique que la maladie est plus ancienne. Il se produit une hémorragie qu'on arrête en badigeonnant les surfaces brossées avec une solution à 10 p. 100 d'acide phénique dans l'alcool. On fait ensuite un lavage au sublimé à 1 p. 2000 et on met enfin un pansement occlusif avec la vaseline iodoformée à 5 p. 100.

On doit renouveler le pansement tous les jours. Mais au bout de vingt-quatre heures, la plaie est cicatrisée. On laisse alors l'œil libre. Ce traitement ne produit pas d'entropion comme on pourrait le craindre.

On concilie difficilement l'opinion du Dr Manolescu avec celle de Fuchs (de Vienne), qui, après plusieurs essais, déclare que toute destruction directe de la conjonctive n'abrège en rien la durée du traitement. D'autre part, l'hiver dernier, à Paris on a proposé un traitement qui se rapproche de celui décrit par Manolescu. Après avoir endormi le malade, il scarifie profondément la conjonctive, la râcle avec une cuiller tranchante et enfin la brosse énergiquement avec une brosse trempée dans le sublimé. Ce procédé n'a pas trouvé beaucoup d'imitateurs.

D'autres auteurs préfèrent le massage de la conjonctive avec des poudres diverses. Keyser a proposé la pierre ponce, Delagenière le naphtol. Mais ces substances ont le grand inconvénient d'être irritantes. Vignes dit avoir eu de bons résultats avec l'acide borique ; il en est de même de Cosomiris et de Beaumont. Eliasberg recommande vivement le massage avec l'acide borique. Il insiste sur la nécessité de se servir de cette substance réduite en poudre impalpable. Dans la période régressive du trachome, la conjonctive se trouvant en voie de rétraction cicatricielle et la cornée étant couverte d'un pannus ainsi que dans les exacerbations du trachome, la créoline à 1 p. 100 et le sublimé à 1 p. 400, employés à tour de rôle, rendent de grands services.

(*Revue gén. de clinique et de thérapeutique* du 9 décembre 1891, Huchard.)

Exophtalmos pulsatile. — M. Israel présente à la *Société médicale de Berlin* un malade atteint d'exophtalmos pulsatile appartenant à la forme la plus rare de cette affection, celle qui

Digitized by Google

reconnaît pour cause un angiome carverneux rétro-bulbaire. En outre de la protusion de l'œil droit, le malade a un léger ptosis de la paupière supérieure, qui est bleuâtre et sillonnée de veinosités. La pupille est large et réagit à la lumière; mais l'accommodation est imparfaite et il existe de l'hypermétropie. Les pulsations oculaires sont isochrones au pouls carotidien.

A la région temporale on constate une tumeur molle, qui augmente de volume quand on comprime la veine jugulaire, et que l'on sent se prolonger vers la paupière supérieure. Dans cette tumeur, par la palpation, on sent des cordons noueux qui sont soit le résultat de thromboses, soit des névromes plexiformes.

Comme symptômes concomitants, il existe une hémiatrophie de la face, de la diminution de la sensibilité dans le territoire du nerf sous-orbitaire, un arrêt de développement du muscle grand pectoral droit, et divers troubles trophiques de la peau, tels que nœvi pigmentaires, angiomes, molluscum. Le père du malade est épileptique et présente ces altérations cutanées à un degré plus prononcé encore que son fils.

M. Israël a déjà observé un autre cas dans lequel il y avait aussi un exophtalmos pulsatile de même genre avec diverses malformations cutanées. Ces lésions paraissent être congénitales et dépendre d'une commune étiologie. (*Bulletin médic.*, n° 103.)

Dr Galezowski.

Un bacille capsulé de la kérato-malacie (*Centralbl. f. Bakter. und Parasitenk*, octobre 1891). — Nous empruntons au *Journal des œuvres médicales* l'article suivant : Koch dit que cette forme d'ulcération de la cornée, rare dans l'Europe du centre, mais très commune au Brésil, au Japon et en Russie, ne se rencontre que chez les enfants, dans les premiers mois de la vie, et seulement chez ceux qui sont fatigués par la diarrhée, etc. Le pronostic de cette maladie est très mauvais. Beaucoup de détails font penser qu'on se trouve en présence d'une affection microbienne. Cette maladie a été attribuée au bacille de la xérose, à un streptocoque, à un staphylocoque et à un bacille spécial, mais il n'est pas encore certain si c'est une affection microbienne ou si elle n'est pas simplement une affection générale qui présente en ce point une localisation.

Dans le cas qu'il rapporte, Koch a trouvé un bacille capsulé. Après avoir expliqué les caractères des cultures, l'auteur donne le résultat des expériences d'inoculation qu'il a faites. Les souris meurent d'une septicémie produite par le bacille. Les vieilles cultures perdent leur virulence, mais ne vaccinent pas. Les souris peuvent être injectées par l'œil ou l'intestin. Les cobayes inoculés

Digitized by Google

dans le péritoine meurent de septicémie pure. Le bacille capsulé a été trouvé dans tous les cas. Ce bacille est gras, arrondi aux extrémités, mais il présente des différences assez marquées dans sa forme et dans la coloration de sa capsule, suivant les points dont il vient.

Koch dit qu'il se rapproche surtout du bacille décrit par Pfeiffer, mais qu'il en diffère cependant un peu. Il pense aussi qu'il est très voisin de celui-ci, quoiqu'il ne soit pas identique.

Présentation d'un carnet portatif pour l'examen des couleurs[1], par le Dr E. Millée, ancien chef de clinique du Dr Galezowski, oculiste adjoint à l'hospice Pereire. — Je dois dire tout d'abord que le titre de l'objet de cette présentation n'est pas absolument exact et qu'il faut être un peu spécialiste pour ne pas s'élever contre son irrégularité; il aurait mieux valu le remplacer par celui-ci : « *Carnet portatif pour l'examen de la perception des couleurs* », qui n'a pas besoin d'explications, mais qui est un peu long.

Depuis les travaux du Dr Galezowski, sur la *chromatoscopie rétinienne*, et de tous ceux qui ont suivi sur cette question, l'examen de la fonction visuelle pour les couleurs a pris une très grande importance dans le diagnostic de certaines affections oculaires. On sait en effet que, dans celles-ci, la perception de telle ou telle couleur peut être abolie ou diminuée; que le champ visuel peut être plus ou moins rétréci suivant qu'on se sert, pour l'examen, du rouge, du bleu, ou du vert, etc.

Sans insister sur la dyschromatopsie congénitale ou *Daltonisme* plus ou moins complet, on sait que dans l'amblyopie hystérique, par exemple, le champ visuel du vert disparaît avant celui du rouge, puis du jaune et enfin du bleu. Il en est de même dans les atrophies du nerf optique, mais ces rétrécissements du champ visuel n'ont pas la même marche dans ces différentes maladies. Dans d'autres affections, au contraire, comme dans l'amblyopie alcoolique ou la névrite rétro-bulbaire, les couleurs sont perçues en surface, tandis que la perception au point de fixation est abolie ou diminuée, suivant des règles toujours les mêmes.

Pour pratiquer l'examen des couleurs, il existe beaucoup d'échelles chromatiques, qui toutes sont excellentes et peuvent être trouvées plus parfaites que mon carnet au point de vue du nombre des couleurs, de leur ton, etc., mais les plus portatives d'entre elles sont ou de petits livres ou de petits appareils d'un certain volume. Aussi il arrive que, pour ne pas s'embarrasser,

1. *Soc. de méd. prat.*, 12 novembre 1891.

Digitized by Google

on néglige souvent à tort de pratiquer l'examen de la fonction visuelle pour les couleurs. Pour obvier à cet inconvénient, j'avais fabriqué pour mon usage ce petit carnet que souvent des confrères m'ont fait l'honneur de trouver pratique; c'est celui-ci que je veux vous présenter un peu amélioré et simplifié comme fabrication par un relieur qui a bien voulu m'épargner les ennuis de sa confection.

Comme vous le voyez, c'est un carré de toile noire, de 15 centimètres sur 10 environ, et sur lequel sont collés six carrés plus petits (5 centimètres sur 3 1/2) de carton, des couleurs les plus utiles en ophtalmologie, bleu, rouge, vert, jaune et blanc. A la place d'un des carrés blancs, j'aurais pu mettre une autre couleur, le violet, par exemple, mais cela eût compliqué les choses, et je m'en suis tenu aux quatre couleurs indispensables. Des ophtalmologistes pourront m'objecter que le jaune non plus n'est pas indispensable et que j'aurais pu, puisque je voulais simplifier, le supprimer. Cela est un peu vrai, mais outre que le jaune est plus utile que le violet, j'avoue que j'ai un peu sacrifié au coup d'œil. Il m'eût fallu mettre un carré blanc à la place du jaune et laisser la toile nue ou encore blanche à la place des deux carrés blancs; j'ai préféré les laisser ainsi.

Les deux carrés blancs, en dehors de leur utilité pour l'examen du champ visuel, ont surtout pour fonction de servir d'étui au carnet, et de protéger les couleurs des petits cercles colorés qui sont du côté opposé aux carrés et qui servent à l'examen de la vision centrale.

Entre chacun des carrés il y a un petit espace laissé libre qui permet de les plier de telle façon qu'on puisse présenter au malade une seule couleur à la fois.

Fermé, ce carnet n'a pas plus de 5 centimètres sur 3 environ et une épaisseur de 3 à 4 millimètres. Ce volume permet donc de le mettre dans toutes les boîtes d'ophtalmoscope, ou, ce qui m'arrive le plus souvent, dans une poche de gilet.

Si j'avais pensé qu'il pût être utile seulement à des spécialistes je n'aurais pas abusé de vos instants à vous entretenir de ce petit appareil, mais, parmi les praticiens de province surtout, il y en a beaucoup qui sont médecins des compagnies de chemins de fer et auxquels ce carnet, qui n'a que la prétention d'être simple, pratique et d'un prix de revient très peu élevé, pourra rendre de réels services.

Un cas d'iritis tuberculeuse, par le Dr Coppez (*Soc. méd. brux.*, 23 avril 1892). — M. Coppez rappelle qu'il a présenté à la séance de novembre un jeune homme de 16 ans, atteint d'iritis tubercu-

Digitized by Google

leuse. Le granulome excisé chez ce sujet et inoculé dans l'œil d'un lapin a produit une panophtalmie tuberculeuse.

Dans le cas actuel, il s'agit d'un petit garçon de 12 ans, présentant une série de granulomes de l'iritis à gauche, occupant principalement le voisinage de l'angle irido-cornéen. Un tubercule assez volumineux, siégeant dans le segment supéro-externe, a été enlevé et inoculé à un lapin. Le développement de la lésion date de trois mois environ et s'est effectué insensiblement. Il n'y a pas de tare héréditaire; les parents sont tous bien portants. M. Coppez insiste sur les caractères qui distinguent les tubercules de l'iris des condylomes syphilitiques : ceux-ci occupent surtout le bord pupillaire; si l'on n'avait que l'œil seul pour faire le diagnostic, on pourrait jusqu'à un certain point hésiter, mais dans le cas de condylome, la marche de la maladie, l'existence d'un engorgement ganglionnaire, d'éruptions à la peau, du masque syphilitique assurent le diagnostic. M. Coppez se demande s'il faut énucléer cet œil ou bien se borner à faire un traitement général et, en même temps, instiller localement de l'atropine. Il y a quelques années, la Société de chirurgie de Paris a décidé, dans un cas semblable, qu'il fallait énucléer. Actuellement on est revenu de cette idée, et la plupart des auteurs penchent pour l'expectation.

Contrairement à MM. Dupré, Dubois-Havenith et Gallemaerts, M. Coppez est d'avis que, dans le cas présent, il ne faut pas énucléer, parce qu'il espère que le traitement aura raison de l'affection. Il présentera du reste l'enfant dans plusieurs mois.

Deux cas de traumatisme oculaire, par Gotti. — Pendant l'année dernière, l'auteur a eu l'occasion de voir à sa clinique un grand nombre de lésions traumatiques de l'œil. Deux d'entre elles l'ont surtout frappé au point de vue de leur terminaison.

Dans le premier cas, il s'agit d'un plomb de chasse, pénétré dans le globe oculaire droit d'un jeune et robuste paysan. Le professeur Gotti vit le malade le lendemain de l'accident, et put constater un vaste hyphéma à la partie inférieure de la chambre antérieure, une pupille largement dilatée et immobile, de la photophobie, du larmoiement et de la douleur; il ne put parvenir cependant, pas plus que les nombreux élèves qui assistaient à l'examen, à trouver la plus petite trace de blessure, soit sur la cornée, soit sur la sclérotique, d'où il conclut que le corps étranger n'avait pas pénétré dans le globe et qu'il s'agissait là d'une contusion.

Un traitement énergique fut appliqué au malade, et au bout de peu de temps ce dernier retourna chez lui, se considérant comme guéri. Son état fut excellent pendant un an quoiqu'il conserva

Digitized by Google

toujours un très léger hyphéma dans la partie inférieure de la chambre antérieure. Mais tout à coup, sans causes appréciables, les douleurs reprirent, l'œil s'enflamma à nouveau, et le sujet se représenta à la consultation.

M. Gotti put alors voir dans la partie déclive un petit corps rond dont il fit l'extraction et qui n'était autre qu'un plomb de chasse du calibre 7. Cette fois, après l'opération, le malade sortit de l'Institut radicalement guéri.

L'auteur insiste sur ce fait, qu'il est étrange, de voir un corps étranger de ce volume séjourner ainsi pendant un an dans l'œil sans produire de graves phénomènes réactionnels. Il est probable, dit-il, que dans ce cas le plomb aura perforé la cornée obliquement, près du limbe, et se sera arrêté tout au bas de la chambre antérieure, contre l'iris, et qu'il aura été masqué par le sang d'abord et plus tard par des exsudats.

Le second cas est également relatif à une contusion (coup de chaise) chez un jeune employé de chemin de fer. L'auteur ne le vit qu'un mois après l'accident. Le malade présentait trois staphylomes de grandeurs différentes à la région ciliaire interne, et précisément à l'endroit diamétralement opposé à celui qui avait reçu le coup. L'iris manquait en totalité excepté en haut où l'on en voyait un tout petit lambeau flottant adhérant à la grande périphérie. Œil douloureux, larmoyant, milieux transparents normaux, fond normal, cristallin non luxé. On institua une cure simplement antiphlogistique et au bout d'un mois le malade sortit guéri, mais devant faire usage pour lire d'une simple fente stéri-opaque à travers laquelle il lisait parfaitement et sans fatigue les plus fins caractères. (*Bollest. Soc. méd. Bologna.*)

Cysticerques de l'œil (Berlin, *Soc. de médec.*, 2 mars 1892). — Cette affection est naturellement très fréquente chez les personnes qui se nourrissent surtout de viande de porc. En effet, il s'agit toujours, dans ces cas, du *cysticercus cellulosæ*. *M. Hirschberg* est d'avis qu'il faut insister surtout à ce sujet sur le traitement prophylactique, car le traitement chirurgical qui consiste dans l'enlèvement de la tumeur donne en moyenne, comme l'a dit Von Graefe, 30 p. 100 d'insuccès. L'auteur lui-même, sur 30 extractions de cysticerques oculaires, n'a eu que 8 guérisons durables. Le nombre des cas de cysticerques oculaires diminua très notablement depuis l'institution de l'inspection minutieuse des viandes de boucherie.

Conjonctivite à streptocoques, par PARINAUD. — L'auteur décrit une conjonctivite spéciale, caractérisée, non seulement par la pré-

Digitized by Google

sence des streptocoques, mais encore par son étiologie et sa symptomatologie. La conjonctive apparaît très injectée mais cette injection présente une coloration violacée rappelant à la fois celle de l'iritis et celle de la conjonctivite; la muqueuse est épaissie mais ne va pas jusqu'au chémosis.

La sécrétion est peu abondante, les paupières peu gonflées, ce qui différencie la conjonctivite à streptocoques de la conjonctivite purulente à gonocoques.

On observe rarement l'ulcération ou le sphacèle cornéen dans cette affection; comme complications on observe l'iritis séreuse. Les synéchies sont très peu fréquentes; enfin l'iritis peut persister après la disparition de la conjonctivite et des streptocoques que l'on retrouvait dans sa sécrétion.

Au point de vue étiologique, l'on peut dire que la conjonctivite à streptocoques semble toujours avoir son origine dans les voies lacrymales, qui, dans l'affection dont il est question, sont presque toujours atteintes d'une inflammation aiguë.

La conjonctivite à streptocoques est parfois bénigne; d'autres fois cependant elle résiste longtemps au traitement habituel; et le nitrate d'argent, tout en étant utile, est loin de produire l'effet que l'on peut attendre de lui dans la conjonctivite à gonocoques. Le sublimé est ici le médicament par excellence. L'auteur l'emploie, non en lavages, mais en instillations à la dose de 1/1000e, deux fois par jour, la conjonctive ayant été préalablement anesthésiée par la cocaïne.

L'iritis produite par la conjonctivite à streptocoques doit être traitée également par les instillations de sublimé, associées aux instillations d'atropine. En effet, le mercure, pris à l'intérieur, ne produit sur cette iritis qu'un effet très insuffisant.

Enfin, la suppuration aiguë qui existe dans les voies lacrymales doit être traitée surtout par des injections. L'auteur recommande de ne pas faire le cathétérisme avant la disparition des phénomènes inflammatoires, et d'agir avec grande prudence; l'incision du point lacrymal elle-même n'est pas exempte de dangers au début de la conjonctivite, puisque dans un cas cette petite incision a été suivie d'un gonflement érésipélateux de la joue.

Papillome de la conjonctive, par S. Fuchs (*Archiv. of. ophtalm.*). — L'auteur établit le diagnostic différentiel du papillome conjonctival avec l'épithélioma et avec l'infiltration produite par le catarrhe printanier : à l'encontre de l'épithélioma, le papillome n'envahit jamais la cornée; quant à l'infiltration catarrhale, il s'en distingue par sa surface rugueuse. Fuchs a examiné 11 papillomes; dans tous les cas il a trouvé que le revêtement

Digitized by Google

épithélial formait la plus grande partie de la tumeur et que la portion fibreuse était fort peu considérable.

L'auteur conclut en disant que la division des cellules épithéliales dans le papillome de la conjonctive a lieu de la même manière qu'elle se produit chez les vertébrés inférieurs.

Un cas d'exophtalmie pulsatile, par WING (*Archiv. of ophtalm.*). — L'auteur cite le cas d'un malade dont l'œil proéminait à tel point qu'il lui était totalement impossible de fermer les paupières. L'acuité visuelle était descendue à 1/10e. De plus des pulsations manifestes existaient dans la partie supéro-interne de l'orbite. M. Wing pratiqua la ligature de la carotide primitive; quatorze mois après l'exophtalmie avait presque complètement disparu et l'acuité visuelle était égale à 1/2.

Association Valentin Haüy, par CHAMOZZI. — Si beaucoup de gens ignorent que les aveugles peuvent lire, écrire et exercer avec succès quelques professions les mettant à même de gagner honorablement leur vie, les médecins ne l'ignorent pas. Ils savent qu'il existe, grâce surtout à l'initiative privée, un certain nombre d'écoles et d'ateliers pour les aveugles. Malheureusement, ces institutions ne sont souvent connues que de nom. Ceux pour qui on les a fondées ont besoin d'être informés du but spécial que se propose chacune d'elles, aussi bien que de la marche à suivre pour y être admis.

Il y a là beaucoup de bien à faire, beaucoup de vies à transformer moralement et matériellement par le travail.

C'est un des résultats que poursuit l'Association Valentin Haüy pour le bien des aveugles. Les médecins, toujours prêts à faire acte de dévouement éclairé, peuvent rendre les plus grands services à cette intéressante Association.

Il est peu de médecins qui ne connaissent quelque enfant plus ou moins complètement privé de la vue. Il leur appartiendrait de « décider » la famille à se séparer du petit infirme, fille ou garçon, et à le faire élever; puis de « signaler » cet enfant à l'Association Valentin Haüy, dont le siège est à Paris, 14, avenue de Villars. M. Maurice de la Sizeranne, secrétaire général, se mettrait immédiatement en rapport avec les aveugles ou les parents d'aveugles pour leur être utile et les guider dans leurs démarches. (*Gazette des Hôpitaux.*)

(*Journal de médecine*, Lutaud, 14 septembre 1891.)

Le Gérant : FÉLIX ALCAN.

4501. — L.-Imprimeries réunies, B, rue Mignon, 2. — MAY et MOTTEROZ, directeurs.

Digitized by Google

ÉTUDES OPHTALMOLOGIQUES

PAR

Le Dr CHAUVEL
Médecin principal, membre de l'Académie de médecine

(*Suite*).

II. — Blépharites.

Nous trouvons dans nos relevés 46 cas de blépharite ou blépharo-conjonctivite siégeant, 43 fois sur les deux yeux, 1 fois sur l'œil droit seul et 2 fois sur l'œil gauche. Les deux paupières étaient malades chez 41 sujets, la paupière supérieure était seule atteinte dans 2 cas, l'inférieure seule chez 3 patients. Cependant, d'une façon générale, le bord libre de cette dernière présentait des lésions plus accentuées, des altérations anatomiques plus profondes.

Etiologie. — Le lymphatisme, la scrofule, sont les terrains de prédilection pour le développement de la blépharite. *Trente* de nos soldats sont notés comme de tempérament lymphatique, et l'existence d'adénopathies cervicales chez *huit*, d'une otorrhée chez *quatre* d'entre eux, ne permet pas de doutes sur leur constitution. Au reste 7 fois les ascendants étaient porteurs de la même affection.

Si la blépharite ciliaire chronique avec perte des cils et érosion des paupières peut être une cause d'exemption du service militaire, il n'en est plus de même quand la lésion est relativement simple. Sur 46 cas relevés, 35 fois l'affection était ancienne, 11 fois de date récente. Chez 18 sujets elle se présentait à l'état chronique, exempte de tout phénomène inflammatoire; chez 28 patients, au contraire, il y avait attaque aiguë primitive ou plus souvent réapparition d'accidents d'acuité sous une influence irritante. Impression du froid, de la lumière, courants d'air, sont en effet les causes habituellement invoquées pour expliquer le retour du mal.

Digitized by Google

Symptômes. — Nous n'avons pas à faire l'histoire de la blépharite et de ses variétés qui nous semblent avoir été beaucoup trop multipliées. En somme, dans la pratique, si l'on met à part les affections parasitaires des cils que nous n'avons jamais rencontrées, l'inflammation du bord libre des paupières se rattache habituellement au lymphatisme, à l'eczéma, à la conjonctivite chronique. Ainsi l'existence de cette dernière est signalée 40 fois chez nos 46 sujets. Notons parmi les symptômes les plus communs, le larmoiement dans 20 cas, la photophobie dans 15, une sécrétion conjonctivale abondante chez 22 sujets et chez 13 la perte d'un grand nombre des cils.

Parmi les complications nous notons : 9 fois la myopie, 4 fois l'hypermétropie, 5 fois l'astigmatisme ; chez 5 sujets il existait des opacités cornéennes légères, chez 4 un blépharospasme, chez 2 un blépharophimosis qui a nécessité la canthoplastie.

La blépharite n'entraîne pas dans la vision de troubles signalés; nous avons relevé pour 54 yeux l'acuité visuelle, et elle s'est élevée : 13 fois à 1 ; 13 fois à 2/3 ; 9 fois à 1/2; 6 fois à 1/3 ; 6 fois à 1/4 ; 7 fois seulement au-dessous de 1/4. Si nous tenons compte des complications par amétropies et taies cornéennes, nous conclurons que la blépharite n'a pas par elle-même, sur la fonction visuelle, une influence déprimante. Mais il ne faut pas oublier que la sensibilité de ces yeux est surtout grande à l'air, au vent, à la lumière, et que l'acuité mesurée dans une salle d'hôpital est certainement bien supérieure par l'absence d'irritation à celle que possède le même organe dans la vie extérieure.

Traitement. — Contre la blépharite à répétition tous les traitements échouent; contre les accidents aigus la thérapeutique est plus heureuse. Nous avons usé de tous les moyens: pommades au précipité rouge, jaune, au calomel, à l'oxyde de zinc, au tanin, à l'acide borique; glycérolés, vaseline, lanoline contenant les mêmes substances; solutions chaudes astringentes, teinture d'iode, huile de cade, nitrate d'argent, etc. Parfois nous avons obtenu une amélioration (14 cas),

Digitized by Google

parfois une guérison apparente (9 cas), mais plus souvent nous avons complètement échoué, ou le mieux des premiers jours n'a pas persisté.

Cependant nous gardions les malades à l'hôpital pendant un, deux mois, appliquant nous-même chaque jour les pommades ou les solutions caustiques, arrachant les cils trop malades ou trop irritants, et, dans tous les cas de lymphatisme, joignant aux soins locaux un traitement général tonique et reconstituant.

Si nous voulions actuellement indiquer les agents les plus utiles dans le traitement de ces blépharites chroniques rebelles, constitutionnelles, c'est encore aux topiques antiseptiques comme l'acide borique, aux pommades au précipité rouge ou jaune à 1 p. 100 ou même à 0.50 p. 100, que nous serions porté à donner la préférence.

III. — Affections de la conjonctive. — Conjonctivites

A. *Conjonctivite aiguë, catarrhale.* — Résultat fréquent de l'action de causes extérieures, spécialement du froid, de la poussière, des courants d'air sur l'organe de la vue, la conjonctivite simple aiguë affecte d'habitude les deux yeux, soit simultanément, soit à très court intervalle. Sur 68 cas compris dans nos relevés, 46 fois l'affection était bilatérale, 22 fois elle intéressait isolément tantôt l'œil droit et tantôt l'œil gauche.

Le coup d'air est la circonstance qu'invoquaient le plus souvent les patients pour expliquer leur mal; plus rarement (5 cas), un traumatisme léger.

Comme complications nous notons : la photophobie chez 13 malades; 6 fois des adénopathies chroniques, 5 fois des taies des cornées; 3 sujets étaient myopes, un présentait de la diplopie.

L'acuité visuelle mesurée 45 fois, était normale chez 23 patients, 13 fois de 1/2, 7 fois de 1/3, 2 fois inférieure à 1/4.

Comme traitement nous avons eu recours : 18 fois aux

Digitized by Google

compresses froides, 22 fois à des applications boriquées, 1 fois à l'eau blanche. Des collyres au sulfate de zinc ont été employés chez 21 sujets; les solutions de nitrate d'argent chez 18. Signalons enfin les pommades au précipité jaune et au calomel, dont l'usage fut beaucoup plus limité.

La durée du traitement a varié de moins d'un mois chez 35 patients, à 2 mois et plus chez 20 sujets; le résultat en a été 42 fois la guérison complète et 13 fois une amélioration notable au moment de la sortie de l'hôpital. Les autres malades ont été simplement soumis à notre examen, à l'occasion d'un engagement ou d'un appel sous les drapeaux.

B. *Conjonctivite pustuleuse, papuleuse, phlycténulaire.* — Cette forme de conjonctivite assez fréquente parmi nos soldats en raison de leur âge, nous paraît devoir être plus convenablement étudiée avec les lésions de la cornée. Il est rare, en effet, je pourrais presque dire, il est exceptionnel, qu'elle ne s'accompagne pas d'un degré plus ou moins prononcé de kératite, et c'est de cette dernière que dépendent ses symptômes les plus caractéristiques.

C. *Conjonctivite palpébrale, lacrymale.* — On doit à Galezowski d'avoir bien connu cette variété d'inflammation, habituellement limitée à la paupière inférieure et au cul-de-sac inférieur de la conjonctive. Nous avons déjà signalé sa fréquence dans l'épiphora et la dacryocystite chronique, nous ne notons ici que les cas dans lesquels les phénomènes inflammatoires du côté de la muqueuse ont frappé plus particulièrement l'attention.

Chez 11 sujets sur 18 les deux yeux étaient atteints; chez 3 l'œil droit, chez 4 l'œil gauche était seul malade. 16 fois l'inflammation était limitée à la paupière inférieure et à son cul-de-sac, dans un cas la paupière supérieure était également intéressée.

Comme complications nous signalerons : 4 fois de la blépharite, 1 fois de la myopie, 1 fois des opacités cornéennes. Inutile de dire que le larmoiement existait chez tous les patients, mais à un degré fort variable.

L'acuité visuelle s'est montrée 6 fois normale, 7 fois égale

Digitized by Google

à 1/2; chez 3 sujets seulement elle s'abaissait au-dessous de 1/4.

A cette affection rebelle nous avons opposé : 10 fois les applications boriquées, 10 fois les solutions bromurées; 3 fois le précipité rouge et le sulfate de cuivre, 2 fois le calomel. Mais chez 7 sujets nous avons dû diviser le conduit lacrymal inférieur et pratiquer le cathétérisme du canal nasal.

Comme résultat de ce traitement, prolongé pendant plus d'un mois chez 7 de nos patients, nous n'avons obtenu que 2 guérisons complètes et 6 améliorations vis-à-vis de 5 échecs plus ou moins absolus.

D. *Conjonctivite chronique hypertrophique.* — Nous désignons sous ce nom un état de la conjonctive caractérisé par l'hypertrophie de la muqueuse, sans la présence de granulations. Cette forme d'affection était décrite par les anciens auteurs et plus spécialement par *Gosselin* comme conjonctivite granuleuse. Leur erreur provenait de ce que les papilles hypertrophiées étaient prises pour des granulations vraies, alors que cette hyperplasie, même quand elle se développe chez des granuleux, ne se produit qu'après la disparition du néoplasme infiltré dans la muqueuse.

Nous laissons de côté les végétations papillaires consécutives à l'ophtalmie purulente, pour limiter notre étude à l'hypertrophie simple, chronique.

Des 14 sujets chez lesquels nous avons rencontré cette affection, 6 la portaient aux deux yeux; 5 à l'œil droit seulement et 3 à l'œil gauche. 5 fois le lymphatisme du patient pouvait être invoqué comme cause première, 2 fois un traumatisme léger; le plus souvent la maladie avait succédé à des attaques répétées de conjonctivite simple, elle était en quelque sorte le résultat de la persistance d'une sourde inflammation.

La photophobie était presque constante (11 cas), des lésions cornéennes existaient chez 9 des sujets (taies avec astigmatisme irrégulier). Il en résultait un abaissement sensible de l'acuité visuelle, inférieure à 1/4 dans plus de moitié des yeux atteints (10 sur 19).

Digitized by Google

C'est avec le nitrate d'argent mitigé (7 cas), le sulfate de cuivre (4), le thermo-cautère (4), que nous avons combattu ce développement morbide de la muqueuse conjonctivale. Nous y avons adjoint la pommade au précipité jaune, les lotions boriquées, les collyres astringents. Le jéquirity essayé chez un malades s'est montré sans aucun avantage.

En somme, les résultats obtenus chez 9 sujets après un traitement qui *cinq* fois s'est prolongé pendant plus de *trois* mois, ont été : 1 guérison, 5 améliorations, 3 insuccès; 6 malades ont été proposés pour un congé de réforme. Contre cette affection qui récidive avec une extrême facilité, même lorsqu'elle semble absolument guérie, le médecin comme le malade a besoin d'une grande patience pour ne pas désespérer du succès.

E. *Conjonctivite purulente* (*blennorragique, diphtéritique*). — Malgré le nombre considérable de blennorragiques soignés dans les infirmeries et les hôpitaux de l'armée, l'ophtalmie purulente n'y est que rarement observée. Sur 21 cas de conjonctivite purulente relevés dans nos observations nous n'en trouvons que 6 où cette origine ait été nettement constatée ou avouée. Dans 2 cas le rhumatisme a pu être incriminé; chez 3 sujets les lésions présentaient la forme dite croupale ou diphtéritique. Chez les 10 autres patients aucune cause évidente de la purulence n'a pu être reconnue.

Dix fois l'affection siégeait sur l'œil droit, *cinq* fois sur l'œil gauche; 6 fois les deux organes étaient atteints en même temps. Au moment de notre examen, la maladie remontait 11 fois à moins de 10 jours. Chez 4 sujets elle datait de plus d'un mois, chez un de 20 jours.

Comme complications nous noterons : dans 2 cas des arthrites du genou; 1 ectropion, 2 symblépharons.

Des lésions cornéennes, depuis la simple desquamation de la couche épithéliale, l'infiltration légère, jusqu'à la nécrose d'un segment de la membrane et l'ulcère perforant, serpigineux, ont été observées chez 17 sujets. Dans 11 cas il y a eu hernie et enclavement de l'iris, et dans la suite 6 fois

Digitized by Google

atrophie de l'hémisphère antérieur ou du globe lui-même tout entier.

On comprend aisément que dans le cas où elle était mesurable, l'acuité visuelle se soit montrée 10 fois sur 14 inférieure à 1/10e. L'astigmatisme cornéen irrégulier suffit seul à rendre compte de cet affaiblissement de la fonction.

Le traitement que nous avons mis en usage a consisté dans l'emploi des compresses, des lavages, des pulvérisations, des solutions boriquées, alcooliques, astringentes, antiseptiques, combiné avec les applications de nitrate d'argent une ou deux fois par jour. Les sangsues, les purgatifs, le sulfate de quinine, le salicylate de soude ont été utilisés suivant les cas, en même temps que des scarifications de la muqueuse, des incisions du chémosis, favorisaient le dégorgement. Suivant les indications l'ésérine et l'atropine ont produit la dilatation ou le rétrécissement de la pupille.

Bien qu'il en soit, nous n'avons obtenu que 9 guérisons et 6 améliorations vis-à-vis de 6 insuccès. Parfois ces échecs étaient malheureusement impossibles à éviter en raison de l'étendue et de la gravité des lésions au moment de l'entrée à l'hôpital, parfois aussi la marche de l'affection fut tellement rapide que le traitement resta sans effet. Aussi 10 de nos patients durent être réformés à la suite de leur maladie, en raison de l'insuffisance de leur vision.

Des trois ophtalmies purulentes à forme diphtéritique que nous avons signalées, deux ont été observées par nous en Algérie, une seule en France, nous en donnons ci-dessous le résumé.

Observation

M..., 1re Cie de remonte, entre au Val-de-Grâce le 22 novembre 1886, malade depuis 5 jours de l'œil gauche, sans cause connue; pas de rhumatismes, pas de blennorragie, tous les signes d'une ophtalmie violente. Conjonctive recouverte par une fausse membrane blanche, mince, peu adhérente, se

Digitized by Google

laissant facilement détacher. Sécrétion de sérosité sanguinolente, chémosis, douleurs très violentes, surtout la nuit; la cornée semble encore intacte.

23 *novembre.* — Pulvérisations boriquées très fréquentes, lavages avec l'eau chlorée, applications de nitrate d'argent à 1/20e, matin et soir.

27 *novembre.* — L'affection a suivi sa marche malgré le traitement, la même couche pultacée couvre la conjonctive.

Le 28, le chémosis a beaucoup augmenté, je l'incise en plusieurs points avec des ciseaux. Écoulement de sang abondant, la suppuration se prononce, la cornée se prend.

Le 29, taches blanc opaque à la partie inférieure de la cornée qui fait saillie à ce niveau. On continue le même traitement en substituant à l'eau chlorée une solution alcoolique à 1/10e avec 0 gr. 50 d'acide salicylique pour cent.

8 *décembre.* — La cornée s'est ulcérée en bas, perforée, détruite; l'iris fait hernie par la perforation.

21 *décembre.* — Les douleurs ciliaires, très violentes depuis quelques jours, cèdent à peine au sulfate de quinine et à l'opium. L'œil très rouge suppure, l'iris bourgeonne en avant de la cornée. Pulvérisations au sublimé à 1/2000e.

M... sort le 17 janvier par réforme. La rougeur de l'œil a presque complètement disparu, l'iris est collé contre le débris de cornée qui a résisté, sa hernie s'est réduite presque entièrement; pas de douleurs, pas de tension du globe à peine atrophié dans sa totalité. Aucune menace d'ophtalmie sympathique du côté de l'œil droit.

S'agissait-il dans ce cas d'une véritable diphtérie? Nous n'oserions l'affirmer, l'examen bactériologique n'ayant pas été pratiqué.

F. *Conjonctivite granuleuse.* — Nous avons observé la conjonctivite granuleuse en France et en Algérie, et sur les 112 cas relevés dans nos notes, 89 appartiennent à notre colonie africaine, bien que la durée de notre séjour n'y ait été que de deux années. C'est assez dire quelle est la fréquence à Orléansville, où nous avons résidé, de cette oph-

Digitized by Google

talmie dite avec raison le fléau de l'Algérie. Encore devons-nous remarquer que ce chiffre de 89 ne répond aucunement au nombre des malades que nous avons observés, mais uniquement à celui des granuleux qui sont venus se faire soigner pendant un certain temps dans nos salles ou à notre consultation hospitalière.

Fait remarquable, pendant que l'ophtalmie granuleuse se montrait si fréquente dans la population civile, nous n'en constations aucun cas dans la garnison. Certes, la contagiosité des granulations ne saurait être mise en doute, la propagation de l'affection parmi les enfants d'une même famille, parmi les élèves d'une même école, est malheureusement là pour la démontrer. Mais cette contagion nécessite en quelque sorte un contact plus intime, un rapprochement plus étroit que celui qui existe entre les troupes toujours mobiles et la population d'une ville.

De plus, les adultes nous ont semblé bien moins exposés que les enfants à contracter la conjonctivite granuleuse. Nous avons souvent constaté dans une famille que les parents restaient indemnes, au milieu d'enfants malades depuis des mois et des années. Cette résistance à la contagion semble diminuer, ce qui est naturel, avec la durée du séjour. Ainsi les Israélites algériens sont très fréquemment granuleux.

Autorisé à examiner les yeux des enfants des écoles des sœurs de l'Oued-Fedda, village peuplé par des Alsaciens-Lorrains, nous avons trouvé des granulations conjonctivales chez les trois quarts d'entre elles. A Orléansville même, à l'école des sœurs également, la proportion s'est montrée un peu moindre, mais plus de la moitié des petites filles étaient atteintes à un certain degré.

Chez ces enfants, la maladie ne se montre pas sous la forme que nous avons observée le plus souvent en France, et qui paraît se rencontrer habituellement dans les cliniques des grandes villes. En Algérie, il faut examiner soigneusement les yeux pour y découvrir le mal, car pendant des mois, des années, les granulations existent, se multiplient, sans déter-

Digitized by Google

miner aucun symptôme morbide. A peine y a-t-il, de temps en temps, une inflammation légère avec sécrétion muco-purulente. Les enfants vont, viennent, lisent, travaillent, ne se plaignent pas; l'aspect extérieur est celui d'organes sains; il faut mettre au jour la conjonctive pour y découvrir ce semis de granulations transparentes, frai de grenouille, qui tapissent la face interne des tarses et remplissent les culs-de-sac.

En France, les granulations se montrent d'habitude avec des phénomènes inflammatoires plus accentués. Sous l'influence de la phlegmasie, souvent par l'action des topiques déjà employés, la granulation primitive, demi transparente, a presque disparu pour faire place à des végétations de la muqueuse ou à un état cicatriciel plus ou moins avancé. Parfois encore l'affection est vue à la période de purulence, avec ces complications multiples, si bien décrites par notre regretté collègue le Dr Cuignet, complications qui s'observent en Algérie comme dans nos climats.

Ces quelques observations nous ont paru nécessaires pour l'explication de notre statistique personnelle de la conjonctivite granuleuse. Nos relevés portent sur 112 cas, dont 89 d'Algérie et 2 contractés au Tonkin. 100 fois les deux yeux étaient atteints, 3 fois l'affection était localisée à l'œil droit et 9 fois à l'œil gauche.

Au moment de notre examen, l'ophtalmie datait de moins de *un* mois chez 8 sujets seulement; chez 9, son début remontait de *un* à *trois* mois. Dans 14 cas, l'affection avait de trois mois à une année de date. Enfin chez 62 patients elle durait déjà depuis *plus d'un an*. Établir si les deux yeux ont été pris en même temps, déterminer à quel moment ils ont été respectivement atteints, est chose fort délicate en raison de l'état latent de la granulation à sa première période. Inutile de dire que dans bon nombre de cas où l'on aurait pu croire à une récidive, il s'agissait tout simplement d'accidents aigus greffés sur une lésion déjà ancienne.

Complications. — Nous n'avons pas à décrire ici la conjonctivite granuleuse simple et ses symptômes, mais unique-

Digitized by Google

ment les particularités qu'il nous a été donné d'observer. En Algérie, chez les enfants comme chez les adultes, l'abondance des granulations était parfois considérable, nous l'avons notée 57 fois. Serrées les unes contre les autres, elles formaient sur les tarses, dans les culs-de-sac, une couche continue, un tapis cachant complètement la muqueuse.

Dans ces conditions la cornée ne pouvait rester indemne dès qu'éclataient des phénomènes inflammatoires. Ulcérations superficielles, dépôts, vascularisations sous forme de pannus tenuis ont été rencontrés sur 94 yeux. Moins fréquent, le pannus crassus n'est signalé que dans 22 cas. L'astigmatisme irrégulier est la conséquence obligée des déformations cornéennes. L'iritis avec synéchies est noté 16 fois, le blépharophimosis 6 fois. Nous laissons de côté l'entropion, le trichiasis, très communs chez les vieux granuleux et que nous retrouverons tout à l'heure. De même les leucomes étendus, les staphylômes opaques, les atrophies du globe consécutives à l'ophtalmie algérienne, n'ont pas été compris dans nos relevés. L'immense majorité des cécités observées dans notre colonie est la conséquence de cette affection.

On s'en rend facilement compte lorsqu'on voit avec quelle facilité, sans cause apparente, se produisent dans le cours d'une conjonctivite granuleuse des accidents inflammatoires aigus, de véritables ophtalmies purulentes, entraînant en quelques jours la perforation de la cornée, la hernie de l'iris, d'énormes staphylômes opaques. Ces accidents, nous les avons observés 38 fois à Orléansville, même dans le cours d'un traitement des plus réguliers.

Que l'acuité visuelle soit habituellement réduite dans la conjonctivite granuleuse, cela n'a rien de surprenant vu la fréquence des altérations des cornées. Nous avons noté cependant : 2 fois une acuité *normale*, 8 fois une acuité de *un demi*, 7 fois une vision de *un tiers*, 4 fois de *un quart*. Dans 23 yeux l'acuité était de *un dixième*, et dans 45 *inférieure* à ce taux. L'état de beaucoup de malades n'a pas permis de mesurer avec précision la puissance visuelle.

Traitement. — D'une longueur aussi désespérante pour le

Digitized by Google

médecin que pour le patient, le traitement de la conjonctivite granuleuse nécessite une patience, une constance, on pourrait dire une persévérance courageuse qui manque à beaucoup de malades. Principalement lorsqu'il s'agit d'enfants qui pleurent, résistent, se débattent, il est rare que les parents, malgré les conseils, exercent sur les jeunes patients la pression nécessaire pour la continuation des soins médicaux. Dans les grandes villes les granuleux vont de clinique en clinique cherchant de tous côtés une guérison plus rapide et des applications topiques moins douloureuses ; en Algérie les enfants nous étaient enlevés après quelques cautérisations et ne revenaient que par intervalle au moment des poussées aiguës.

Ainsi, sur 63 cas où la durée du traitement est notée, elle est : 20 fois de moins de *un* mois, 24 fois de *un à trois* mois. Chez 19 sujets seulement elle dépasse un trimestre. Aussi n'obtenons-nous que 6 guérisons et 57 améliorations notables. Tous les autres malades paraissent n'avoir retiré de la thérapeutique qu'un bénéfice très médiocre.

Cette thérapeutique a consisté le plus souvent dans les attouchements des granulations, dans leur frottement avec le cristal de sulfate de cuivre, quand il n'y avait pas de complication inflammatoire. En Algérie, chez les enfants, contre les granulations demi-transparentes, le topique nous a paru de tout point préférable au sous-acétate de plomb. Quand il y avait de l'inflammation, de la suppuration, des phénomènes aigus, nous recourions de préférence comme topique à l'acide borique, et surtout au nitrate d'argent en solution ou au besoin au crayon mitigé au tiers, son application étant suivie d'une neutralisation immédiate avec une solution salée. Il nous a paru que contre les végétations conjonctivales qui succèdent aux granulations vraies, le sel lunaire offrait les mêmes avantages que le sulfate de cuivre contre la néoplastie à ses débuts. Au lieu d'irriter comme ce dernier, il calme, il atténue les symptômes phlegmasiques, et diminue la suppuration.

A ces agents étaient joints, suivant les indications : l'atropine, les dérivatifs intestinaux ou cutanés, les émissions san-

Digitized by Google

guines locales. L'iodoforme et le jéquirity employés seulement dans 4 cas n'ont pas réalisé nos espérances; le tanin, le précipité jaune ont été rarement utilisés. Les scarifications 8 fois, les excisions du tissu morbide 4 fois, le raclage dans un cas, ont été des adjuvants favorables. La péritomie dans le pannus crassus nous a donné de bons résultats, mais à échéance très lointaine. Parfois la canthoplastie a triomphé d'un blépharophimosis très prononcé ou d'un spasme de l'orbiculaire.

Nous devons dire que compliquée ou non, la conjonctivite granuleuse est une affection des plus redoutables, des plus rebelles, et que sa guérison exige des soins prolongés.

G. *Entropion. Trichiasis.* — C'est en effet, comme suite de la conjonctivite granuleuse, que nous avons rencontré en Algérie un grand nombre d'entropions et de trichiasis. Nous n'avons pas relevé les cas nombreux où nous avons dû procéder simplement à l'ablation des cils déviés, mais seulement ceux où l'étendue des lésions nous a conduit à une intervention plus complète.

Les 12 sujets chez lesquels nous avons rencontré des entropions avec trichiasis étaient tous des granuleux. 23 fois les paupières supérieures étaient atteintes, 5 fois seulement les inférieures. Dans 9 cas il existait un blépharophimosis, dans 5 une opération avait été déjà pratiquée et suivie d'une récidive à brève échéance.

Tel est, malheureusement, la suite habituelle des opérations dirigées contre cette affection, et ce que nous observions à notre arrivée en Algérie sur les opérés de nos collègues et prédécesseurs, nous avons eu trop souvent l'occasion de l'observer plus tard chez les nôtres. Au début nous nous bornions à enlever un segment ovalaire de la peau et de l'orbiculaire sous-jacent, dans une hauteur en rapport avec le degré d'inversion du bord ciliaire. La guérison persistait à peine pendant quelques semaines. Plus tard nous y adjoignîmes la canthoplastie, le dédoublement de la paupière avec relèvement du bord ciliaire. Le résultat était un peu meilleur, mais il restait temporaire.

Digitized by Google

Nous eûmes alors recours à l'excision d'un segment triangulaire du tarse à base antérieure ou cutanée, à arête muqueuse, ne craignant pas d'y comprendre cette dernière, pour obtenir un renversement plus complet du bord ciliaire en avant. Ce procédé nous a donné des succès pour la partie moyenne des paupières. Mais il est très difficile de conduire les incisions jusqu'aux bords extrêmes de la fente palpébrale, et, dans le trichiasis, souvent des cils naissent dans le voisinage des points lacrymaux, dans la caroncule même et continuent d'irriter la cornée contre laquelle ils frottent.

Dans ces cas, nous n'avons pas hésité à faire la résection complète du tissu qui supportait ces poils et qui contenait leurs bulbes. Cette ablation que l'on a qualifiée de *barbare*, nous y avons été conduit par l'insuccès des autres tentatives, nous l'avons pratiquée 6 fois et alors que nous n'obtenions des procédés compliqués que des améliorations, nous avons ainsi obtenu 4 succès persistants.

Loin de nous la pensée de conseiller l'excision du bord et du sol ciliaire comme la méthode de choix dans l'entropion et le trichiasis, mais dans les cas rebelles et pour des portions limitées des paupières nous n'hésiterions pas à y recourir. Avec ces réserves, nous pouvons dire que cette ablation ne laisse pas une difformité aussi repoussante qu'on serait disposé à le croire. Tout au plus l'importance du but à atteindre peut excuser une telle intervention.

H. *Ptérygion.* — Le ptérygion est noté 16 fois dans nos relevés; unique chez 10 sujets et double chez 3 seulement. Monolatéral, il siégeait à droite 7 fois et 3 fois à gauche. Le côté interne du globe était envahi 12 fois; 3 fois le ptérygion occupait le côté externe. Si l'on tenait compte de l'envahissement de la cornée par le tissu pathologique, on pourrait ranger le ptérygion parmi les altérations de cette membrane. Dans 32 cas où le sommet de la production morbide avait gagné la cornée, il s'avançait au delà du limbe scléral: 2 fois de *un* millimètre, 4 fois de *deux* millimètres, 6 fois de *trois* et 1 fois de *quatre* millimètres.

L'origine de cette affection est souvent rapportée à des ir-

Digitized by Google

ritations répétées par le soleil, la poussière; nous n'avons pas remarqué qu'elle fût plus fréquente en Algérie où ces conditions sont réunies à un haut degré. Deux de nos malades accusaient un traumatisme; trois étaient hypermétropes à un degré élevé.

Bien que déterminant un astigmatisme irrégulier que nous avons noté chez 7 sujets, le ptérygion, aussi longtemps qu'il respecte la portion centrale de la cornée ne diminue pas dans de notables proportions la puissance visuelle. L'acuité était dans 13 cas: 3 fois *normale*, 4 fois de *un demi*, 2 fois de *un tiers*; enfin 4 fois seulement inférieure à *un quart*.

Contre cette affection, le procédé du *détachement* simple nous avait paru, entre les mains de notre maître Maurice Perrin, ne donner que des résultats médiocres, éloignés et souvent incomplets. Nous y avons joint l'*excision* complète de la production charnue dans 12 cas et dans 1 cas l'*enroulement*. Au début nous pratiquions la suture des bords de la conjonctive laissés libres par l'ablation du ptérygion. Quand notre collègue Poncet de Cluny eut démontré que sous le repli conjonctival, à la pointe du triangle, existait une ulcération microbienne cause de sa marche envahissante, nous cautérisâmes avec le galvano-cautère la partie dénudée de la cornée.

Par ce procédé nous avons obtenu 8 fois une guérison complète et persistante, 5 fois une guérison apparente au moment de la sortie du malade. Dans 3 cas une récidive s'est faite sous nos yeux. La réforme a dû être prononcée chez deux sujets en raison de l'affaiblissement persistant de l'acuité visuelle de l'œil droit.

I. *Ecchymoses sous-conjonctivales.* — Elles sont spontanées ou traumatiques. Des premières je ne trouve que deux exemples dans mes notes, bien que j'en aie certainement observé davantage, mais l'affection offre si peu d'importance qu'on la néglige souvent. Du repos, des compresses froides, au besoin une compression légère amènent rapidement la résorption du sang.

Je relève trois cas d'ecchymoses sous-conjonctivales trauma-

Digitized by Google

tiques; coup de tête de cheval, de mulet; botte de paille sur la tête. Le dernier guérit en 15 jours avec une acuité de 1/2. A la suite du coup de tête de mulet, il y eut mydriase et réduction de l'acuité à 1/3. Enfin chez un artilleur frappé par la tête d'un cheval à l'œil gauche, il y avait également paresse de l'iris, retrécissement prononcé du champ visuel et affaiblissement notable de la fonction, malgré l'absence de toute lésion profonde. A la sortie de l'hôpital l'amélioration était déjà très notable.

K. *Traumatismes.* — Nous signalerons : une plaie avec décollement de la conjonctive à droite par coup de pied de cheval. V = 1. Guérison avec persistance d'une bride verticale de 2 millimètres reliant la paupière inférieure au globe de l'œil.

Deux cas de brûlure par crachement de cartouches dans le tir à la cible. Chez l'un on constata la présence de grains de poudre dans la conjonctive, la cornée et même l'iris. L'acuité était inférieure à 1/10°, le champ visuel très rétréci. Chez le second la conjonctive et la cornée recélaient également des grains de poudre, il y avait de l'astigmatisme irrégulier et la puissance visuelle était réduite à 1/6°. Sous l'influence de compresses boriquées, le blessé sortit de l'hôpital après un mois de traitement, avec une amélioration notable.

(*A suivre*). Dr CHAUVEL.

VALEUR ET INDICATIONS

DE L'EXENTÉRATION DU GLOBE OCULAIRE[1]

PAR

Le Dr A. FAGE
Médecin en chef de l'hospice Saint-Victor d'Amiens.

L'exentération du globe oculaire qu'A. de Graefe proposa en 1884 de substituer à l'énucléation, dans le but d'éviter ces

1. Communication à la Société française d'ophtalmologie, 2 mai 1892.

Digitized by Google

méningites infectieuses dont il venait d'observer deux cas dans sa pratique, ne paraît pas avoir obtenu la faveur de la généralité des ophtalmologistes, les uns la jugeant lente et pénible dans sa guérison, les autres la croyant insuffisante dans ses résultats.

Encouragé par les bons effets que j'en ai jusqu'à présent retirés, j'ai cherché à en étudier cliniquement le mode et les conditions d'application. N'est-ce pas le meilleur moyen de préciser sa valeur et de connaître les services qu'elle peut nous rendre dans la pratique?

Destinée à remplacer dans certains cas l'énucléation, l'opération d'A. de Graefe doit comme elle :

1° Être d'une exécution facile et rapide.

2° Être bénigne dans ses suites.

3° Laisser un moignon apte à la prothèse.

4° Être efficace contre les accidents sympathiques ultérieurs.

Simplicité et rapidité d'exécution sont deux qualités qu'on ne niera pas à l'exentération. Alors que sur les yeux panophtalmes, l'énucléation est souvent laborieuse à cause de l'exophtalmie, du chémosis, des adhérences de la capsule de Tenon, de l'issue possible, pendant les manœuvres opératoires, du contenu du globe à travers la cornée sphacélée, l'exentération reste facile dans les mêmes conditions, et je n'ai, pour ma part, jamais eu de peine à évacuer le pus, sa disposition en gâteau permettant justement de l'enlever tout d'une masse. La choroïde, plus difficile à détacher, se laisse cependant assez bien arracher par grands lambeaux, s'il n'y a pas d'adhérences pathologiques et si l'on a soin de la décoller préalablement à sa partie antérieure.

Il est bon d'ailleurs d'apporter quelques légères modifications au manuel opératoire indiqué par de Graefe. C'est ainsi qu'il est préférable d'employer une cuiller mousse plutôt qu'une cuiller tranchante, de façon à ne pas s'exposer à ouvrir l'espace intervaginal fermé, comme on sait, par un mince feuillet émané de la pie-mère. La suppression de l'instrument tranchant, en rendant la douleur moins vive,

Digitized by Google

permet aussi de se passer de chloroforme dans certains cas. Quant à l'ablation de la choroïde, nous avons dit qu'elle doit se faire plutôt par décollement que par arrachement.

Le sac sclérotical lavé et désinfecté ne doit être fermé que lorsque l'hémorragie est arrêtée; s'il persiste un suintement sanguin, nous avons coutume de toucher très légèrement la surface interne de la sclérotique avec une petite boule olivaire du thermo-cautère, cette cautérisation ayant l'avantage de provoquer l'oblitération des vaisseaux, de détruire les terminaisons des nerfs arrachés et de parfaire l'antisepsie.

Il ne faut pas suturer la sclérotique, mais il est utile de réunir la conjonctive, soit par une suture en bourse, soit par trois ou quatre sutures affrontant transversalement les lèvres de la plaie conjonctivale. Le drainage de la cavité sclérotícale, sans être indispensable, nous a paru avantageux.

Quant aux suites de l'opération, on leur reproche d'être accompagnées d'une réaction prolongée et douloureuse. A cet égard, il importe d'établir une distinction : si l'on pratique l'exentération sur un œil en plein phlegmon, lorsque l'inflammation s'est propagée à la sclérotique et aux tissus périoculaires, l'œdème et la douleur sont en effet assez prononcés. Mais si l'on opère avant que l'œil n'ait subi d'aussi graves atteintes, la réaction est peu vive; elle est insignifiante après l'exentération d'yeux dépourvus d'inflammation préalable.

Quelques autres complications, telles qu'hémorragie, phlegmon et nécrose du moignon, ont été très rarement signalées.

L'avantage capital de l'opération de de Graefe est de respecter l'espace intervaginal et la capsule de Tenon, voies ordinaires de pénétration des germes infectieux qui déterminent ces méningites mortelles observées après l'énucléation, et dont le nombre, d'après la statistique de Siffre[1], s'élèverait à 45.

Tout en reconnaissant que ce sont là des terminaisons fort rares, il est juste d'en tenir compte, aussi est-ce à l'exenté-

1. Siffre, *De l'énucléation dans la panophtalmie*. Th. Montpellier, 1889.

Digitized by Google

ration qu'il faut donner la préférence, quand tout espoir d'enrayer une panophtalmie est perdu.

Il va sans dire que cette opération n'est opportune qu'autant qu'elle est faite avant l'envahissement de la sclérotique et des tissus orbitaires. On devra recourir à elle dans les cas où un état dyscrasique grave augmente, d'après l'avis des défenseurs de l'énucléation eux-mêmes, le danger de l'ouverture des voies d'absorption. Elle peut encore rendre quelque service, comme effet palliatif tout au moins, dans les panophtalmies secondaires, autrement efficace que les incisions qui sont toujours insuffisantes et peuvent laisser un moignon irrégulier et douloureux.

Au point de vue de la prothèse, les résultats définitifs de l'exentération sont très favorables. En conservant la coque scléroticale avec son entonnoir musculaire, on obtient un moignon volumineux et mobile, dont la cicatrice ne présente ni dureté ni saillie, ayant tendance au contraire à se déprimer légèrement vers le centre du moignon. Les culs-de-sac conjonctivaux conservent leur profondeur à peu près normale, ce qui évite l'enfoncement du pli palpébral supérieur, si disgracieux chez les énucléés. Aussi l'œil artificiel placé sur un tel moignon a-t-il une mobilité bien supérieure à celle imprimée par le moignon des énucléés, comme on peut s'en assurer par un procédé métrique indiqué par M. Truc, et semblable à celui qu'on emploie dans la mesure angulaire du strabisme.

Les boules de verre ou de celluloïd introduites dans la cavité scléroticale, en vue d'augmenter le volume du moignon, paraissent nuisibles et dangereuses à la plupart des opérateurs.

Par le côté esthétique, l'exentération se rapproche des amputations partielles, avec cet avantage qu'elle trouve forcément des applications plus nombreuses et qu'elle présente plus de garanties pour l'ophtalmie sympathique ultérieure.

L'œil totalement vidé et dépouillé, il semble en effet rester peu de chance de succès à une migration bactérienne

Digitized by Google

ou à une irritation réflexe, en dépit des cas défavorables rapportés par Cross, Dransart, Brailey. La névrite des nerfs ciliaires peut sans doute provoquer un retentissement sur l'œil sain ; mais il est vraisemblable qu'il s'agit alors de phénomènes du même ordre que ceux qui se manifestent longtemps après l'énucléation (cas de Bowers, Snell, Nettleship, Frost, Lawson, Brailey, etc., etc.) et qui guérissent assez facilement.

Toutefois cette considération doit faire repousser l'exentération dans les cas où l'on suppose les nerfs ciliaires lésés (moignons enflammés et douloureux), dans les cas d'infection propagée aux couches postérieures du corps vitré, et ayant pu de ce fait avoir déjà envahi les gaines du nerf optique. Dans ces circonstances l'énucléation reste le seul traitement vraiment efficace.

Il va sans dire que l'exentération ne saurait plus être applicable lorsque l'ophtalmie sympathique s'est déclarée, condition d'ailleurs déjà fort défavorable à l'extirpation totale de l'œil sympathisant.

En résumé, l'exentération, faite d'après un bon manuel opératoire, peut être avantageusement pratiquée :

Sur les yeux panophtalmes, à condition que le processus infectieux n'ait pas dépassé les limites du globe oculaire, et alors même qu'il existe des tares organiques chez les malades ;

Sur les yeux perdus par irido-choroïdite, hydrophtalmie, glaucome grave, staphylôme opaque adhérent, blessures, à condition que l'organe ne soit pas le siège de douleurs sensibles ni de phénomènes irritatifs marqués, dans lequel cas on doit recourir à l'énucléation.

Dr FAGE.

Digitized by Google

DU TRAITEMENT DU PANNUS CORNÉEN

PAR L'ANTIPYRINE

PAR

Le Dr VIGNES

C'est Adolphe Aldor qui a le premier, je crois, employé l'antipyrine dans les affections externes de l'œil.

Après lui Edmond Merge, médecin oculiste de l'hôpital de Presbourg, en a également fait usage contre quelques lésions de la cornée; dans le numéro de septembre 1888 du *Centralblatt fur praktische Augenheilkunde* il a publié le résultat de ses tentatives et confirmé les conclusions premières d'Aldor.

Dans sa courte note, il rapporte trois observations de malades atteints de leucome avec pannus consécutifs à des phlyctènes (Blatter). Soumis au traitement classique par le précipité jaune et le massage, ses malades ne retiraient pas bénéfice de cette thérapie; aussi Merge se détermina-t-il à recourir à l'antipyrine comme modificateur et éclaircissant de la cornée.

Vers cette même époque, je fus également conduit à essayer de ce médicament dans les maladies de la cornée. Voici en quelles circonstances : une filette de 10 ans fut conduite à ma clinique, en octobre 1888, par sa mère, pour y être soignée d'un pannus scrofuleux des deux cornées, envahies dans toute leur étendue.

Celles-ci avaient un aspect gris rouge; leurs surfaces étaient ternes, semées de petites inégalités dues aux infiltrats cellulaires subépithéliaux et à leur vascularisation anormale.

De ci de là on remarquait quelques petites exulcérations très superficielles. Il n'existait pas de granulations conjonctivales, pas plus que d'autres lésions de la muqueuse ou des tarses capables d'irriter les cornées; enfin ni entropion ni

Digitized by Google

trichiasis. En résumé il s'agissait d'un pannus scrofuleux précédé et accompagné de poussées phlycténulaires. Cette enfant avait été soignée longtemps ailleurs; sa vision, réduite à la perception lumineuse, était tellement insuffisante qu'on la devait conduire à la main. Au point de vue du traitement à instituer, on pouvait choisir entre les lotions de jéquirity, l'inoculation blennorrhagique, dont le cas était bien justiciable, et la péritomie. A ces divers moyens je substituai des insufflations d'antipyrine sur la cornée, suivies d'un léger massage à travers la paupière.

L'enfant fut gardée à ma clinique et soigneusement observée.

Cette pratique détermina vers le huitième jour une violente réaction; la cornée se recouvrit d'une épaisse couche blanchâtre formée par un magma pyoïde d'aspect pultacé. A ce moment je crus bon d'arrêter les insufflations d'antipyrine et je les remplaçai par des applications chaudes. Ces dernières étaient faites au moyen de cataplasmes de fécule de pomme de terre délayée dans une solution d'acide borique à 4 p. 100 et renouvelés sur l'œil toutes les trois minutes, pour éviter leur refroidissement. En quatre jours les cornées furent détergées, en même temps que, les vaisseaux disparaissant, elles s'éclaircissaient. Après un laps de temps assez court, il ne restait comme vestiges de cette affection, vieille en date, qu'un léger dépoli des cornées dû à l'irrégularité de leurs surfaces, semées de petites facettes planes, mais transparentes.

J'ai revu tout récemment cette malade devenue une grande fille; elle n'a eu aucune récidive, aucune poussée nouvelle et se plaint seulement du trouble visuel que lui cause son astigmatisme irrégulier.

Encouragé par ce premier résultat, je n'ai pas limité mes essais aux seuls cas analogues à celui que je viens de citer. Alors que la vascularisation anormale ne s'étend qu'à une portion de la cornée, comme dans les kératites en bandelettes, les phlyctènes marginales, je me suis fort bien trouvé de l'emploi de l'antipyrine.

Digitized by Google

La technique du traitement est des plus simples : l'application du médicament étant douloureuse, tout d'abord il importe de cocaïniser. Après avoir obtenu une anesthésie aussi complète que possible, avec un pinceau ou un insufflateur on projette sur la cornée une légère couche d'antipyrine. Malgré la cocaïnisation le malade accuse une sensation de cuisson assez vive; la sécrétion lacrymale s'exagère. Il faut attendre quelques secondes que ces signes d'irritation aient disparu ou se soient atténués, puis terminer par un léger massage à travers les paupières closes.

Comme ces manœuvres sont infailliblement suivies d'une réaction inflammatoire intense, mais salutaire, de la conjonctive, il importe de proportionner l'introduction de la poudre à l'effet que l'on désire obtenir, espacer les séances de un à plusieurs jours, suivant la plus ou moins grande disposition du sujet à réagir et la gravité du cas.

Si une réaction très vive allant jusqu'à la purulence, est nécessaire, il faut introduire tous les jours de l'antipyrine dans l'œil. Mais le but atteint, on continuera le traitement par des lotions chaudes ou simplement anodines.

L'indication de l'antipyrine en tant que topique cornéen réside tout entière dans l'existence d'un pannus complet ou incomplet et se limite à cet état morbide.

Le *pannus scrofulosus tenuis* ou sarcomateux, les faisceaux vasculaires des kératites en bandelettes et marginales en sont seuls justiciables.

Plus maniable et plus sûre que les lotions de jéquirity, l'antipyrine est, par son innocuité, bien supérieure à l'inoculation blennorrhagique, toujours susceptible de causer des perturbations dont il devient parfois difficile de se rendre maîtres, lequelles peuvent même finir d'une façon désastreuse. Plus à la portée de tous que la péritomie, son emploi est également plus volontiers accepté par le malade.

Il va sans dire que dans les pannus symptomatiques mieux vaut s'adresser à la cause qu'à son effet ; chez les granuleux ont ne doit agir par l'antipyrine que si, les granulations disparues, les vaisseaux cornéens survivaient, contrairement à

Digitized by Google

la règle, à la cause qui les a engendrés. Dans le trichiasis et l'entropion, l'intervention chirurgicale s'impose et ce n'est que postérieurement, pour compléter la cure, qu'il peut être indiqué de chercher la résorption de la vascularisation de la cornée.

Dr L. Vignes.

LA FLUXION PÉRIODIQUE

EST TOUJOURS UNE IRITIS[1]

PAR

Le Dr E. ROLLAND

Si l'analyse que je trouve dans les *Annales de médecine vétérinaire*[2] n'était pas signée du nom d'un professeur d'une école, je ne me donnerais pas la peine d'y répondre. Car j'ai, en vérité, autre chose à faire que d'épiloguer avec ceux qui voient *surgir nombreuses les critiques les plus fondées, à la première lecture* d'un travail uniquement basé sur des moyens d'investigation, et sur une science qu'ils ne connaissent pas.

Mais comme la situation officielle de M. Dessart et mon silence pourraient donner le change à ceux qui n'ont pas lu mes *Leçons sur la fluxion périodique du cheval*, je ferai à mon tour « quelques remarques très sommaires ».

S. M. Dessart en est réduit à croire que la « fluxion périodique est une ophtalmie profonde », c'est tout simplement parce qu'il est dans l'impossibilité de bien voir, comme nous, ce qui se passe dans un œil fluxionné.

Nous autres, les oculistes, avant la découverte de l'ophtalmoscope, dans l'impossibilité de préciser le siège et la nature des troubles visuels soumis à notre appréciation, nous étions

1. Voir *Recueil d'ophtalmologie*, février et avril 1891.
2. 1er cahier, janvier 1892, p. 42, Bruxelles.

Digitized by Google

logés à la même enseigne. Pour ne pas demeurer bouche bée devant un client trop curieux, nous éprouvions le besoin qui talonne M. Dessart, celui de cacher notre ignorance derrière un mot ronflant. Nous appelions *amblyopie*, l'ophtalmie dans laquelle la vision était diminuée, et *amaurose*, l'ophtalmie dans laquelle la vision était supprimée.

Quand M. Dessart saura bien examiner à l'ophtalmoscope l'œil d'un cheval, ce qui est moins difficile que d'explorer celui d'un enfant, M. Dessart s'empressera de reléguer son *ophtalmie profonde*, au musée des Antiques. Et plus tard, quand les élèves de Cureghem lui demanderont quel était l'état que l'on désignait autrefois sous la rubrique « ophtalmie profonde », M. Dessart, empruntant à son distingué compatriote, M. Nuel, professeur à Liège, la définition qu'il donne de l'amaurose, leur dira : « L'ophtalmie profonde était l'état dans lequel ni le patient ni le médecin n'y voient goutte. »

M. Dessart affirme que, « contrairement à l'avis de M. Rolland, c'est assurément parmi les maladies de l'œil chez l'homme, à l'irido-choroïdite plastique que ressemble le plus la fluxion périodique, périodicèle réservée, et que c'est la plasticité de l'exsudat déversé dans la chambre antérieure, qui est l'un des caractères principaux de cette dernière affection ». Cela tient à ce que M. Dessart ne sait pas que dans l'irido-choroïdite plastique de l'homme, il n'y a pas d'exsudat plastique, ni dans la chambre antérieure, ni même au bord pupillaire (synéchies postérieures), s'il n'y a pas extension de l'inflammation du corps ciliaire à l'iris, c'est-à-dire une iritis secondaire.

M. Dessart prétend que dans l'hypopyon formé au cours de la fluxion, il *n'y a pas de pus*, et il en donne pour raison que l'*hypopyon se résorbe parfaitement*. Cette prétention ainsi justifiée démontre surabondamment que M. Dessart ne connaît pas les travaux de Strohmayer, de Junge, de Parisotti, et les traités d'ophtalmologie, dans lesquels il est raconté à chaque page que des hypopyons, tellement considérables que le pus occupe les trois quarts de la chambre anté-

Digitized by Google

rieure, se résorbent parfaitement dans les vingt-quatre heures et même dans les douze heures.

M. Dessart écrit encore « que je me trompe d'une singulière façon quand j'avance que la diathèse rhumatismale est le facteur étiologique principal de la fluxion périodique ». Cela fait voir « qu'une première lecture » n'a pas suffi à M. Dessart pour me comprendre. Car au chapitre *étiologie*, je n'ai rien avancé de tel. Et j'avoue que, cette fois, M. Dessart parle d'or, quand il confesse que ses critiques sont sans utilité pour les lecteurs. La plupart d'entre eux savent, en effet, que je considère la fluxion comme le résultat de l'association pathogénique de deux processus morbides : un vice de nutrition et l'infection.

M. Dessart estime que ma proposition, « la fluxion n'est pas une maladie spéciale au cheval », n'est « qu'une répétition nouvelle produite pour les *besoins* de la cause d'une hérésie pathologique, qui trouve sa source dans les quelques incomplètes observations de prétendue fluxion périodique des yeux, relevées chez la bête bovine, le mouton et le porc ». Je n'empêche pas M. Dessart, après « trente-sept années d'exercice professionnel ininterrompu, dans des conditions variées », d'avoir une entière confiance d'abord en lui, puis en Zundel, et aux récits des « vieux blanchis sous le harnais ». En revanche, il voudra bien me permettre, je l'espère, d'accorder au moins un égal crédit aux récits de Rhodes, de Lapoussée (d'Agen), de Soyeux, de Youatt, de Leblanc, de Lafosse.

Et puis M. Dessart est dans une profonde erreur, quand il s'imagine que j'ai produit cette opinion que la « fluxion n'est pas une maladie spéciale au cheval », en aussi bonne compagnie, pour les besoins de ma cause.

Pour acquérir la conviction que la fluxion périodique du cheval est primitivement une iritis, je n'avais pas besoin des observations visées. J'avais seulement besoin de mes yeux, grâce auxquels j'ai vu que l'iritis, diagnostiqué tous les jours chez l'homme, est la maladie qui existe chez le cheval atteint d'un premier accès de l'affection oculaire, dite fluxion périodique.

Digitized by Google

L'exhibition des états de service de M. Dessart, « trente-sept années d'exercice professionnel ininterrompu dans des conditions variées », ses enquêtes près des « vieux blanchis sous le harnais », son évocation de l'ophtalmie profonde, sa nosologie fantaisiste de l'irido-choroïdite de l'homme, ses digressions sur la résorption de l'hypopyon, sur mes prétendues erreurs étiologiques, sur mes répétitions hérétiques, autant qu'intéressées, ne sapent donc pas l'édifice que l'ophtalmoscope a élevé dans ce coin de la pathologie vétérinaire. Elles n'en font même pas le siège, puisque M. Dessart a oublié de nous expliquer pourquoi les propositions sur lesquelles repose ma conclusion « la fluxion est une iritis » sont « plusieurs inexactes, et d'autres très discutables ».

C'était pourtant sur ce point qu'il était nécessaire de diriger les coups de bélier. Ma conclusion, « la fluxion périodique est une iritis », est la clef de voûte qu'il faut arracher pour démolir l'édifice tout entier. Tant qu'elle demeurera en place, ceux qui croient avec M. Célestin Cadéac, professeur de clinique à l'école vétérinaire de Lyon, que contrairement à votre avis « j'ai éclairci un point aussi obscur de la pathologie des animaux » auront toujours le droit et le devoir de vulgariser les moyens de diagnostic et de traitement que la découverte de la nature de la fluxion nous a montrés.

Dr E. Rolland.

SOCIÉTÉ D'OPHTALMOLOGIE DE PARIS

Séance du 5 *juillet* 1892

Présidence de M. Parent

M. Belliard, secrétaire annuel, donne lecture du procès-verbal de la dernière séance, qui est adopté.

M. Despagnet, secrétaire général, dépouille la correspondance, qui contient une lettre de remerciements de MM. Bourgeois et Suarez, élus membres correspondants nationaux de la Société.

Digitized by Google

M. le Président donne lecture d'une lettre du Président de l'Association française pour l'avancement des sciences mettant à la disposition de la Société une carte d'admission aux séances qui doivent avoir lieu à Pau au mois de septembre.

M. Belliard. **Rapport sur la myopie scolaire.** — Dans la séance du 2 juin 1891, notre confrère M. Nimier, à propos d'un compte rendu des examens pratiqués au Val-de-Grâce sur les candidats aux écoles militaires, appelait l'attention de la Société sur le nombre considérable de myopes qui se présentent à ces écoles. Notre confrère insistait sur l'utilité de demander à l'autorité compétente l'application de mesures propres à arrêter les progrès de la myopie, qui ferme l'armée à un grand nombre de jeunes gens de mérite.

Dans les séances qui ont suivi, MM. Vignes et Despagnet ont communiqué à la Société des statistiques prises dans les établissements scolaires de Paris et démontré à nouveau l'augmentation croissante du nombre des myopes des classes inférieures aux classes plus élevées.

M. Gorecki, prenant ensuite la parole, proposait un certain nombre de mesures prophylactiques contre la myopie. Enfin, après la longue et intéressante discussion à laquelle la plupart des membres de la Société ont pris part, une commission composée de MM. Gorecki, Despagnet et Belliard a été chargée de faire un rapport sur la myopie scolaire.

La commission a pris connaissance d'un grand nombre de documents statistiques et de travaux relatifs à la myopie scolaire. Elle a également pris connaissance des discussions qui ont eu lieu devant un certain nombre de sociétés savantes et des rapports qui ont suivi ces discussions. Parmi ces rapports elle a surtout consulté et mis à profit le rapport de M. Gariel, au nom de la commission pour l'hygiène de la vue nommée par arrêté de M. le ministre de l'instruction publique du 1er juin 1881, et le rapport d'ensemble fait par M. Javal, au nom d'une commission instituée le 24 janvier 1892 pour l'hygiène des écoles primaires et des écoles maternelles. Après plusieurs réunions, la commission a adopté le présent rapport, préparé par M. Belliard.

Avant de rechercher les moyens prophylactiques de la myopie, il est naturel et rationnel tout à la fois de rechercher les causes qui la font naître et les conditions qui favorisent son développement.

De toutes les causes invoquées, il en est une qui est unanimement considérée comme ayant une action certaine sur le développement de la myopie : c'est *l'hérédité.*

Digitized by Google

Les nombreuses statistiques démontrent que les enfants dont l'un des parents au moins est myope le deviennent fréquemment et que le développement de la myopie se fait pendant la période scolaire, pendant la *croissance*. Mais les statistiques démontrent également d'une façon très claire qu'en dehors de toute prédisposition héréditaire la *myopie* se déclare très souvent, le plus souvent même, chez des enfants dont les parents ne sont nullement myopes, et qu'elle est, au moins dans une certaine mesure, la *conséquence des conditions du travail dans les écoles*.

L'enfant à la naissance et jusqu'au moment des premiers cours scolaires est emmétrope ou le plus souvent hypermétrope ; c'est là un fait démontré par les statistiques. Ce qui peut faire croire à l'existence de la myopie chez les jeunes enfants, c'est que souvent ils se tiennent très près du livre et du cahier. Il est facile de s'assurer par un simple examen kératoscopique ou par l'examen à l'image droite que ce n'est pas la myopie qui est cause de la mauvaise attitude des enfants.

La myopie ne commence à se déclarer qu'après les premières années de séjour à l'école, et les myopies deviennent d'autant plus nombreuses, le degré de la myopie est d'autant plus élevé que les élèves appartiennent à des classes plus avancées. C'est la mauvaise attitude prolongée, c'est-à-dire *la vue rapprochée* qui cause la myopie.

C'est pendant les efforts d'accommodation de la convergence faits pour distinguer les objets trop voisins, c'est par suite de la congestion due à l'inclinaison de la tête en avant, qu'un certain nombre de jeunes gens s'adaptent d'une manière permanente à la vision rapprochée, s'allongent et deviennent myopes pour toujours.

L'enfant né de parents myopes n'est pas davantage myope à sa naissance : il est simplement prédisposé à le devenir, et il le deviendra, en vertu d'une loi de Darwin d'après laquelle les modifications accidentelles tendent, sous l'influence des mêmes causes, à se perpétuer par l'hérédité. Chez ces enfants les mauvaises conditions du travail dans les écoles trouvent un terrain plus disposé, l'adaptation de l'œil au travail de près se fait plus facilement et la myopie atteint plus vite des degrés élevés.

Aussi, même en tenant compte du rôle joué par l'hérédité, la commission est convaincue qu'il est urgent d'agir et qu'il faut insister sur l'application de certaines mesures générales et individuelles capables de s'opposer à la production de la myopie acquise, n'ayant pas son origine dans une prédisposition héréditaire. Elle est convaincue également que l'application de ces mesures pourra jusqu'à un certain point retarder l'apparition et ralentir le déve-

Digitized by Google

loppement de la myopie chez les jeunes gens prédisposés par l'hérédité.

La vision rapprochée est incontestablement la cause de la myopie. C'est elle qui a fait les premiers myopes et c'est elle encore qui tend à rendre de plus en plus myopes les enfants nés de parents myopes.

Rechercher les causes qui amènent la vision rapprochée, c'est rechercher les causes de la myopie.

Ces causes sont de deux ordres, générales et individuelles. Comme causes générales, signalons :

1° Un éclairage insuffisant des classes;

2° Un mobilier scolaire mal disposé;

3° Des méthodes d'écriture incompatibles avec une bonne attitude de l'écrivain;

4° L'emploi de livres imprimés trop fin;

5° Des méthodes d'enseignement défectueuses.

Comme causes individuelles, citons :

1° Le trouble de transparence de la cornée et des milieux de l'œil (taies, opacités, etc.).

2° Vices de réfraction (astigmatisme, myopie déjà existante).

3° Correction défectueuse.

Passons en revue chacune de ces causes et voyons quels moyens nous avons à notre disposition pour les combattre.

ÉCLAIRAGE DES LOCAUX SCOLAIRES.

Parmi les causes de la myopie, la plus anciennement et la plus universellement reconnue et signalée est l'éclairage défectueux des locaux scolaires. Cet éclairage est presque toujours insuffisant. En ce qui concerne l'éclairage diurne, la commission accepte les principes évidents posés en 1880 d'après lesquels *le problème de l'éclairage d'une classe est résolu quand il fait suffisamment clair à la place la plus sombre.*

Il est actuellement reconnu que pendant le jour la source lumineuse est le ciel et qu'on ne peut compter sur l'éclairage de reflet envoyé par les murs du vis-à-vis. Il restait à fixer l'étendue la plus petite du ciel qui doit être vue de la place la moins favorisée de toute la classe, et on a décidé qu'un œil placé à la hauteur de la table doit voir le ciel dans une étendue verticale d'au moins 30 centimètres comptée à partir de la partie supérieure de la fenêtre. Dans l'application de cette règle, il ne faut pas tracer l'épure d'après l'état actuel, mais en admettant que le propriétaire d'en face use de son droit en construisant à la hauteur admise par les règlements dans les communes rurales.

Digitized by Google

L'*éclairage bilatéral* est préférable à l'*éclairage unilatéral*, acceptable cependant alors seulement qu'il permet de donner un éclairage bien supérieur au minimum exigé ci-dessus ou quand il est impossible de prendre des jours par deux faces du bâtiment.

Il n'y a pas lieu d'appliquer l'*éclairage différentiel*, qui consiste à mettre des fenêtres plus étroites à la droite qu'à la gauche des élèves. Cependant, quand l'éclairage sera forcément inégal, on s'arrangera de manière que la lumière la plus abondante vienne de gauche.

Le système qui admet des fenêtres à la fois à la gauche des élèves et derrière eux est appliqué depuis longtemps dans un grand nombre d'écoles autrichiennes. Quand les jours pris derrière les élèves sont hauts, ils ne donnent lieu à aucune plainte.

En théorie et en pratique, *l'éclairage par un plafond vitré est le meilleur*. Il s'agit, en établissant cette disposition, d'éviter les inconvénients des vitrages ordinaires, lesquels sont absolument intolérables en temps de neige et surtout en été.

Pour *l'éclairage de nuit*, il y a intérêt à multiplier le plus possible les sources lumineuses, lorsqu'il s'agit de lampes ou de becs de gaz.

Le mieux, si l'on se sert de lampes, serait de donner à chaque élève une lampe basse munie d'un abat-jour, mais cette installation est très compliquée.

Le *gaz* ne présente aucun inconvénient pour la vue lorsqu'on fait usage de becs circulaires munis de cheminées en verre, à la condition d'employer des régulateurs qui maintiennent à la flamme une hauteur constante et assurent une uniformité d'éclairement que l'on doit absolument rechercher. On peut éviter dans une certaine mesure les inconvénients de l'éclairage au gaz, à savoir le developpement d'une quantité notable de chaleur et l'action nuisible de l'acide carbonique, d'une part en mettant les flammes assez loin des élèves (1 m. 80 au-dessus du sol) pour empêcher l'action du rayonnement direct, et d'autre part en ventilant convenablement la salle, de manière à s'opposer à l'élévation de la température et à entraîner les produits de la combustion. Il faut *un bec par six élèves*, au minimum.

Le meilleur de tous les éclairages est, sans contredit, *l'éclairage électrique*. Il évite en totalité l'inconvénient de la viciation de l'air et diminue dans une notable mesure l'échauffement. *L'éclairage des salles par diffusion au moyen de foyers à arc* fournit d'excellents résultats. Ce système consiste à projeter des rayons lumineux sur le plafond et la partie supérieure des murs de la salle. Ce plafond puissamment éclairé renvoie en tous les points une lumière douce et bien uniforme. Tous les points du plafond étant

Digitized by Google

rendus lumineux, la lumière arrive de tous les côtés, en sorte qu'il ne se produit aucune ombre, à tel point qu'un crayon placé debout sur une feuille de dessin ne projette d'ombre en aucun sens.

Les foyers à arc étant complètement masqués, l'éclairage ne fatigue aucunement les yeux et satisfait pour le mieux aux exigences spéciales que présente l'éclairage d'une salle de travail. Depuis bientôt trois ans, l'éclairage électrique a été installé à l'école militaire de Saint-Cyr et a fonctionné sans incidents et avec une régularité parfaite.

Le prix de revient de l'éclairage électrique, d'après l'avis des ingénieurs auxquels nous nous sommes adressés, diffère suivant le nombre des foyers. Lorsque le nombre de foyers est assez grand, l'éclairage par l'électricité revient toujours moins cher que l'éclairage au gaz, même en tenant compte de la réduction (50 p. 100) considérable faite par les compagnies aux grands établissements. De plus la quantité de lumière est beaucoup plus grande lorsqu'on a recours à l'éclairage électrique. Enfin, ainsi que le faisait remarquer un électricien dans les conférences qui ont eu lieu au moment de l'Exposition de 1889, à côté de l'éclairage se place la question du chauffage. L'hiver est la saison qui réclame le plus d'éclairage; or, si l'on veut utiliser la vapeur d'échappement pour le chauffage des locaux scolaires, on réalisera de ce fait de grandes économies sur le chauffage.

Ces questions d'économie et d'installation sont du ressort des ingénieurs, et si nous avons insisté et recherché l'avis de personnes compétentes, c'est simplement pour montrer que : 1° dans les grands établissements scolaires en construction on a tout intérêt à installer l'éclairage électrique, qui revient moins cher et donne plus de lumière, tout en évitant les inconvénients de l'éclairage au gaz; 2° dans les établissements scolaires d'une certaine importance qui sont déjà éclairés au gaz, l'éclairage électrique donnera une beaucoup plus grande quantité de lumière à moins de frais, et par conséquent les dépenses de l'installation seront compensées par l'économie annuelle réalisée sur l'éclairage.

MOBILIER SCOLAIRE

La question du mobilier scolaire est aujourd'hui suffisamment connue. On sait qu'il faut construire le mobilier de manière à rendre possible une attitude correcte pendant l'acte d'écrire et que ce résultat ne peut être obtenu qu'en observant les conditions suivantes :

Il faut d'abord que le mobilier soit à *distance négative*, c'est-à-

Digitized by Google

dire que la table surplombe le banc. Si l'on ne donne pas de mobilité soit à la table soit au banc, cette condition conduit à n'employer que des mobiliers à une ou à deux places. La seconde condition consiste à établir, entre la tablette et le siège, une *différence de hauteur* telle que l'avant-bras vienne se poser horizontalement sur la tablette quand on laisse pendre le bras sans effort. La troisième condition consiste à établir un dossier assez voisin de la table pour servir d'appui pendant les exercices écrits. La quatrième condition est de mesurer la *distance entre le siège et le sol* ou la barre d'appui, de telle sorte que les pieds soient posés à plat. Ces trois dernières conditions entraînent la conséquence d'adapter le mobilier à la taille des élèves, soit au moyen de pièces mobiles, soit en disposant d'un certain nombre de types qu'on puisse distribuer entre les élèves, selon leur taille. Enfin la cinquième condition est de donner une certaine *pente au pupitre*, dans le but de tendre à rendre le papier sensiblement perpendiculaire au rayon visuel; on diminuera ainsi la tendance fâcheuse à pencher la tête en avant, bien qu'on ne puisse l'annuler complétement.

Il faut rejeter tous les systèmes de tablettes inclinées pour supporter les livres pendant la lecture. Quand le jour est insuffisant, surtout dans les classes éclairées unilatéralement, il faut autoriser les enfants à tenir le livre à la main pour qu'ils puissent le tourner, leur tête étant à l'opposé de la fenêtre, et éclaircir ainsi en plein la page qu'ils lisent.

ÉCRITURE

La question de l'écriture a été nettement résolue par les commissions de 1881 et 1882, qui ont adopté la formule de Mme G. Sand: *Écriture droite sur papier droit, corps droit.* En effet il est fort difficile, quelles que soient les conditions d'éclairage et de mobilier, d'empêcher les enfants de se tenir de travers et de se pencher en avant quand ils écrivent à l'anglaise, tandis qu'une bonne attitude se concilie plus aisément avec le tracé d'une écriture droite.

D'après les recherches du professeur Berlin, la ligne des yeux est toujours perpendiculaire à la direction des pleins de l'écriture. Il en résulte que l'écriture droite, en plaçant le corps dans une symétrie parfaite, parallèlement au bord de la table, le papier placé devant le milieu du corps, paraît devoir éviter certaines déviations de la colonne vertébrale très fréquentes actuellement. De plus, c'est là surtout le point qui nous occupe, elle a l'avantage de rendre les caractères plus lisibles et de rendre naturelle la

Digitized by Google

position normale de la tête, c'est-à-dire qu'elle s'oppose au rapprochement continu de celle-ci vers le papier.

Assurément un élève pourra se tenir mal tout en ayant le papier droit devant lui et en écrivant sans pente, mais du moins pourra-t-il se tenir bien, tandis qu'avec les principes actuels, les admonestations perpétuelles des maîtres les plus soigneux viennent se briser devant les impossibilités physiologiques.

Deux objections ont été formulées contre l'adoption de l'écriture droite; d'une part la moindre rapidité de l'écriture, et d'autre part le fait que dans le commerce on veut que les employés aient une écriture anglaise.

M. Javal, qui depuis longtemps s'occupe de ces questions, signalait encore dernièrement à l'Académie un moyen simple d'enseigner en un instant l'écriture penchée aux enfants habitués à écrire sans pente. D'après lui, il existe deux sortes d'écritures: celle à main posée, et celle à main levée, ou expédiée.

L'écriture à main posée s'exécute exclusivement au moyen des doigts, tandis que le poignet joue un rôle important dans l'expédiée. La pente n'est utile que dans l'expédiée, qu'elle soit coulée ou anglaise. Il est donc raisonnable d'enseigner d'abord aux enfants une écriture à demi posée, puisqu'il n'est pas possible de leur apprendre à écrire du poignet droit. On ne passera à l'expédiée qu'au moment où ils commenceront à écrire sur du papier non réglé. A ce moment on leur fera incliner le papier vers la gauche, la pente s'ensuivra nécessairement, et avec l'inclinaison viendra la rapidité d'exécution.

On peut constater facilement, si on visite des classes, que les enfants se penchent beaucoup plus pour écrire que pour lire et il est de première nécessité d'adopter la méthode d'écriture qui met les jeunes écoliers le plus à l'abri des mauvaises habitudes.

LIVRES SCOLAIRES

A propos de livres scolaires la Commission de 1881 avait émis certaines propositions qui nous paraissent devoir être adoptées.

Les livres d'enseignement devront être imprimés soit sur papier blanc, soit mieux encore sur un papier présentant une teinte *jaunâtre*. Les teintes tirant sur le bleu devront être évitées.

Sauf pour les livres de physique et de mathématiques, qui exigent l'emploi de formules qu'il y aurait un inconvénient réel à diviser en deux lignes, la longueur *des lignes ne devra pas dépasser 8 centimètres.*

Digitized by Google

Les *livres* classiques ne doivent pas être imprimés plus *fin qu'en huit interligné d'un point.* En d'autres termes, chaque ligne avec son blanc doit occuper en hauteur au minimum 3 millimètres et un tiers (3.384). De plus, il ne doit pas *y avoir en moyenne plus de sept lettres par centimètre courant de texte.*

Des caractères moindres ne sont admissibles que par exception et pour des notes de peu d'étendue. Pour les *dictionnaires*, tout en *conservant la condition* des sept lettres par centimètre on admettrait du sept interligné c'est-à-dire d'une hauteur totale de 3 millimètres ($7 \times 0{,}376 = 3.008$).

Ces conditions sont indispensables, mais elles pourraient être insuffisantes et ne pas répondre au but qu'on se propose, si le tirage était fait sans soin, avec des caractères usés, etc. Comme il ne paraît pas possible de caractériser par une évaluation précise ces éléments, il faut définir par une épreuve d'ensemble *la lisibilité* des ouvrages qui pourront être acceptés. On devrait *refuser tout livre* qui tenu verticalement et éclairé par une bougie à une distance de 1 mètre, ne resterait pas *parfaitement lisible* pour une bonne vue *à la distance* d'au moins 80 centimètres.

C'est là une épreuve rapide et facile à mettre à exécution.

Pour les *atlas de géographie la lisibilité* est encore la première qualité à rechercher. Elle est ici d'autant plus nécessaire que le sens ne peut aider à deviner les mots. Les conditions de lisibilité doivent être telles que tous les noms d'une carte, posée verticalement à 1 mètre de distance d'une bougie puissent être lus sans hésitation par une bonne vue à la distance de 40 centimètres. Il ne faut pas abuser des yeux et du temps des enfants en leur faisant faire des cartes trop finies et trop détaillées au lieu des croquis recommandés par les personnes les plus compétentes en enseignement géographique.

La Commission de 1882 a étudié les conditions de lisibilité des *cartes murales* sur lesquelles généralement, sauf quelques mots écrits en très gros caractères, rien ne peut être lu au delà de 3 ou 4 mètres. Si l'on ne veut pas absolument se contenter des cartes muettes, on pourrait admettre deux catégories de noms ainsi que le propose la Commission de 1882. Les uns peu nombreux seraient assez gros pour être vus aisément à plus de 4 mètres; les autres, très fins, ne seraient lisibles qu'à 1 mètre tout au plus et seraient utilisés seulement par le professeur ou les rares élèves qui entre les classes voudraient spontanément examiner de près quelque région de la carte.

Digitized by Google

Pour les cartes géographiques, *les tableaux noirs*, etc., il faut éviter autant que possible les surfaces vernies.

MÉTHODES D'ENSEIGNEMENT

La Commission de 1881 a vivement critiqué *l'enseignement simultané de la lecture et de l'écriture* qui présente des inconvénients réels.

Si l'on veut enseigner à un enfant, dans la même séance, à écrire une lettre, nouvelle pour lui, en tenant convenablement son crayon et en donnant de la pente à son écriture, son attention et celle de son maître sont absorbées par trop d'autres soins pour qu'il soit possible d'espérer qu'il se tienne bien. Ajoutons à cela que la petite taille des enfants a pour effet de mettre leurs yeux tout près de la table.

On pourrait diviser les difficultés. S'il est jugé utile dans le but d'occuper les enfants de leur apprendre à tracer des lettres, qu'on leur enseigne à tracer des dessins sur l'ardoise quadrillée, ils n'ont pas d'autre préoccupation que celle de la forme; les mouvements se font avec le bras et on peut surveiller les attitudes. Supposons que les élèves tracent ensuite, toujours avec des mouvements de bras des lettres capitales d'après les modèles ou même de mémoire, il sera encore possible de les faire bien tenir. Alors seulement que l'élève connaît ses lettres, on pourrait lui enseigner à employer les mouvements des doigts pour écrire sans pente des lettres ordinaires et isolées. Après tous ces préliminaires, lorsqu'on mettra des plumes entre les mains des élèves, il deviendra possible de les habituer rapidement à s'en servir et à conserver une attitude correcte. Et encore faudra-t-il, pendant longtemps, continuer l'emploi d'une écriture droite tracée au moyen de plumes à bec très large. Beaucoup plus tard, si l'on veut enseigner aux enfants un type d'écriture qui puisse rester lisible malgré la plus grande rapidité d'exécution, on leur apprendra l'emploi des mouvements du poignet et on leur fera incliner le papier, ce qui produira une écriture penchée.

Mais combien de soins pour arriver à enseigner l'écriture aux petits enfants, et les maîtres voudront-ils seulement comprendre l'importance de la bonne tenue du corps en écrivant. Aussi faut-il revenir aux idées de Frœbel et retarder le plus possible l'enseignement de l'écriture.

L'enseignement simultané de l'écriture et de la lecture, ou même l'enseignement prématuré de l'écriture, qui force le tout jeune enfant à se pencher sur son cahier à l'âge où les tissus de

Digitized by Google

son œil sont moins résistants, est par conséquent tout à fait capable de produire la myopie. D'où la nécessité d'interdire l'enseignement de l'écriture aux enfants âgés de moins de six ans.

La *longue durée des études* a également une action incontestable sur la production de la myopie. M. Motais a démontré par deux faits frappants l'influence de cette cause.

A l'École des arts d'Angers, la myopie n'augmente pas pendant les trois ans de séjour. Au Prytanée militaire, la myopie est inférieure à celle des autres lycées. Cependant dans ces deux établissements les conditions d'hygiène oculaire sont déplorables. Mais les études sont d'une heure, une heure un quart au plus, et sont coupées par des travaux manuels ou des exercices physiques.

Il est facile de comprendre que si la durée des heures de classe ou d'étude n'est pas excessive, les muscles de l'accommodation et de la convergence se détendront sans peine durant les récréations qui suivront, la circulation oculaire se régularisera. On évitera ainsi et contracture des muscles et congestion des membranes de l'œil.

Il faut en conséquence réduire au minimum la durée des heures de travail.

Pour les enfants au-dessous de 6 ans aucune classe ne durera plus d'une heure et chaque classe d'une heure sera interrompue deux fois par des repos d'au moins cinq minutes, occupés par des mouvements avec chants ou par une récréation libre. Chaque classe d'une demi-heure comportera une interruption; sauf les cas de force majeure les récréations auront lieu en plein air, aucun élève ne pourra s'en dispenser et la plus grande partie des récréations sera employée en jeux de force et d'adresse.

Pour les élèves plus âgés de l'enseignement secondaire, les classes et les études ne devront pas durer plus de deux heures sans être interrompues par des récréations, des séances de gymnastique, des travaux manuels, etc.

Il n'est pas possible de préconiser comme mesure générale l'instruction orale ou au tableau, laquelle peut avoir sa raison d'être comme mesure individuelle, dans les cas de myopie rapidement progressive.

CAUSES INDIVIDUELLES

Quel est le mode d'action et comment pouvons-nous lutter contre elles?

Les troubles de transparence de la cornée et des milieux de

Digitized by Google

l'œil agissent, on le comprend facilement, par la diminution de l'éclairage. Les rayons lumineux interceptés arrivent en petit nombre à la rétine, diminution d'éclairage pour l'œil malade et nécessité de recourir à la vision de près.

Lorsqu'il existe des *vices de réfraction*, de l'astigmatisme, par exemple, l'acuité visuelle est diminuée; d'où la tendance à user de la vision rapprochée pour faire gagner en grandeur aux images rétiniennes ce que la diffusion leur a fait perdre en netteté. Ici s'impose la correction soigneusement faite par les verres, dont la nécessité est indiscutable.

M. Nimier a insisté devant la Société sur la *mauvaise correction habituelle des vices de réfraction* que présentaient ses examinés. Le plus grand nombre des jeunes gens, 210 sur 220, portaient des verres choisis par eux-mêmes. En général, les verres choisis par les intéressés ne corrigent pas complètement la myopie, mais il arrive souvent que les verres concaves sont choisis pour corriger un astigmatisme léger, et même une hypermétropie que masque un spasme de l'accommodation. Les inconvénients d'un pareil choix de verres n'ont pas besoin d'être démontrés.

Nous savons du reste, avec M. Tscherning, que la progression de la myopie a été atténuée par la correction de cette amétropie au moyen de verres appropriés.

Les médecins compétents peuvent seuls avoir une action sur ces causes individuelles; aussi la commission considère-t-elle comme utile l'inspection médicale des écoles.

Quel sera le rôle de ces médecins?

1° Examiner les conditions de l'hygiène scolaire et proposer les modifications qu'ils jugeront utiles. En particulier, leur attention devra porter sur l'éclairage, le mobilier, les livres et la durée des heures de travail.

2° Tous les ans, au moins, ils examineront tous les écoliers et noteront pour chaque œil, l'acuité visuelle, le champ visuel, la réfraction et l'état du fond de l'œil. Un rapport devra être fourni donnant les résultats de cet examen. Les médecins indiqueront nettement les nouveaux cas de myopie et les progrès des myopies précédemment observées.

3° Tous les trois mois ils visiteront les élèves dont les yeux présentent une tare quelconque et leur attention portera principalement sur le degré de la myopie. Des mensurations exactement faites leur permettront de se rendre compte de la progression ou de l'arrêt de cette maladie.

Les médecins auraient le droit et le devoir d'intervenir directement auprès du directeur de l'établissement pour modifier les *conditions* de travail des enfants dont la myopie progresse. A ces

Digitized by Google

élèves seraient réservées les places les plus favorisées sous le rapport de l'éclairage. On les dispenserait de certains devoirs, on les ferait dans les cas graves travailler debout au tableau.

Les parents des élèves chez lesquels la myopie se sera déclarée devront être prévenus, en même temps qu'on leur indiquera l'utilité et la nécessité d'appliquer rigoureusement l'hygiène préventive de la myopie, pour empêcher le développement croissant d'un état qui met en danger les yeux qui en sont affectés.

Les parents des jeunes gens qui se *préparent aux écoles militaires* seront également prévenus si leurs enfants ne possèdent pas l'acuité visuelle suffisante ou bien si la myopie est supérieure au taux exigé par les instructions militaires en vigueur. On préviendra ainsi la perte de temps d'une préparation inutile à des jeunes gens qui se verraient, ainsi qu'il arrive souvent actuellement, refuser au dernier moment l'autorisation de prendre part au concours.

Le rôle de ces médecins, ainsi nettement défini, ne sera pas une sinécure. Il est difficile, quelque expert que l'on soit, d'examiner plus de douze enfants en une heure, et si l'on veut tenir compte des occupations extérieures que chaque médecin peut avoir, on reconnaîtra facilement que la division du travail, le choix bien fait de médecins compétents, seront seuls capables de rendre ces inspections efficaces.

INSTRUCTION SUR LA MYOPIE

La commission est convaincue de l'efficacité des mesures qu'elle propose, mais elle juge que leur efficacité sera d'autant plus grande que le public intéressé connaîtra mieux les dangers de la vision rapprochée. Aussi propose-t-elle à la Société de rédiger une instruction qui résumera les propositions que nous venons d'émettre, insistant sur les effets du mauvais éclairage, du mauvais matériel, des méthodes d'enseignement défecteuses et du surmenage oculaire comme causes générales de la myopie. Cette instruction, adressée aux parents et affichée dans les salles d'école, porterait à la connaissance à la fois des écoliers, des maîtres et des parents, les funestes effets d'une hygiène scolaire mal comprise.

Pareille instruction, affichée dans les salles d'école de Birmingham, paraît avoir amené une notable amélioration dans la tenue des élèves.

La commission n'ose pas proposer de faire entrer l'examen physique corporel, santé, force, vision, etc., pour une large part

Digitized by Google

dans le classement des élèves dans les concours, et cependant ce serait là un excellent moyen d'empêcher les meilleurs élèves de payer souvent de leur vue les premières places.

En résumé, la commission propose les conclusions suivantes :

CONCLUSIONS

1. La *vue rapprochée* étant la principale cause de la myopie, dans les écoles maternelles, aucun enfant ne doit lire, écrire ou dessiner, à une distance moindre que 25 centimètres.

2. Dans les écoles primaires, aucun élève ne doit s'approcher de son travail à moins de 33 centimètres, sauf impossibilité constatée par la médecin.

3. Dans les établissements d'enseignement secondaire, cette distance de 33 centimètres doit être absolument obligatoire.

ÉCLAIRAGE.

4. En principe, il doit faire suffisament clair à la place la plus sombre d'une classe.

5. Les salles de classe et d'étude doivent être disposées de telle sorte qu'un œil placé au niveau de la table, à la place la moins favorisée, puisse voir directement le ciel dans une étendue verticale de 30 centimètres au moins, comptée à partir de la partie supérieure des fenêtres. Dans l'application de cette règle, il ne faut pas tracer l'épure d'après l'état actuel, mais en admettant que le propriétaire d'en face use de son droit en construisant à la hauteur admise par les règlements dans les villes ou par l'usage dans les communes rurales.

6. L'éclairage bilatéral doit être préféré. Quand l'éclairage bilatéral sera inégal, on s'arrangera de manière que la lumière la plus abondante vienne de la gauche des élèves.

7. L'éclairage par un plafond vitré est le meilleur éclairage diurne.

8. Un bon éclairage de nuit s'obtiendrait en donnant à chaque élève une lampe basse munie d'un abat-jour.

9. Quand on emploiera le gaz, on n'acceptera que des becs circulaires munis de cheminées en verre ; il est désirable que chaque bec ou que l'ensemble de l'intallation comporte un régulateur de pression. Il y a au moins un bec par six élèves ; les flammes seront placées à 2 mètres au-dessus du sol ; il y aura nécessairement

Digitized by Google

des orifices de ventilation près du plafond, à moins qu'on ait ménagé au-dessus de chaque bec un tuyau pour l'évacuation des produits de la combustion.

10. Le meilleur éclairage de nuit consiste dans l'éclairage électrique des salles par diffusion au moyen de foyers à arc. Les foyers à arc étant complètement masqués, c'est le plafond seul qui, puissamment éclairé, envoie en tous points une lumière abondante, douce et uniforme.

MOBILIER SCOLAIRE.

11. Les bancs et les tables rempliront les cinq conditions suivantes : 1° distance négative ou tout au moins nulle; 2° différence de hauteur telle que le coude se pose naturellement au bord de la tablette; 3° dossier assez prêt de la tablette pour servir d'appui pendant les exercices écrits ; 4° planchettes d'appui pour les pieds; 5° inclinaison de 12 degrés de la planchette à écrire.

12. Le mobilier sera conforme aux cinq conditions énumérées ci-dessus. L'emploi de tablettes inclinées pour supporter les livres pendant la lecture sera interdit.

ÉCRITURE

13. L'écriture droite a l'avantage de rendre les caractères plus lisibles et de rendre naturelle la position normale de la tête, c'est-à-dire qu'elle s'oppose au rapprochement continu de celle-ci vers le papier.

14. Pendant le cours élémentaire et le cours moyen on obligera les enfants à se conformer à la formule de Mme G. Sand : *Écriture droite sur papier droit, corps droit.*

15. Dans les cours plus élevés l'écriture à main posée sera remplacée par l'expédiée, pour laquelle la pente est utile. Pour l'obtenir il suffira d'incliner le papier vers la gauche, l'inclinaison de l'écriture s'ensuivra naturellement, et avec elle la rapidité d'exécution.

LIVRES SCOLAIRES

16. La *lisibilité* est la première qualité que doivent présenter les livres scolaires.

17. La longueur des lignes ne devra pas dépasser 8 centimètres. Ils seront imprimés sur papier blanc ou légèrement jaune.

18. On n'admettra aucun livre qui, tenu verticalement et éclairé

Digitized by Google

par une bougie placée à la distance d'un mètre, ne serait pas parfaitement lisible pour une bonne vue, à la distance d'au moins 80 centimètres.

19. Cette même condition doit être remplie par le texte qui accompagne les atlas.

20. Quant aux noms inscrits sur les cartes, il devront être tous lisibles facilement et dans les mêmes conditions d'éclairage, à une distance de 40 centimètres.

MÉTHODES D'ENSEIGNEMENT

21. Jusqu'à l'âge de 6 ans révolus, les exercices de lecture n'auront jamais lieu en se servant de livres. Les exercices d'écriture seront faits exclusivement à la craie.

Pour les enfants ayant plus de 6 ans, l'écriture pourra être tracée sur papier; mais sans pente et au moyen de crayons très noirs et très tendres.

22. Tant que les enfants n'ont pas à écrire sur du papier, ils ne feront usage de tables ni pour écrire ni pour dessiner.

23. Pour les commençants, les dimensions des lettres courtes seront comprises entre 3 millim. 5 et 5 millimètres. La hauteur totale de l'écriture pendant tout le cours des études primaires sera d'environ 1 centimètre, et le corps des lettres courtes ne mesurera jamais moins de 1 millimètre 1/2

24. L'enseignement simultané de la lecture et de l'écriture ne sera admis qu'en tant que les indications ci-dessus seront rigoureusement suivies.

DURÉE DES HEURES DE TRAVAIL

25. Il faut réduire au minimum la durée des heures de travail.

26. Pour les jeunes enfants au-dessous de 6 ans aucune classe ne durera plus d'une heures sans être précédée et suivie d'une récréation d'au moins une demi-heure. Chaque classe d'une heure sera interrompue deux fois par des repos d'au moins 5 minutes, occupés par des mouvements avec chants ou par une récréation libre. Chaque classe d'une demi-heure comportera une interruption.

27. Pour les enfants des écoles primaires, sauf pour le dessin, aucune séance ne durera plus d'une heure et demie; il serait mieux de ne pas dépasser une heure.

28. Pour les enfants plus âgés et de l'enseignement secondaire, aucune séance ne devra dépasser 2 heures. On se conformera à la *règle des trois* 8, d'après laquelle sur 24 heures, il convient d'en

Digitized by Google

réserver 8 au sommeil et ne pas en consacrer plus de 8 au travail intellectuel. La gymnastique, la natation, le patinage, les exercices militaires, l'équitation, les manipulations chimiques, les travaux manuels et la musique sont les seules matières qui puissent être enseignées en dehors des huit heures de travail.

29. Sauf les cas de force majeure, les récréations auront lieu en plein air; aucun élève ne pourra s'en dispenser, ni par choix, ni pour faire des pensums, et la plus grande partie des récréations sera employée en jeux de force et d'adresse.

INSPECTION MÉDICALE

30. Des médecins compétents seront dans la mesure du possible officiellement désignés pour inspecter les écoles et seront chargés :

31. 1° D'examiner les conditions de l'hygiène scolaire et de proposer les modifications qu'ils jugeront utiles.

32. 2° D'examiner tous les élèves une fois par an, de fournir un rapport annuel donnant les résultats de cet examen, et d'indiquer nettement dans ce rapport l'apparition des nouveaux cas de myopie et les progrès des myopies précédemment observées.

33. 3° De revoir tous les trois mois les élèves dont les yeux présentent une tare quelconque et de s'assurer principalement si la myopie a progressé.

34. 4° Dans les cas de myopie progressive, les médecins interviendront directement auprès du directeur de l'établissement pour modifier les conditions du travail des enfants atteints.

Les parents des enfants myopes seront prévenus, en même temps qu'on leur indiquera l'utilité et la nécessité d'appliquer rigoureusement l'hygiène préventive de la myopie.

35. 5° Les parents des enfants qui se préparent aux écoles militaires seront également prévenus si leurs enfants ne présentent pas les conditions d'aptitude requises par les instructions en vigueur.

INSTRUCTION SUR LA MYOPIE

36. Une instruction sur la myopie, indiquant les effets du mauvais éclairage, du mauvais matériel, des méthodes d'enseignement défectueuses et du surmenage oculaire sur le développement de cette affection, sera affichée dans les salles d'école et adressée aux parents.

M. Javal. — Dans le rapport si précis de M. Belliard, je vou-

Digitized by Google

drais voir figurer ce fait qu'on trouve partout en France du papier quadrillé à 4 millimètres qui est parfait pour l'écriture droite : il n'y a plus besoin de cahiers d'écriture.

Il va sans dire que cette observation ne modifie en rien les conclusions.

Quant aux conclusions, je voudrais qu'on fût moins impératif relativement à l'introduction d'oculistes dans les écoles.

M. Gillet de Grandmont. — J'approuve d'une façon générale les conclusions du rapport et si je prends la parole c'est pour présenter quelques petites observations de détail.

De la discussion à laquelle on vient de se livrer sur les avantages et les inconvénients qu'il y aurait à confier aux seuls oculistes le soin d'inspecter l'éclairage des salles, le mobilier scolaire, de déterminer l'état de réfraction des enfant etc., il me semble ressortir que, comme le demande M. Javal, il ne faut point réserver ces fonctions aux oculistes seuls. J'admets avec lui que tout médecin compétent pourra être chargé de cette mission, mais, qu'en tout cas, il devra se pénétrer des conclusions du rapporteur.

Au sujet des atlas, il me semble que c'est trop exiger que demander la lecture du texte à 40 centimètres, alors que la carte est éclairée par une bougie placée à 1 mètre. Cette distance de 40 centimètres est exagérée. En effet, sur un atlas on lit des noms plus ou moins inconnus, souvent baroques, dont on doit en général considérer isolément chaque lettre, ce qui ne ressemble en rien à la lecture d'un texte dont le sens fait deviner les mots. Je pense donc qu'il faudrait porter pour l'atlas la *lisibilité* à 30 ou 33 centimètres.

Au sujet du mobilier, le rapporteur demande que l'enfant, en écrivant, appuie le dos sur le dossier de son banc. Je crois cette position fort peu naturelle et au moment même de la lecture de ce passage, je portais les yeux sur tous nos collègues et je n'en voyais pas un seul qui eût le dos appuyé sur sa chaise alors qu'il écrivait.

En traitant de l'éclairage par le gaz on nous parle des becs circulaires munis de cheminées en verre, comme s'il n'existait pas d'autres foyers lumineux au gaz beaucoup plus perfectionnés, c'est-à-dire donnant une intensité lumineuse bien plus considérable pour une même consommation de gaz. Je crois qu'on pourrait appeler l'attention de l'administration ou des architectes sur ces foyers perfectionnés qui enlèvent au gaz d'éclairage une bonne partie des inconvénients qu'il présente.

A juste titre le rapport donne la préférence à l'électricité; mais il indique comme fournissant le meilleur éclairage électrique les

Digitized by Google

lampes à arc. Je fais plusieurs reproches à ces foyers : c'est d'abord de produire un bruissement très pénible dû à la combustion des charbons, puis c'est de dégager de la chaleur et de l'acide carbonique, enfin c'est de répandre une odeur nitreuse fort désagréable. Je préfère de beaucoup les lampes à incandescence dont on peut à sa guise varier la disposition afin d'obtenir un bon éclairage.

Enfin, dans ce rapport qui se termine par un projet d'*Instructions sur la myopie* à afficher dans les écoles et à distribuer aux parents, j'aurais aimé à entendre rappeler les causes de la myopie progressive que j'ai signalées et qui se rattachent à la déchéance organique. *La myopie progressive est la scoliose de l'œil :* quand la coque sclérale a perdu ses phosphates et ses calcaires, elle peut subir toutes les déformations qu'exige la myopie progressive.

M. Belliard. — Je reconnais avec M. Javal que le papier quadrillé de 4 millimètres est parfait pour l'écriture droite, et qu'il y a tout intérêt à en préconiser l'usage.

Je ne suis pas de l'avis de M. Gillet de Grandmont au sujet de la lisibilité des atlas. A la lecture d'un texte, le sens fait deviner les mots, il n'en est pas de même pour un atlas, où, ainsi que le fait remarquer M. Gillet de Grandmont, l'on doit en général considérer isolément chaque lettre. Ce serait pour moi une raison de plus pour requérir une lisibilité plus grande des noms imprimés sur les cartes géographiques; du reste, si les cartes ne sont pas trop chargées, des caractères même fins peuvent être lus à 40 centimètres à l'aide d'une bougie placée à la distance de 1 mètre.

Au sujet du mobilier, il est utile que la table surplombe le banc, c'est-à-dire qu'il y ait une distance *négative* entre le bord antérieur du banc et le bord postérieur de la table. Cette disposition permet de placer le dossier à une distance telle que l'écartement de la région fessière par rapport au bord la table se trouve limité. Il devient ainsi à peu près impossible à l'enfant d'abaisser son menton jusqu'au niveau de la table surtout quand on lui prescrit de tenir son papier droit.

Comme M. Gillet de Grandmont, je suis partisan d'adopter tous les perfectionnements réalisés par le mode d'éclairage au gaz, pourvu qu'ils donnent une lumière suffisante avec le minimum de dégagement de chaleur et d'acide carbonique. Mais contrairement à son avis, je maintiens que le meilleur mode d'éclairage électrique pour les salles de travail est l'*éclairage par diffusion au moyen de foyers à arc.*

On se sent réellement à l'aise dans les salles éclairées de cette façon, tandis qu'on est facilement ébloui et rapidement fatigué même par l'éclairage à l'aide de lampes à incandescence. M. Gariel,

Digitized by Google

que j'ai eu l'occasion d'entretenir à ce sujet et quelques ingénieurs qui s'occupent spécialement d'électricité sont également d'avis que, actuellement du moins, le meilleur mode d'éclairage électrique est l'éclairage par diffusion au moyen de foyers à arc.

A propos des inspections médicales, je ferai remarquer que les conclusions du rapport comprennent deux ordres de mesures : des *mesures générales*, qui, aux yeux de la commission et aux miens, ont la plus haute importance, principalement l'éclairage des locaux scolaires, et des *mesures individuelles*, qui peuvent avoir leur utilité. Il ne faut pas se le dissimuler, l'inspection médicale telle qu'elle est demandée dans le rapport comporte de grandes difficultés. A Paris et dans certaines villes on peut espérer que cette inspection pourra être faite avec tout le soin désirable en ce qui concerne la mesure de la myopie, mais il est difficile qu'il en soit ainsi partout. Cependant, lors même que l'inspection médicale n'aurait pour effet que de pousser à l'application des mesures générales de l'hygiène oculaire, elle aurait déjà fait beaucoup pour la prophylaxie de la myopie.

Je propose par conséquent de modifier ainsi qu'il suit l'art. 30.

« Des médecins compétents seront dans la mesure du possible, officiellement désignés pour inspecter les écoles et seront chargés... »

Enfin, messieurs, je reviendrai pour terminer sur un point de mon rapport qui a trait à la rédaction d'une instruction sur la myopie.

Les mesures prophylactiques de la myopie sont connues depuis longtemps; elles ont été formulées de la façon la plus nette et la plus claire dans des rapports officiels depuis plus de dix ans, et cependant l'application de ces mesures ne se fait que lentement.

Si les parents, si les maîtres et les élèves étaient instruits des dangers de la myopie et des causes de son développement, un grand pas serait fait et les parents surtout surveilleraient l'installation de leurs enfants et pousseraient à l'application des mesures réclamées par l'hygiène scolaire.

Le meilleur mode de répandre ces connaissances consisterait à faire afficher dans les salles d'école et à adresser aux parents une instruction sur la myopie résumant les principaux points que nous venons de discuter.

En conséquence je propose à la Société de rédiger cette instruction.

M. le Président met aux voix la modification proposée pour l'art. 30 des conclusions, qui est adoptée et charge M. Belliard de préparer l'Instruction sur la myopie.

Digitized by Google

La Société vote ensuite l'envoi du rapport à M. le Ministre de l'Instruction publique et aux autorités compétentes.

M. Abadie. **Nouvelle méthode de traitement des luxations complètes du cristallin.** — Il est extrêmement rare que les luxations complètes du cristallin n'entraînent pas à la longue la désorganisation des membranes profondes de l'œil.

Le plus ordinairement il se développe un processus glaucomateux que l'iridectomie ne peut enrayer et qui exige parfois l'énucléation du globe oculaire.

Quand la luxation du cristallin est *complète*, c'est-à-dire qu'ayant complètement quitté le champ pupillaire il est couché à la partie la plus déclive de l'œil, on ne peut guère songer à le retirer par extraction.

Il faudrait en effet pour cela pratiquer une large ouverture à la sclérotique, puis chercher à tâtons au moyen d'une curette; on risquerait ainsi de vider presque tout le corps vitré sans parvenir à retirer la lentille. Il existe bien dans la littérature ophthalmologique quelques observations où le cristallin en apparence tout à fait luxé a pu être enlevé par extraction. Mais dans ces cas-là il n'y avait pas abandon complet du champ pupillaire; au moindre mouvement de l'œil ou en plaçant le malade dans certaines positions, couché par exemple sur le ventre la tête dirigée en bas, la lentille apparaissait de nouveau et devenait accessible.

Mais chez les malades dont je m'occupe en ce moment, il n'en était plus ainsi; le cristallin, complètement luxé, immobile à la partie la plus déclive du corps vitré, ne remonte plus dans le champ pupillaire, on ne peut l'apercevoir qu'en éclairant fortement de haut en bas avec le photophore électrique.

C'est pour remédier à cet état de choses que j'ai eu l'idée que voici. Mise en pratique elle m'a réussi.

Le malade étant placé dans le décubitus dorsal et le regard étant dirigé en bas, l'œil atropinisé et cocaïnisé, j'éclaire avec un photophore électrique le champ pupillaire en projetant la lumière de haut en bas. Dans ces conditions d'éclairage, on aperçoit facilement le cristallin couché horizontalement, ballotant au moindre mouvement de l'œil et apparaissant, en raison de sa grande réfringence, comme une large goutte d'huile dans le corps vitré.

L'œil étant maintenu dans cette position par une pince à fixation tenue de la main gauche, avec la droite je saisis un grand crochet à grande courbure, très pointu et coupant sur un bord comme une serpette.

Je l'enfonce latéralement un peu en arrière de la région ciliaire, et je l'introduis dans l'œil en la dirigeant vers le cristallin. L'in-

Digitized by Google

strument grossi est vu très aisément et il est très facile de le manœuvrer et d'arriver à piquer le cristallin, qui fuit tout d'abord, mais qu'on finit par acculer contre la sclérotique.

Une fois que celui-ci est pour ainsi dire embroché on le dirige où l'on veut, et il est très facile de le porter en avant et de le ramener ainsi fixé dans le champ pupillaire.

Pendant qu'on le tient toujours ainsi fixé, un aide ponctionne la chambre antérieure, et, introduisant un kystitome, dilacère en tous sens la cristalloïde antérieure.

Les jours suivants le cristallin, ainsi discisé, se gonfle, reste en place et il se forme une cataracte molle. On pourrait à la rigueur l'abandonner à sa résorption spontanée, mais il est préférable d'agir de la façon suivante.

Au bout de six à huit jours, quand le cristallin est bien imbibé, gonflé, ramolli, on fait une large paracentèse de la cornée, puis, avec le kystitome, on dilacère le cristallin un peu dans tous les sens, de façon à le fragmenter et à le dissocier; alors on introduit la large canule fenêtrée de la seringue à aspiration et on l'aspire. Une certaine quantité des masses est ainsi retirée; s'il en reste encore, on fait de nouveau une dilacération avec le kystitome, on aspire de nouveau, et ainsi de suite, jusqu'à ce que, séance tenante, l'aspiration de toutes les masses dissociées soit complète.

Je viens d'opérer par ce procédé trois malades, âgés de 40, 43 et 50 ans, ayant eu tous les trois une luxation complète du cristallin transparent, suite de traumatisme, et j'ai obtenu chez tous les trois la guérison.

Ce procédé est évidemment encore plus facilement applicable quand la luxation est incomplète et quand il s'agira d'un cristallin transparent, il pourra toujours être employé, car j'ai déjà fait remarquer à plusieurs reprises que, même à un âge avancé, contrairement à ce qu'on croyait jadis, il n'y a pas en somme de noyau, et par des dilacérations et des aspirations successives on pourra tout évacuer. Si, au contraire, le cristallin est cataracté, on pourra ainsi le maintenir fixé et l'extraire plus facilement.

M. Despagnet. — Il me semble que l'opération que nous préconise M. Abadie est des plus compliquées, et si elle a pu lui donner de bons résultats, il n'en saurait être de même entre des mains moins expérimentées. Tout d'abord, je ne saisis pas bien comment se fait l'introduction du crochet. Le fait-on pénétrer par la partie supérieure de l'œil? et dès lors comment le faire entrer dans le cirstallin, qui se trouve en bas?

M. Abadie veut bien compléter sa description et me dire qu'il fait pénétrer le crochet par en bas, dans le voisinage du cristallin, dont il fait la transfixion de haut en bas; c'est fort bien;

Digitized by Google

mais alors, quand il aura porté le cristallin dans le champ pupillaire, comment va-t-il enlever le crochet? Il me semble qu'il lui faut pour cela un point résistant contre lequel il appuie la lentille tandis qu'il opère le mouvement nécessaire pour dégager l'instrument. Enfin, je me demande comment le cristallin peut rester ensuite dans le champ pupillaire. Dans les luxations cristalliniennes spontanées, un des caractères principaux de l'anatomie pathologique de cette affection c'est la liquéfaction du corps vitré, qui permet à la lentille d'opérer les déplacements les plus rapides dans l'intérieur de l'œil. Les lois de la pesanteur, l'œil étant au repos, doivent donc toujours l'entraîner dans la position la plus déclive. Je n'insisterai pas davantage sur la technique de l'opération que l'on nous propose pour arriver à une protestation personnelle.

M. Abadie nous a dit qu'à sa connaissance il ne savait pas qu'on eût publié des cas d'extraction de cristallin totalement luxé dans le corps vitré. Il a cependant cité dans sa communication le nom d'Agnew, qui se servait d'un bident pour cette opération. Qu'il me permette aussi de lui rappeler qu'ici même, en 1890, j'ai fait une communication sur ce sujet. Mon collègue et ami M. Trousseau vint appuyer mes conclusions par des faits personnels. La même année, mon chef de clinique, M. le Dr Guende, de Marseille, soutenait sa thèse inaugurale *Sur l'extraction du cristallin luxé dans le corps vitré*. Enfin, l'an dernier, dans un travail spécial, M. Trousseau publiait de nouveaux faits, nombreux, à l'appui de la même opération que j'avais préconisée, et qui consiste dans l'extraction à lambeau avec une plaie large et iridectomie. On pénètre ensuite avec une curette large directement dans le corps vitré, on va au-devant du cristallin qui toujours subit un déplacement spontané vers l'ouverture cornéenne dès que s'écoule l'humeur aqueuse. On place la curette au-dessous de lui, vers son milieu, autant que possible. On essaye ensuite de venir placer la lentille contre la cornée. Prise ainsi entre deux surfaces résistantes, la cornée et la curette, on la fait glisser en l'attirant vers la plaie.

Cette manœuvre, beaucoup plus rapide à exécuter qu'à dire, se fait sans trop de difficultés. Elle entraîne fatalement l'issue d'une certaine quantité de corps vitré, mais jamais suffisante, si la plaie est grande et les manœuvres rapides, pour être une complication dangereuse. De nombreuses fois j'ai appliqué cette méthode, qui est des plus simples, et en ai toujours obtenu de bons résultats.

M. Gorecki. — Lorsque j'ai vu annoncée la communication de M. Abadie, j'ai eu le vif regret d'avoir énucléé un œil deux jours auparavant pour une luxation complète du cristallin ayant amené

Digitized by Google

des phénomènes glaucomateux. Après avoir entendu cette communication, je vois que je n'ai rien à regretter, car son procédé n'était nullement applicable à mon cas qui présente en outre des particularités qui m'engagent à vous le résumer.

Un jeune homme de 19 ans, jardinier, avait été opéré quelques années auparavant pour un ectropion qui avait amené l'opacification d'une grande partie de la cornée de l'œil gauche. Il revint me voir il y a deux mois, ayant reçu sur l'œil un traumatisme violent. L'iris, à la partie supéro-interne, avait été retroussé, déchiré et présentait l'aspect qu'il présente après une large iridectomie périphérique. Le cristallin était luxé à la partie diamétralement opposée, un bord en dehors. La vision déjà très mauvaise auparavant à cause de l'état de la cornée, était réduite à peu de chose. Je proposai d'attendre que le calme fût revenu dans cet œil, me réservant d'intervenir par le procédé que M. Despagnet nous a exposé il y a deux ou trois ans et qui m'avait déjà donné deux assez bons résultats.

Deux mois après seulement mon malade me revenait avec un glaucome suraigu, et absence presque complète de toute perception lumineuse.

Dans ces circonstances, et considérant qu'il s'agissait d'un homme qui avait besoin de gagner sa vie et ne pouvait courir les risques d'une opération très incertaine, je me décidai après une hésitation bien compréhensible à proposer l'énucléation.

Jusqu'ici, le cas est banal, mais voici qui devient plus instructif.

L'énucléation faite, je me demandai si je n'aurais pas pu me contenter d'enlever le cristallin, et séance tenante, tandis que l'œil était encore vivant pour ainsi dire, je le fixai et je procédai à l'extraction du cristallin luxé.

Or, malgré l'absence de toute difficulté opératoire, malgré l'emploi de l'anse d'acier si commode dans ces cas, et bien que le corps vitré fût encore parfaitement résistant, je ne pus parvenir à faire cette extraction avant d'avoir perdu la moitié du corps vitré.

Le cristallin, dans sa capsule, était fixé par un lambeau de la zonule de Zinn très difficile à rompre.

Quant à la capsule en elle-même, elle avait perdu toute élasticité, et, lorsque j'eus extrait le cristallin, en le dilacérant avec le kystotome, elle ne se rétracta pas et la substance cristallinienne ne vint pas faire hernie à travers l'incision comme cela a lieu d'habitude.

Il ne faut pas donc croire que l'on aura toujours des succès avec la méthode ordinaire d'extraction du cristallin luxé, c'est pourquoi la communication de M. Abadie m'a beaucoup intéressé bien que

Digitized by Google

dans mon cas, à cause des accidents glaucomateux, elle eût été inapplicable.

M. Chevallereau. — Je comprends très bien comment M. Abadie peut aller piquer son cristallin et le ramener à la place qu'il occupait antérieurement, mais je ne comprends pas comment ce cristallin peut rester ainsi suspendu, alors que son ligament suspenseur est évidemment détruit.

M. Gillet de Grandmont. — Ce serait une erreur de penser que toute luxation complète du cristallin soit fatalement suivie de glaucome. Si, en effet, nous nous reportons aux opérations de cataracte par abaissement nous savons que bon nombre des opérés gardaient leur vision.

De même on se tromperait gravement si l'on déclarait que le ramollissement du corps vitré est la conséquence fatale de la luxation complète de la lentille. C'était loin d'être la règle dans les opérations d'abaissement et nous en trouvons la preuve dans ce fait que l'on voyait parfois le cristallin venir spontanément reprendre sa position derrière l'iris. Si le vitré eût été diffluent, le cristallin fût resté dans les parties déclives du corps vitré.

En se reportant aux faits ci-dessus, on comprend très bien comment M. Abadie a pu faire reprendre au cristallin sa position normale dans la fossette hyaloïdienne : le corps vitré n'avait rien perdu de sa consistance.

A l'occasion donc, après m'être assuré de l'intégrité du vitreum, je chercherai à faire reprendre au cristallin luxé sa position régulière; mais je ne me résoudrais pas volontiers à faire la discision chez un adulte, je suis trop convaincu que je rencontrerais un noyau qui ne pourrait être broyé et résorbé. Je me souviens trop des tentatives qui furent faites autrefois par mes maîtres alors qu'ils cherchèrent à appliquer l'extraction linéaire à toutes les cataractes. Malgré les discisions répétées, il restait un noyau qu'il fallait extraire, et cette extraction avait souvent lieu bien trop tard, alors que des phénomènes d'irido-choroïdite avaient déjà apparu.

Il n'est à mon sens qu'une alternative : laisser le cristallin luxé s'il ne gêne en rien la vision; dans le cas contraire, l'extraire. Il importe alors de faire un très grand lambeau, une grande iridectomie, et d'aller chercher la lentille avec une curette profondément engagée sous la cataracte. Le moyen d'éviter les pertes de corps vitré, c'est de n'exercer aucune pression sur le globe et pour ainsi dire d'aller cueillir le cristallin.

M. Meyer. — Pour ma part, je ne trouve pas dans le fait seul d'une ectopie du cristallin une indication pour intervenir chirurgicalement. Souvent ces malades ont et conservent une vision suffisante pendant toute leur vie, et la nécessité d'opérer ne s'impose

Digitized by Google

qu'en cas de complications. Je reconnais que l'extraction du cristallin luxé dans le fond de l'œil est des plus difficiles et des plus précaires. Si après l'iridectomie on y réussit parfois sans grande difficultés, d'autres fois on vide le corps vitré sans saisir le cristallin. De là les différentes tentatives de le ramener et fixer derrière la pupille, par exemple à l'aide du bident, avant de l'extraire. M. Abadie y a réussi avec son instrument, assurément, moins vulnérant, et propose de faire disparaître le cristallin, au lieu, de l'extraction immédiate, par discisions et aspirations simultanées. Puisqu'il a constaté qu'une fois remis en place le cristallin s'y maintient longtemps tout seul, on pourrait peut-être tenter de l'y ramener par un instrument mousse et l'y laisser aussi longtemps qu'il conserve sa transparence.

M. Abadie. — Je répondrai à M. Despagnet qu'il faut distinguer entre les luxations complètes et incomplètes du cristallin. Dans les incomplètes l'extraction est généralement facile ; je suis l'un des premiers à l'avoir conseillée et à avoir signalé la sortie facile de la lentille, qui se précipite pour ainsi dire vers la plaie dès que la section cornéenne est terminée. Mais il n'en est plus de même quand la luxation est tout à fait complète et que le cristallin, ayant abandonné le champ pupillaire, occupe la partie la plus déclive du corps vitré. Dans cette situation, il n'a plus aucune tendance à sortir de l'œil, même après une large section, et en cherchant à l'extraire avec la curette sans le voir, on a plus de chance de le refouler dans le corps vitré que de l'amener vers la plaie.

Dans les trois cas dont j'ai parlé il s'agissait de traumatismes violents produits sur des yeux sains, et il est probable que si le cristallin une fois discisé s'est maintenu en place dans le champ pupillaire, cela tenait, ainsi que l'a fait remarquer M. Gillet de Grandmont, à ce que le corps vitré n'était pas liquéfié.

Quoi qu'il en soit, avec le procédé que je viens de décrire il est toujours facile de dilacérer complètement la cristalloïde, ce qui favorise la résorption du cristallin.

Il est évident aussi que ce même traitement doit réussir *a fortiori* quand la luxation est incomplète.

La séance est levée.

Digitized by Google

BIBLIOGRAPHIE

ET REVUE DES JOURNAUX

ANNALI DI OTTALMOLOGIA (ANNO XXI, 1-3)

(Analyse par le docteur **A. Antonelli**).

1. Dr G. Sgrosso. — *Contribution à la morphologie et à la structure des tumeurs épibulbaires*, etc.

2. Dr L. Ferri. — *Schéma de l'action physiologique des muscles de l'œil et de la diplopie paralytique.*

3. Dr G. Geronzi. — *Compte rendu de la clinique ophtalmoscopique de Rome* (dirigée par M. le professeur Businelli), de 1890-91.

4. Dr F. Mercanti. — *Contribution à l'étiologie de la dacryocystite chez les nouveau-nés.*

5. Dr G. Ovio. — *La circulation des humeurs endoculaires et la nutrition du corps vitré* (études critiques et recherches expérimentales).

6. Dr L. Ferri. — *Pathogénie du symptôme de de Graefe dans la maladie de Basedow.*

7. Dr F. Gosetti. — *Compte rendu du service oculistique dans l'hôpital de Venise* (de 1888 à 91).

8. Professeur E. Scimemi (Palerme). *Recherches sur la canalisation des larmes.*

1. M. Sgrosso a étudié *seize* cas de tumeurs épibulbaires, dont trois sarcomes, un mélanome et douze épithéliomes. Il en donne une description morphologique et histologique très soigneuse, qu'il serait impossible de résumer. A propos de deux cas d'épithéliome, il discute aussi la question des *psorospermes* (protozoaires intra et intercellulaires).

2. Le schéma de M. Ferri, reproduit aussi en tableau mural, est très simple et très démonstratif, surtout pour l'action physiologique des muscles de l'œil.

4. Dans un cas de dacryocystite chez un nouveau-né, M. Mer-

Digitized by Google

CANTI a obtenu du pus une culture pure d'un bacille, qui présentait les mêmes caractères morphologiques et biologiques que le *bacterium coli commune*.

6. M. FERRI croit que le symptôme de de Graefe dans la maladie de Basedow (rétraction de la paupière supérieure et défaut de synergie entre l'abaissement de cette paupière et de l'œil) est due non pas à la paralysie du muscle de Müller, mais à l'hypérémie neuroparalytique dans les tissus de la paupière, surtout dans son muscle releveur.

8. Voici les principales conclusions des recherches de M. SCIMEMI : 1° La capillarité ne demande pas comme condition *sine qua non* l'intégrité des points lacrymaux, de sorte que l'incision du canal lacrymal (Bowmann) ne nuit pas au courant des larmes. 2° La clôture des paupières dilate le sac, mais seulement pour une partie (moins de la moitié) de sa capacité. Il n'y a pas une véritable action musculaire compressive sur les parois du sac. 3° Une dilatation encore plus marquée du sac est provoquée en serrant fortement les paupières. L'action d'un muscle lacrymal postérieur, tel que Henche l'a décrit, destiné à comprimer les parois du sac, n'est pas admissible. 4° Les larmes, pénétrées du lac dans les canalicules par capillarité et par l'aspiration qui a lieu pendant les clignements, avancent dans le sac et le canal naso-lacrymal par force de gravité, aidée par un faible affaissement élastique des parois du sac pendant l'écartement des paupières. Cette force de gravité équivaut au poids d'une colonne d'eau de hauteur égale à la différence de niveau entre les points lacrymaux et l'ouverture nasale du canal, augmentée de 5 millimètres à cause de la résistance que les bords des paupières offrent au débordement des larmes.

A. ANTONELLI.

Un cas de dacryoadénite aiguë, par ELSCHING (*Centralbl. für prakt. Aug. ann. d'ocul.*). — Le malade dont il s'agit dans cette communication présentait, après avoir travaillé dans un endroit très humide et très froid, un gonflement très prononcé au niveau de la glande palpébro-orbitaire et cela des deux côtés. Il ne pouvait ouvrir les yeux. Les conjonctives étaient très injectées, et assez fortement chémotiques à la partie supérieure. Aucune sécrétion lacrymale; douleur aiguë au toucher.

L'auteur fit appliquer des fomentations chaudes et ordonna le salicylate de soude à l'intérieur. L'infiltration des glandes lacrymales disparut très rapidement, mais il se déclara alors une con-

Digitized by Google

jonctivite catarrhale très rebelle qui ne guérit qu'avec la réapparition de la sécrétion lacrymale.

Deux cas d'ophtalmoplégie nucléaire, par M. F. LAGRANGE. — Dans les *Annales de la Policlinique de Bordeaux*, n° 5, 1891, M. F. Lagrange publie une très intéressante observation d'ophtalmoplégie nucléaire.

Il s'agit d'un homme de 32 ans, ayant des antécédents syphilitiques. Le début de l'affection remonte en août 1889. Il fut assez brusque. Tous les muscles oculo-moteurs du côté gauche furent paralysés, y compris l'élévateur de la paupière. A la suite d'un traitement iodohydrargyrique, le ptosis disparut; depuis, aucune autre amélioration.

En janvier 91, l'état est le suivant : à gauche, paralysie absolue de l'accommodation et des réflexes iriens. Les quatre muscles droits sont complètement paralysés ; les deux obliques assez fortement parésiés. L'élévateur palpébral estnormal. A droite, le droit externe seul est paralysé.

Dans un numéro ultérieur des *Annales*, M. Lagrange nous apprend les résultats du traitement (iodure de potassium, frictions mercurielles, électricité).

Au bout de trois mois, le droit externe de l'œil droit a repris ses fonctions.

En revanche, du côté gauche, les deux obliques seuls se sont un peu améliorés. Les quatre muscles droits sont restés complètement paralysés. De même pour les muscles intrinsèques.

Cette observation, disons-nous, est fort intéressante. Il s'agit là en effet d'une ophtalmoplégie mixte complète, limitée à l'œil gauche, et accompagnée d'une paralysie isolée de la sixième paire droite, qui a évolué séparément et a guéri très rapidement. Nous ne pouvons accepter ici le diagnostic d'ophtalmoplégie bilatérale admis par M. Lagrange, car nous réservons le terme d'ophtalmoplégie pour le cas où tous les muscles extérieurs sont paralysés à la fois.

D'autre part, comme l'établit fort nettement M. Lagrange, le siège de l'affection ne peut être ni dans l'orbite, ni à la base du crâne, ni dans les centres corticaux. Ajoutons qu'il ne peut non plus s'agir de cette forme d'ophtalmoplégie *sus-nucléaire* que nous avons nous-même décrite. Car, lorsque les centres coordinateurs sus-nucléaires sont touchés, l'affection est toujours bilatérale. Aussi M. Lagrange est-il amené par exclusion à placer la lésion dans les noyaux protubérantiels.

Il s'agit donc bien là d'une ophtalmoplégie nucléaire *unilatérale*. On sait que ces cas sont en contradiction avec les données anato-

Digitized by Google

miques actuellement admises sur les noyaux protubérantiels. Aussi sommes-nous heureux de voir s'ajouter ce cas de M. Lagrange aux cas que nous avons nous-même publiés.

M. Lagrange publie dans le même recueil un autre cas intéressant d'ophtalmoplégie.

Il s'agit d'un cas d'ophtalmoplégie double, affectant uniquement les muscles extrinsèques, et d'origine congénitale, ou du moins remontant à la première enfance.

Dr Ch. Sauvineau.

Traitement du goitre exophtalmique, par le Dr Dieulafoy. Dans la maladie de Basedow, l'indication primordiale à remplir est de combattre l'éréthisme cardio-vasculaire; dans ce but, M. Dieulafoy a eu l'idée de traiter cette affection comme on traite les malades en proie ou en imminence d'hémoptysie. Il a associé l'ipéca à la digitale et à l'opium, dans des pilules ainsi composées :

Poudre d'ipéca.....	0gr,035
Poudre de feuilles de digitale.....	0 ,02
Extrait d'opium.....	0 ,0025

Pour une pilule. En prendre quatre à six par vingt-quatre heures. Il a traité de cette façon plusieurs malades atteints de goitre exophtalmique, et une amélioration considérable de tous les symptômes a été la règle; elle a été surtout frappante et rapide chez deux de ces malades; certainement, aucun traitement n'aurait donné un pareil résultat.

L'effet de cette médication se traduit par une atténuation des symptômes de la maladie, atténuation bien appréciable au bout de quelques jours, très notable après quelques mois, et équivalant à une guérison.

Dr Galezowski.

Traitement chirurgical de la conjonctivite granuleuse (scarification, curettage, brossage), par le Dr G. Fourrey[1]. — Sous ce titre, l'auteur publie un intéressant travail inspiré par M. le Dr Darier.

On a beaucoup écrit, beaucoup discuté en ces derniers temps, pour ou contre le traitement des granulations par le brossage. Peu d'oculistes, cependant, pratiquent cette opération suivant les règles qu'ont posées MM. Abadie et Darier. De là des différences de résul-

1. Thèse de Paris, 1892.

Digitized by Google

tat fort appréciables, et des insuccès qui ne peuvent, en bonne justice être imputables à une méthode, qu'on n'a pas exécutées, dans toute sa rigueur.

On sait que le procédé de MM. Abadie et Darier n'est qu'une modification du procédé de Sattler. L'oculiste de Leipzig « retourne la paupière deux fois sur elle-même, au moyen d'une pince à double fixation, de façon à étaler le fond du cul-de-sac, pour qu'on puisse gratter et curetter toutes les granulations. Il scarifie alors les granulations avec une aiguille à cataracte, et les exprime avec une curette fine. Cette méthode nécessite l'emploi du chloroforme.

C'est ce procédé qu'a repris M. Darier en le compliquant de brossage.

Pendant l'anesthésie chloroformique et après avoir, si l'atrésie de la fente palpébrale est très marquée, débridé d'un coup de ciseaux l'angle externe des paupières (et il paraît que ce débridement s'impose dans 30 p. 100 des cas, environ !), M. Darier applique l'écarture des paupières, pour mettre à découvert *toute la conjonctive bulbaire,* qu'il débarrasse des granulations qu'elle pourrait présenter.

Si la caroncule est trop infiltrée, on l'excise d'un coup de ciseaux ; s'il existe un pannus cornéen accentué, M. Darier le gratte avec la curette : « un très léger coup de brosse suivi d'un lavage minutieux termine ce temps de l'opération qui n'est nécessaire que dans 15 p. 100 des cas environ. »

On passe ensuite aux paupières, en commençant par l'inférieure pour ne pas être gêné par le sang. On saisit la paupière, parallèlement à son bord, avec une pince spéciale, étroite et munie de dents, puis on lui imprime un mouvement de rotation, de façon à étaler la conjonctive et le cul-de-sac.

« Les scarifications sont alors pratiquées avec précaution en ayant soin de bien inciser toutes les granulations. On emploiera de préférence le bistouri à trois lames qui a l'avantage de permettre de faire les scarifications bien parallèles et plus rapidement. »

« Les scarifications font sourdre sur la surface conjonctivale cruentée le contenu gélatineux des granulations. Il faut soigneusement éviter de le laisser sur la plaie. Le tampon de ouate qui étanche le sang *n'enlève pas bien cette matière infectieuse,* qui ne ferait qu'infecter inutilement la brosse. Il est bien préférable de l'enlever soigneusement au moyen de la curette tranchante. »

A part quelques modifications insignifiantes, on voit que jusque-là le procédé de MM. Abadie et Darier ne diffère pas du procédé de Sattler. Ce procédé paraît, du reste, excellent et il

Digitized by Google

semble que des lavages au sublimé suffiraient pour terminer l'opération. Mais tel n'est pas l'avis de M. Darier, qui déclare que le point capital de l'opération est le *brossage*.

Avec une brosse à dents, petite, à crins drus et courts, soigneusement désinfectée préalablement avec une solution de sublimé ou de cyanure de mercure à 1 p. 100. M. Darier frotte vigoureusement la conjonctive palpébrale, « assez vigoureusement pour bien déterger tout le tissu infiltré, sans entraîner et déchirer les languettes de conjonctive qui ont été ménagées par les scarifications. »

On retire ensuite la pince, et l'on a soin de détruire les points malades qui auraient pu être protégés par les mors de la pince. On procède enfin à un lavage très minutieux de toute la surface conjonctivale avec la solution du sublimé à 1/500.

Les jours qui suivent l'opération, pour éviter le *symblépharon*, il est « absolument nécessaire de retourner complètement les paupières tous les jours ou au moins tous les deux jours et de laver soigneusement toute la surface conjonctivale, en ayant soin de détacher les adhérences qui ne peuvent manquer de se produire, quand deux surfaces cruentées sont mises en contact avant la reconstitution de l'épithélium.

Ce procédé présente les mêmes inconvénients que le procédé de Sattler. Comme celui-ci, il nécessite le chloroforme, complication qui n'est pas sans importance, surtout lorsqu'on doit recommencer l'opération à plusieurs reprises. Il présente de plus des inconvénients inhérents au brossage. Le brossage donne immédiatement une hémorragie abondante qui masque le champ opératoire et oblige l'opérateur à brosser à l'aveugle ; non seulement les parties malades incisées et curettées, mais encore les parties saines de la conjonctive. Il est bien difficile de ne pas déchirer et entraîner les languettes conjonctivales qui ont été ménagées par les scarifications.

Aussi, si l'on peut, avec des soins attentifs et quotidiens, éviter le symblépharon, il n'est guère facile, M. Darier le reconnaît, d'éviter les rétractions cicatricielles, et l'entropion qui en est la conséquence.

Le brossage de la cornée est loin aussi d'être sans inconvénient. Il laisse après lui des leucomes indélébiles.

Certaines modifications de détail ne nous semblent pas non plus très heureuses : ainsi l'emploi du bistouri à trois lames, retour aux instruments qu'employait volontiers la chirurgie antique, mais que font répudier les pratiques modernes d'asepsie.

Telles qu'elles se présentent, avec leurs inconvénients réels, la méthode de Sattler, et celle, plus compliquée, d'Abadie et Darier,

Digitized by Google

ne laissent pas de présenter des avantages incontestables, dans les cas invétérés où le trachome intéresse toute la surface conjonctivale.

Mais ces méthodes cessent d'être indiquées lorsque les granulations occupent seulement le fond des culs-de-sac conjonctivaux. L'excision des culs-de-sac suivant le procédé de Galezowski donne souvent alors des résultats satisfaisants. A plus forte raison sont-elles contre-indiquées lorsque les granulations sont rares, isolées, et que quelques coups de ciseaux peuvent en avoir raison.

Dr Ch. Sauvineau.

De l'antisepsie de l'œil en général et plus spécialement par le cyanure de mercure, par le Dr Chibret. — Après un historique rapide dans lequel il nous montre le sort fait aux diverses substances employées successivement en chirurgie oculaire, M. le Dr Chibret en arrive à nous exposer ses théories personnelles et à poser les règles de l'antisepsie telle qu'il la conçoit.

Il distingue l'antisepsie chirurgicale et l'antisepsie thérapeutique. La première est une lutte offensive contre les coccus de la suppuration; elle précède ou suit les opérations. La seconde est la lutte défensive contre les germes pathogènes ayant déjà franchi la frontière épithéliale.

L'antisepsie chirurgicale est opératoire et post-opératoire.

Opératoire, elle est : 1° instrumentale; 2° locale; 3° générale.

C'est ici que M. Chibret nous expose tous les avantages du cyanure de mercure.

Sel bien défini, n'altérant ni le poli ni le fil des instruments, jouissant d'un pouvoir antiseptique un peu supérieur à celui du sublimé, le cyanure de mercure a sur le sublimé l'avantage d'être *trois frois* moins irritant pour les muqueuses.

1° L'antisepsie instrumentale sera obtenue par l'immersion des instruments dans une solution au 1/100. Au sortir du bain, qui sera seulement de dix minutes, les instruments seront baignés dans une solution au 1/1500, pour éviter l'action irritante du sel.

2° L'antisepsie locale sera assurée par l'usage d'une solution de cyanure de mercure au 1/1500, additionnée de 1/7000 de Na Cl.

On promènera doucement dans les culs-de-sac conjonctivaux supérieur et inférieur des tampons d'ouate imbibés de cette solution.

En cas d'affection suppurative des voies lacrymales, on fera des injections antiseptiques et on ne fera l'opération qu'après disparition du pus.

Après l'extration de la cataracte, M. Chibret irrigue la chambre antérieure avec une solution *tiède* ayant pour formule.

Digitized by Google

	Gr.
Hg Cy	0,05
Na Cl	7
Eau distillée	1000
Acide picrique	traces pour coloration.

Il injecte 4 à 5 grammes dans le champ pupillaire. Ces injections sont sans inconvénients pour la transparence ultérieure de la cornée et des autres milieux.

L'opération terminée, la place sera encore irriguée avec la même solution.

3° L'antisepsie générale consiste à placer l'individu tout entier dans des conditions favorables de résistance à l'affection exogène ou endogène. Elle consistera à combattre les manifestations diathésiques qui peuvent mettre le malade en état de réceptivité.

Antisepsie post-opératoire. Elle consiste dans l'application répétée des antiseptiques destinés à maintenir permanente la stérilisation des tissus. Ici encore le sel de mercure est supérieur aux autres substances, car *dyalisant mal*, il reste plus longtemps en présence des surfaces à protéger.

Pour toutes les interventions, et notamment pour la cataracte, il faut renouveler le pansement et le lavage toutes les vingt-quatre heures.

M. Chibret aborde ensuite quelques questions relatives à l'antisepsie thérapeutique.

Ici l'épithélium, qui constitue la meilleure barrière à l'invasion des germes microbiens, a été franchi. Peu importe donc que l'antiseptique employé le respecte ou non. Ce qui importe, c'est d'employer une substance qui, jouissant d'un pouvoir caustique plus grand, ait une puissance dyalisante plus considérable, de façon à pouvoir atteindre le microbe jusque dans la profondeur des tissus envahis. A ce titre, le nitrate d'argent, l'iode, les couleurs d'aniline devront être employés.

Pour le gonococcus la substance que l'on doit préférer est le nitrate d'argent.

Pour la diphtérie tous les antiseptiques sont d'une impuissance presque complète.

Pour le trachome, le sulfate de cuivre, l'azotate d'argent, le sublimé ont donné des résultats favorables, mais n'ont pas guéri l'affection, qui renaît sitôt qu'elle est abandonnée à elle-même.

Dans la kératite suppurative avec ou sans hypopyon, le procédé de Sœmisch est souvent impuissant. Quant au galvano-cautère, il semble, par le trauma clinique qu'il apporte, précipiter la marche envahissante de l'ulcère infectieux. Des attouchements à la tein-

Digitized by Google

ture d'iode, des instillations de pyoctanin au 1/500 doivent lui être préférés. Cette dernière substance, peu toxique, semble agir en exaltant la phagocytose. L'usage du galvano-cautère sera réservé pour les ulcères atoniques de la cornée.

Dans la gonorrhée conjonctivale des nouveau-nés, c'est le nitrate d'argent qui a donné les résultats les meilleurs.

Ces règles, auxquelles M. le Dr Chibret s'est arrêté depuis deux ans, font de l'antisepsie oculaire une sorte d'optimum qu'il lui semble malaisé de dépasser avec les moyens dont nous disposons actuellement. CH. CAPDEPONT.

De l'opération de la cataracte chez les malades ambulants. — De la responsabilité médicale, par M. le Dr ROLLAND. — Nous empruntons à l'*Écho médical* de Toulouse un résumé de leçon faite par l'auteur sur ce sujet.

Par opération de la cataracte chez les malades ambulants, l'auteur analyse des cas où les cataractés viennent demander l'opération et, immédiatement après, s'en vont à pied ou en voiture à leurs domiciles.

Cette manière de faire est détestable.

En principe, le médecin est libre de refuser son concours à l'aveugle qui lui demande de l'opérer de la cataracte. Mais quand le concours est volontairement accordé, qu'il le soit gratuitement ou en échange d'honoraires, le mode d'intervention doit être le même. Tout ce qui paraît utile pour la réussite de l'opération du riche doit être mis en usage pour assurer le succès de celle du pauvre.

Or, les facteurs du succès dans l'opération de la cataracte sont de trois ordres : les facteurs mécaniques, les facteurs physiques, les facteurs moraux.

Les facteurs mécaniques sont un outillage instrumental en bon état d'entretien.

Les facteurs physiques sont l'asepsie du champ opératoire, des instruments, des mains de l'opérateur.

Les facteurs moraux sont *le sentiment de bien-être* que procure à l'opéré son installation immédiatement après l'opération dans un lit confortable, le *sentiment de sécurité* et le *calme* de *l'esprit*.

L'opération de la cataracte faite à des malades ambulants les expose à des périls, comme dit M. Rolland : au retard de la greffe cornéenne, à une cicatrisation vicieuse, à un enclavement capsulaire, à une hernie partielle ou totale de l'iris, principalement chez les cataractés non iridectomisés, à un déplacement des pièces du pansement, à une panophtalmie immédiate, à une réouverture de la plaie pendant les allées et venues que nécessitent les soins consécutifs, à une panophtalmie tardive.

Digitized by Google

Il est cependant un autre argument, c'est que cette opération de cataracte chez les ambulants expose l'opérateur qui l'a pratiquée, même gratuitement, à des démêlés avec les tribunaux.

Déjà, Trébuchet en 1824 avait constaté qu'il y a des jurisconsultes qui, s'appuyant sur des idées d'un autre âge, entraînent le praticien dans une responsabilité étroite, et veulent faire descendre la médecine dans une arène de procès criminels ou civils.

Wald rapporte qu'en Allemagne, en quatre années, on a compté 220 procès contre les médecins.

Les mobiles de ces procès sont, dit le professeur Tourdes, la douleur aveugle que cause la perte d'une personne très chère, une mort inopinée, un accident imprévu, une cure incomplète, le ressentiment pour une infirmité que l'on attribue au traitement, la prévention, la malveillance, l'hostilité contre un médecin, parfois aussi les insinuations d'un confrère. « Combien de fois, dit Montaigne, nous advient-il de voir les médecins imputant les uns aux autres la mort de leur patient. »

D'autres fois, c'est quand le médecin réclame ses honoraires qu'on lui répond par une plainte en responsabilité.

Dans l'espèce qui nous préoccupe aujourd'hui, les parents allègueront contre le médecin l'ignorance du danger que faisait courir au malade, au vieillard, une opération de cataracte faite dans de telles conditions, et dont l'oculiste aurait dû les prévenir; l'absence de soins méthodiques et suivis; l'abandon, etc., etc.

Ils trouveraient facilement un avocat qui, désireux de bien remplir les devoirs de sa profession, serait tout disposé à répéter avec le procureur général Dupin : « Vous avez déserté votre malade et manqué au premier devoir de votre état, à cette double qualité qui distinguait le médecin d'Horace : *Celar atque fidelis medicus.* »

La science, les travaux, les titres scientifiques, ne mettent pas à l'abri de ces procès.

Desmarres et son fils furent, en 1863, poursuivis par un M. Bonneville, qui prétendait que son enfant et lui avaient été mal soignés à la clinique du maître dont les ophtalmologistes du monde entier ont célébré la science et l'habileté opératoire.

Mais pourrait-on soutenir que l'opération de la cataracte faite à des malades ambulants est un exercice consciencieux de l'art? M. Rolland ne le pense pas, car il estime, au contraire, que cette pratique est répréhensible. Aussi, il faut refuser invariablement d'extraire la cataracte aux malades ambulants. « S'il vous est démontré, dit l'auteur, que le cataracté qui sollicite votre intervention est dans l'impossibilité absolue de faire face aux frais de l'installation que nécessite la conduite consciencieuse de l'opération, faites-lui cadeau non seulement de votre talent. mais encore de la

Digitized by Google

somme qui lui manque pour se bien installer. Ce faisant, vous accomplirez une bonne action et vous vous éviterez des ennuis de toutes sortes qui parfois peuvent compromettre la réputation la mieux assise. »

NOUVELLE

Hirschberg (de Berlin) vient de faire publier chez Georg Thieme, éditeur à Leipzig, un premier volume du Traitement des maladies des yeux (*Augenheilkunde*, I Hälfte). Cet ouvrage contient dans sa première partie la plus belle et la plus complète exposition des lois d'optique qui se rapportent à la réfraction de l'œil. Les figures qui se trouvent intercalées dans le texte sont très bien faites, et elles facilitent d'une manière remarquable la compréhension de la direction des rayons lumineux passant à travers les lentilles simples sphériques, aussi bien que cylindriques, en repos et pendant l'accommodation.

Nous recommandons cet ouvrage à l'attention de nos lecteurs, car on peut dire sans exagération que c'est le premier ouvrage de ce genre qui ait paru aussi clair et aussi complet en ophtalmologie.

Dr Galezowski.

INDEX BIBLIOGRAPHIQUE

Bouchard. — De la suppression du cristallin transparent comme traitement de la myopie forte (Thèse de Paris 1891).

Seguin. — De l'ophtalmie des nouveau-nés (étiologie et prophylaxie). Thèse de doctorat soutenue à Paris 1891-1892.

Bourgon. — Du glaucome hémorragique (Thèse de Paris 1891-1892).

Pera (Dott. Lelio). — Contributo della cura delle ulceri della cornea. In-8, pag. 12 (*Bollettino d'oculistica*).

Romano-Catania (Dott. Angelo). — Su di una forma di paralisi sistematizzata dei muscoli oculari accompagnati da miopi. In-8, pág. 16, Firenze.

Digitized by Google

MONTANELLI (Dott. Giuseppe). — Un triennio di pratica oculistica. In-8, p..40, Firenze.

KOCK. — Comunicazione originale sul metodo scoperto per la cura della tubercolosi. Traduzione del Dott. V. Tropols (*Bollettino d'oculistica*).

CAPEL. — Un caso raro di stasi linfatica corneale.

COCCHI (Dott). — Lesione funzionale visiva dipendente da idrocefalo infantile (guarito). Asimettria cronica (*Bollettino d'oculistica*).

ALBRAND. — Nouvelle communication sur le traitement de la kératite parenchymateuse par le galvano caustic (*Berliner Klin. Woch.*).

ALEMANN. — Essentials in ophtalmology for general practitioner (*New York med. Journal*).

WILBRAND. Des altérations du champ visuel dans les troubles fonctionnels du système nerveux (*Wien. med. Presse*).

Le Gérant : FÉLIX ALCAN.

4508. — L.-Imprimeries réunies, B, rue Mignon, 2. — MAY et MOTTEROZ, directeurs.

Digitized by Google

SUR LES SIGNES PRODROMIQUES

DE L'ATROPHIE ATAXIQUE DES PAPILLES

ET SUR LA CAUSE SYPHILITIQUE DE LA MALADIE

PAR

Le Dr GALEZOWSKI

MÉMOIRE LU AU CONGRÈS DE MARSEILLE, LE 22 SEPTEMBRE 1891

Les atrophies des papilles ataxiques constituent une de ces affections oculaires graves dans lesquelles toutes les tentatives pour arrêter le progrès du mal et pour sauver la vue sont restées jusqu'à présent sans résultat.

Quelle est la cause de ces insuccès, à quoi peut-on attribuer cette ténacité et cette gravité du mal, comment expliquer cette progression désespérante d'atrophies papillaires aboutissant fatalement et presque toujours à la cécité?

Telles sont les questions que je me suis posées depuis de longues années, et les recherches continuelles que j'ai faites sur cette matière m'ont permis d'arriver à des résultats des plus remarquables, qui nous permettront, j'ose l'espérer, dans un avenir plus ou moins rapproché, de trouver le moyen d'arrêter le progrès d'atrophies des papilles ataxiques et de préserver les malades de la cécité.

Notre éminent maître Charcot, en étudiant l'ataxie locomotrice en général, l'a divisée en trois périodes principales: *période prodromique, période de la maladie constituée, et période paralytique*, et il a placé les phénomènes oculaires des ataxiques, tels que paralysies des nerfs moteurs oculaires et troubles visuels, dans la période prodromique de la maladie. Cette altération des nerfs optiques dans l'ataxie, Charcot la désigne sous le nom d'induration grise progressive.

Il y a dans cette maladie des signes précurseurs. « Nous

Digitized by Google

devons citer, dit Charcot (p. 45) un symptôme qui, suivant quelques auteurs (Galezowski, Bénédict Charcot[1]), est en quelque sorte spécifique; il s'agit d'une forme particulière d'achromatopsie, caractérisée ainsi qu'il suit: 1° perte de la notion des teintes secondaires (5 de l'échelle de M. Galezowski); 2° perte de la notion du rouge et du vert, la notion du bleu et du jaune persistant, au contraire, pendant longtemps. M. Charcot ajoutait que le début de ces accidents par un œil et la localisation prolongée de la lésion dans ce même œil sont des signes caractéristiques de troubles ataxiques.

Le tableau que nous donne M. Charcot est en effet on ne peut plus frappant, surtout si on y joint les symptômes ophtalmoscopiques de la papille optique et les autres signes généraux de l'ataxie locomotrice.

Lorsque les malades viennent nous consulter pour des troubles visuels, présentant les symptômes ci-dessus indiqués, lorsque le champ visuel se trouve rétréci circulairement, que la papille optique est blanche et que l'acuité visuelle centrale est diminuée à des degrés différents dans les deux yeux, nous n'avons aucune difficulté pour diagnostiquer une atrophie de la papille ataxique.

Mais il n'en est pas de même lorsqu'il s'agit de soigner cette affection; ici, notre rôle devient très difficile, car malgré toutes les recherches faites pour arrêter le progrès du mal, l'atrophie ataxique a suivi toujours jusqu'à présent sa marche progressive et aboutissait à la cécité complète.

En présence de pareille impuissance thérapeutique, je me suis demandé si la cause constitutionnelle syphilitique de l'organisme n'était pas pour quelque chose dans le développement de l'atrophie ataxique des papilles optiques. J'ai établi depuis de longues années des recherches à ce sujet, j'ai recueilli les renseignements les plus précis au sujet des antécédents spécifiques chez tous mes malades atteints de troubles visuels ataxiques, et je dois déclarer que les résultats de mes recherches ont été on ne peut plus concluants. Il faut

1. Charcot, *Leçons sur les maladies du système nerveux*, 4e fascicule, 1874, p. 24 et p. 39.

Digitized by Google

avouer pourtant que tous les malades ne reconnaissent pas avoir eu des accidents syphilitiques. Parmi ces derniers, il y en a un certain nombre qui ne savent pas eux-mêmes s'ils ont eu la maladie vénérienne ; d'autres, après de nombreuses investigations, déclarent avoir été sujets soit aux accidents cutanés suspects, soit aux ulcères à la bouche ou à la gorge; chez d'autres enfin on trouve des signes caractéristiques d'anciennes inflammations syphilitiques du côté de l'iris ou de la choroïde, des atrophies choroïdiennes de l'ora serrata, altération sur laquelle j'ai attiré plus spécialement l'attention de l'Académie de médecine, et qui sont aussi caractéristiques de la syphilis.

J'ai tenu à établir un tableau statistique de la fréquence d'accidents syphilitiques chez tous les malades que j'ai eu à soigner pour des atrophies papillaires depuis plus de quinze ans, et cette statistique me démontre, plus que tout autre argument, que l'atrophie des papilles ataxiques est liée dans l'immense majorité des cas à la syphilis.

Le nombre d'atrophies des papilles soignées par moi depuis 1867 jusqu'en septembre 1891 proportionnellement aux autres affections est le suivant: sur 193,768 malades il y a 1253 atrophies différentes, et sur ce nombre il existait 1012 atrophies ataxiques, dont 771 chez les hommes et 241 atrophies chez les femmes. Sur ces 1012 atrophies des papilles ataxiques, j'ai pu reconnaître la syphilis chez 967 malades.

La proportion des malades syphilitiques, comme on voit, est considérable parmi ceux qui sont atteints d'atrophies des papilles ataxiques, et cette fréquence est incontestablement beaucoup plus grande que ne le montre mon tableau statistique. Si j'en juge, en effet, par les difficultés que je rencontre journellement pour retrouver dans les renseignements fournis par les malades l'existence de la syphilis, je n'hésite pas à affirmer, que chez un certain nombre d'individus les antécédents syphilitiques ont passé inaperçus pour les malades eux-mêmes.

Les relations étiologiques de l'ataxie locomotrice et de la syphilis ont été très bien démontrées par mon éminent maître

Digitized by Google

et ami le professeur Fournier dans ses remarquables leçons sur *l'ataxie locomotrice d'origine syphilitique.* Si en général cette affection débute par des paralysies des différents nerfs moteurs de l'œil, de la troisième, de la sixième ou de la quatrième paire, il arrive assez souvent que chez les syphilitiques ataxiques le premier symptôme visuel important apparaît dans le nerf optique ; les malades viennent nous consulter pour une amblyopie sans lésion apparente du fond de l'œil, mais qui est le début de l'atrophie de la papille. Dans cette période souvent le centre visuel est conservé, et il n'y a de troubles réels que dans le champ visuel, dont le malade souvent ne se doute point et que le médecin doit rechercher.

La marche lente au début et rapide et progressive plus tard est une des raisons qui rendent souvent le traitement antisyphilitique impuissant pour arrêter le progrès du mal. Tel est l'argument dont s'est servi avec juste raison M. Fournier pour prouver que le traitement antivénérien ne réussit pas dans l'ataxie simple[1].

Ce traitement est commencé trop tard, et en effet c'est un argument des plus concluants. L'atrophie des papilles ataxiques marche, comme il dit très bien, de deux à cinq ans, irrégulièrement dans les deux yeux. Les résultats de mes recherches statistiques, que mon éminent maître a citées dans son livre, ont prouvé que la distance chronologique entre deux points extrêmes, début de l'amblyopie et cécité, peut être évaluée aproximativement ainsi :

« De dix-huit mois à deux ans pour les cas les plus rapides. De cinq à six ans pour les cas à marche lente[2]. »

Dans un cas observé et cité par M. Fournier, l'affaiblissement progressif de la vision s'est faite au total jusqu'à l'abolition complète de la vision dans l'espace de cinq ans et demi. La marche donc d'atrophie des papilles ataxiques est rapide, très rapide ; elle aboutit à la cécité le plus souvent après deux années d'évolution.

Quel sera donc le résultat du traitement antisyphilitique

1. Fournier, *De l'ataxie locomotrice d'origine syphilitique*, 1882.
2. Fournier, *op. cit.*, p. 121.

Digitized by Google

dans cette maladie, et aurons-nous assez de temps pour combattre la maladie, avant que la cécité devienne absolue?

Telle est la question que je me suis posée depuis de longues années, et je dois convenir avec M. le professeur Fournier que, dans l'énorme majorité, et presque la totalité des cas, le traitement spécifique n'est institué qu'à une époque déjà plus ou moins distante du début même de la maladie[1].

Ce que dit Fournier du traitement de l'ataxie syphilitique en général, je dirai la même chose au point de vue du traitement de l'atrophie des papilles ataxiques syphilitiques. Nous arrivons généralement trop tard avec notre traitement, lorsque la dégénérescence grise des fibres optiques et des centres visuels a pris une trop grande extension et une importante évolution.

Ici, j'arrive avec deux propositions nouvelles très importantes qui permettront d'une part de découvrir le mal du nerf optique avant que l'ophtalmoscope ne le démontre; d'autre part qui nous permettront de choisir, parmi les médicaments antivénériens, celui qui agira le plus efficacement et le plus promptement dans ce mal.

Donc deux points des plus importants constituent aujourd'hui le sujet de ma communication :

1° *Comment reconnaître le début prochain de l'atrophie de la papille ataxique?*

Il serait tard de commencer le traitement lorsque l'atrophie de la papille optique devient visible à l'ophtalmoscope. Et en effet, pour commencer le traitement, au moment où nous voyons l'atrophie des papilles même commençante, il existe déjà une lésion déclarée, progressive, des fibres nerveuses, qui marchera rapidement et nous empêchera par conséquent d'arrêter le mal à temps et de sauver la vue. Pour que le traitement antisyphilitique puisse donner des résultats satisfaisants, il faut pouvoir reconnaître le mal à temps et trouver ses symptômes prodromiques.

C'est par l'examen des symptômes fonctionnels qu'on peut

1. Fournier, *De l'ataxie locomotrice*, p. 350.

Digitized by Google

reconnaître en effet l'arrivée et le développement prochain de l'atrophie des papilles ataxiques, c'est par l'étude comparative de tous les symptômes oculaires accusés par le malade qu'on pourra juger longtemps avant les signes ophtalmoscopiques si l'atrophie optique tend à surgir.

Parmi ces symptômes, les uns sont déjà connus et peuvent être considérés comme les signes précurseurs certains de l'atrophie des papilles : ce sont notamment une diminution concentrique du champ visuel et l'affaiblissement de la vision colorée, la dyschromatopsie.

Il existe d'autres signes qui sont encore plus importants que les précédents : j'ai constaté leur présence dans un grand nombre de cas. Ce sont des scotomes dyschromatiques, disséminés dans les différentes parties du champ visuel, des scotomes en bandes circulaires, semi-elliptiques ou en plaques.

Pour reconnaître ces symptômes, j'ai fait construire par M. Peuchot, opticien de Paris, une lanterne transparente à couleurs principales du spectre, à l'aide de laquelle on peut définir l'existence de scotomes colorés dans le champ visuel des individus soumis à cet examen.

Il nous sera assez facile, à l'aide de ce moyen, de reconnaître la lésion commençante des fibres nerveuses dans leur trajet intra-cranien, alors que l'ophtalmoscope reste encore complètement muet. En y ajoutant d'autres symptômes de la maladie que nous énumérons dans le tableau ci-joint, et que nous avons observés chez un grand nombre de nos malades, nous trouvons la certitude du début de la maladie ataxique du nerf optique. C'est à ce moment de l'évolution de la maladie, qu'il sera nécessaire de rechercher la cause probable de la syphilis et les symptômes qui la caractérisent.

Parmi ces symptômes, les plus importants sont, sans nul doute des paralysies des nerfs moteurs de l'œil complètes ou partielles, tantôt rapprochées, tantôt éloignées de l'époque de l'infection syphilitique.

D'anciennes iritis ou choroïdites syphilitiques, des exsudations péripapillaires, des kératites, etc., etc., sont

Digitized by Google

autant de symptômes de la syphilis qui faciliteront le diagnostic de la nature syphilitique de l'atrophie papillaire.

On trouvera des renseignements très précis et très complets à cet égard dans le tableau synoptique publié plus loin, que nous avons rédigé d'après nos livres d'observations et relevant tous les symptômes précurseurs ou concomitants des atrophies ataxiques des papilles optiques.

L'analyse attentive de ce tableau au point de vue de l'étiologie de la maladie et surtout de la symptomatologie qui précède et qui accompagne l'atrophie ataxique de la papille, soit à son début, soit pendant toute la durée de son évolution, nous permit de tirer des conclusions des plus importantes tant au point de vue du diagnostic de la maladie pendant l'époque de sa localisation du début dans le centre visuel et avant même que les fibres optiques dans leur trajet intra-orbitaire fussent atrophiées, et puissent être appréciées à l'ophtalmoscope.

Un fait des plus importants qui m'a frappé dans un certain nombre d'atrophies des papilles ataxiques, c'est l'existence d'accidents inflammatoires du côté de l'iris, de la choroïde ou des vaisseaux rétiniens avant l'apparition de l'ataxie locomotrice. On trouvera en effet dans mon tableau statistique l'indication détaillée de la fréquence de l'iritis, de la choroïdite, ou de la rétinite, soignées avec plus ou moins de succès, récidivantes par moments.

Que devons-nous penser en général des paralysies des nerfs moteurs de l'un ou des deux yeux apparaissant dans le cours de syphilis constitutionnelles? Elles se rencontrent, comme on sait très fréquemment dans les atrophies ataxiques des papilles, soit avant, soit pendant leur évolution. Il n'y a pas de doute pour moi que ce ne sont que des signes précurseurs du tabès, comme cela du reste était déjà très bien démontré par M. le professeur Fournier[1]. Habituellement nous voyons apparaître des paralysies de la troisième paire, monoculaires, incomplètes, n'occupant que quelques filets isolés de ce nerf,

1. Fournier, *Syphilis ataxiques.*

Digitized by Google

longtemps avant l'ataxie et avant l'atrophie des papilles optiques.

La paralysie de la sixième paire est non moins fréquente. Elles durent un certain temps, guérissent et récidivent à des intervalles plus ou moins longs et se compliquent ensuite de troubles de l'acuité visuelle qui ne sont autres que l'atrophie des papilles optiques. Quelquefois on rencontre des ophtalmoplégies complètes : sixième et troisième paires.

Personne ne doute généralement que ces paralysies des nerfs moteurs de l'œil soient de nature syphilitique, même si les renseignements fournis par les malades sont négatifs ; et pourquoi doit-on nier la cause syphilitique de l'atrophie papillaire?

La coïncidence d'accidents inflammatoires du côté de l'iris, de la choroïde, de la rétine, avant ou pendant l'évolution d'atrophies de la papille sont pour moi des signes certains de la cause syphilitique de cette dernière. J'ai trouvé bien souvent, rien qu'avec la paralysie du moteur de l'œil, l'absence des réflexes rotuliens ; l'ataxie apparaissait quelques années plus tard.

2° *Peut-on espérer d'obtenir la guérison d'atrophies des papilles ataxiques et par quel moyen?*

J'aborde maintenant la seconde question, c'est celle de savoir pourquoi nous ne guérissons pas l'atrophie des papilles ataxiques par le traitement antisyphilitique.

Ici mon opinion est complètement formée, et j'ai la conviction intime que si nous reconnaissions l'atrophie de la papille à son début et avant que la destruction des fibres optiques se soit produite, nous aurions obtenu un grand nombre de guérisons par un traitement énergique antisyphilitique.

Il est indispensable de reconnaître la maladie juste à son début, et dès son début commencer le traitement, tel que je vais l'indiquer ci-après. Ce traitement devra durer sans discontinuer pendant trois années consécutives, et ce n'est qu'à cette condition que nous aurons le droit d'espérer arrêter la maladie avant que l'atrophie des papilles devienne complète et se termine par la cécité.

Digitized by Google

L'examen du champ visuel joue un très grand rôle, comme nous avons vu plus haut, dans le diagnostic d'atrophies papillaires, non pas à la période d'atrophie déclarée et visible à l'ophtalmoscope, mais au début du mal, avant même que l'acuité visuelle centrale soit diminuée. J'ai fait des études sur ce sujet, et je suis arrivé à me convaincre qu'au début même d'atrophies des nerfs optiques on trouve des *scotomes colorés* qui dénotent déjà l'apparition de la maladie.

Après avoir défini, à l'aide de ma lanterne chromatique, les scotomes périphériques ainsi que de tous les autres signes de l'atrophie des papilles naissante, on devra soumettre les malades, le plus tôt possible, au traitement antisyphilitique mercuriel, par des frictions mercurielles.

Et ici, qu'il me soit permis d'insister d'une manière toute particulière sur la méthode de traitement elle-même, qui joue, selon moi, un rôle on ne peut plus important dans la thérapeutique oculaire.

La syphilis oculaire, et plus particulièrement la choroïdite syphilitique, m'a permis depuis de longues années étudier l'action du mercure jour par jour sur les altérations des membranes oculaires. J'ai expérimenté le traitement par les pilules mercurielles, par le sirop de Gibert, par l'iodure de potassium, etc., le tout, pendant sept et huit mois consécutifs, et toujours j'étais frappé du peu d'influence sur les exsudats intra-oculaires et les flocons du corps vitré. Les mêmes essais ont été faits sur d'autres malades par l'emploi des pilules mercurielles, sous forme de sublimé ou de proto-iodure de mercure pendant deux années consécutives et toujours sans résultat.

C'est en présence de ces insuccès que je me suis décidé à pratiquer dans ces maladies rien que les frictions mercurielles à la dose de deux grammes par jour sur les différentes parties du corps. Cette méthode a complètement réussi, et sans exception, dans tous les cas, mais à une condition, que je considère comme absolue, c'est que ce traitement doit être prolongé pendant deux années consécutives. En se conformant à ces prescriptions, non seulement les malades re-

Digitized by Google

trouvent complètement la vue, au point que tous les exsudats de la rétine, du corps vitré et de la choroïde disparaissent, mais les malades, une fois guéris, sont à l'abri de toute rechute.

Encouragé par ces résultats, j'ai adopté cette même méthode de traitement pour toutes mes atrophies papillaires ataxiques syphilitiques et j'ai eu la satisfaction de voir la maladie s'arrêter chez plusieurs de mes malades, dont je rapporte ci-après les observations, malgré que la maladie avait déjà pris chez un certain nombre d'entre eux une certaine extension. Des faits anciens, aussi bien que d'autres plus récents viennent à l'appui de ma thèse.

Aujourd'hui, si je juge par l'expérience acquise pendant un grand nombre d'années, j'ai la plus grande certitude que si ce traitement est commencé à temps, une grande partie des atrophies ataxiques seront enrayées et l'amaurose conjurée.

Dans la suite de ce travail, nous publierons les observations d'atrophies ataxiques des papilles complètement arrêtées dans leur évolution, et souvent même légèrement améliorées par les frictions mercurielles.

Dr GALEZOWSKI.

(*A suivre.*)

DEUX OBSERVATIONS DE KÉRATITE INTERSTITIELLE

TRAITÉE PAR DES INJECTIONS SOUS-CONJONCTIVALES DE SUBLIMÉ

PAR

Le Dr Félix LAGRANGE (de Bordeaux)

Les injections sous-conjonctivales de sublimé sont-elles utiles? et dans quelles affections? Tant qu'il sera nécessaire de répondre à ces questions, les observations comme celles qui suivent mériteront d'être retenues.

Digitized by Google

Observation I

Kératite interstitielle double. Injections sous-conjonctivales de sublimé au millième. Guérison rapide. — Mlle X..., institutrice, 20 ans, vient en mai 1892 nous consulter à notre clinique pour une kératite de l'œil gauche dont le début remonte au 10 mars dernier.

Cette jeune fille, d'aspect lymphatique a toujours joui d'une assez bonne santé; elle est d'ailleurs robuste, et il faut soigneusement fouiller dans ses antécédents pour apprendre que sa première enfance a été quelque peu difficile; à l'âge de 3 ans, outre un certain nombre d'accidents mal définis, elle a même été atteinte d'une kératite de l'œil droit qui a déterminé un astigmatisme irrégulier à jamais incompatible avec une bonne vision.

Il ne paraît y avoir eu du côté des autres organes des sens, de l'ouïe par exemple, aucune autre manifestation. La dentition est franchement mauvaise.

D'ailleurs les antécédents héréditaires sont très nets au point de vue de la syphilis congénitale; le père, mort depuis longtemps, était à la fois atteint de cette dernière affection et entaché d'alcoolisme; sans hésitation possible, il convient de rapporter la plus grande part des accidents que nous allons exposer à l'hérédité paternelle, d'autant plus que les conditions hygiéniques dans lesquelles a vécu Mlle X... ont toujours été bonnes.

L'œil gauche a été pris le premier, le 10 mars 1892; l'œil droit quinze jours après, le 25 du même mois. Un de nos distingués confrères en ophtalmologie pose le diagnostic de kératite interstitielle diffuse et prescrit le traitement rationnel en pareil cas : atropine, onguent napolitain et iodure de potassium.

Ce traitement, attentivement surveillé, est régulièrement suivi par la malade pendant la fin de mars, le mois d'avril et les premiers jours du mois de mai, sans aucun résultat.

La malade, que nous avons vue à cette époque pour la

Digitized by Google

première fois, affirmait même que l'aggravation du mal était continue. Le 10 mai, jour de notre première intervention, l'opacité des deux cornées était complète, la photophobie et le blépharospasme très accentués. La pommade au précipité jaune employée depuis quelques jours paraissait même tenir une place importante dans l'acuité des accidents.

Estimant le traitement général prescrit très judicieux, j'insistai auprès de la malade pour qu'elle le continuât; deux fois par jour elle instillait de l'atropine (0 gr. 05 par 15 grammes d'eau distillée), absorbait, non sans irriter ses muqueuses, 2 grammes d'iodure de potassium et faisait tous les jours une friction préarticulaire d'onguent napolitain.

En outre, j'ai proposé et pratiqué immédiatement des injections sous-conjonctivales.

Le 10 mai, huit gouttes furent injectées de chaque côté, autour de la cornée avec la cocaïnisation d'usage. Quatre jours après les accidents aigus, au lieu d'être exagérés par l'injection, commencèrent à s'amender. Le 20 mai, nouvelle injection à la même dose.

Les résultats de ces deux injections ont été absolument excellents. Dans les premiers jours de juin, la résorption des infiltrats cornéens était déjà très avancée. La guérison marcha si vite qu'au 1er juillet elle était presque complète.

A la fin de juillet, Mlle X... put reprendre ses occupations ordinaires, dans lesquelles les yeux jouent un rôle prépondérant.

Empressons-nous d'ajouter qu'en même temps que ces injections, et après elles, le traitement général a été administré avec la plus stricte attention. C'est qu'en effet le traitement général a fait ses preuves en ce qui concerne la kératite interstitielle et nous aurions cru manquer à un devoir de conscience en ne l'employant pas dans ce cas grave.

D'aucuns pourront dire que ce traitement continué assez longtemps se serait rendu maître de l'affection et que la guérison, par son seul usage, aurait été complète. Nous l'admettrons volontiers; les injections sous-conjonctivales n'ont peut être été qu'un auxiliaire de cette thérapeutique spécifique.

Digitized by Google

Mais quel auxiliaire pour une médication que celui qui en précipite de la sorte les heureux résultats! Dans la série des médicaments employés ne mérite-t-il pas le premier rang?

La durée de la kératite interstitielle est si longue que tout praticien doit accepter avec reconnaissance le moyen de l'abréger, surtout lorsque ce moyen est, comme l'injection sous-conjonctivale, à la fois efficace, simple et inoffensif.

En terminant, faisons remarquer que sans hésitation, instruit d'ailleurs par des injections faites à de précédents malades, nous avons injecté le sublimé à des doses relativement considérables, presque massives, et cela sans provoquer ni du côté de la conjonctive, ni dans la cornée, aucun trouble nécrobiotique.

Cette observation, toute à l'avantage des injections sous-conjonctivales, acquiert un intérêt nouveau lorsqu'on la rapproche de l'observation suivante, où les résultats obtenus ont été très différents.

Observation II.

Kératite interstitielle monolatérale. Injections sous-conjonctivales de sublimé. État stationnaire. — Marie-Louise G..., âgée de 32 ans, se présente à notre clinique le 27 mai 1892, pour une kératite interstitielle de l'œil gauche.

Les antécédents héréditaires et personnels de cette malade ne présentent rien de particulier; elle est domestique; son affection oculaire l'a éloignée de son travail, et elle est tombée dans un dénûment qui retentit d'une fâcheuse façon sur son état général.

La kératite est caractérisée par des infiltrats interstitiels sous forme de traînées d'une épaisseur variable. La zone la plus opaque occupe le bord inférieur de la cornée, près du limbe.

Il y a d'ailleurs peu de phénomènes irritatifs; les douleurs sont modérées, ainsi que la photophobie et le larmoiement.

En même temps que le traitement général aux frictions

Digitized by Google

hydrargyriques et à l'iodure de potassium (1 gr. 50 par jour), joint au traitement local (atropine et oxyde jaune), une injection de quatre gouttes de sublimé au millième est pratiquée sous la conjonctive, en face du segment inférieur de la cornée. La réaction est assez vive, mais sans inconvénient sérieux. Il paraît se produire au bout de quelques jours une très légère amélioration.

Le 16 juin, nouvelle injection de six gouttes, trois à droite, trois à gauche de la cornée ; aucune amélioration ; le 12 juillet, troisième intervention et injection de la même quantité de sel hydrargyrique. L'état reste stationnaire.

Dans l'intervalle des injections, le traitement général est régulièrement continué ; son impuissance est, par conséquent, aussi manifeste que celle du traitement local.

Le 13 septembre dernier, après quatre mois de traitement, le mal est aussi marqué que les premiers jours.

L'état général de la malade est d'ailleurs toujours médiocre, ce qu'on doit attribuer davantage aux privations forcées qu'elle a subies qu'à sa constitution, originellement bonne. Il ne semble pas y avoir de syphilis dans les antécédents, et toutes les recherches faites en vue d'établir l'hérédité ont été infructueuses.

Il s'agit, par conséquent, dans ce second fait d'une kératite interstitielle, dont la cause la plus probable, sinon unique, est la mauvaise nutrition générale ; toutes les médications ont échoué.

Est-il donc nécessaire, pour que les injections sous-conjonctivales de sublimé donnent de bons résultats, que la kératite soit franchement spécifique ? Quelques autres faits de notre pratique militent en faveur de cette manière de voir ; mais ils sont encore trop peu nombreux pour contenir les éléments d'une conclusion.

Qu'il nous suffise aujourd'hui de faire connaître ces observations recueillies et publiées avec le souci exclusif et constant de la vérité.

Dr F. LAGRANGE.

Digitized by Google

FORMES CLINIQUES ET TRAITEMENT

DE L'ÉPITHÉLIOMA DE L'ANGLE INTERNE

DES PAUPIÈRES

Par le Dr FAGE
Médecin en chef de la clinique ophtalmologique
de l'hospice Saint-Victor d'Amiens.

I

L'épithélioma des paupières affecte une prédilection pour l'angle interne, sans doute à cause des irritations diverses auxquelles est exposée cette région. S'il est le plus important par sa fréquence, il est aussi le plus intéressant par ses formes cliniques et sa marche, qu'il importe de bien connaître pour aborder le chapitre du traitement.

Les principales variétés du cancroïde de l'angle interne sont au nombre de trois :

1° La forme *sébacée atrophique*, constituée par ces taches croûteuses ou crasses séniles, les *noli me tangere* des anciens auteurs. Ces tumeurs restent, en effet, presque indéfiniment stationnaires ou progressent très lentement. Boyer cite une observation dans laquelle le cancroïde mit vingt-sept ans à se développer; de Wecker a soigné un malade dont la néoplasie datait de vingt-neuf ans.

2° L'épithélioma *rongeant* ou *phagédénique*, qui s'étend en surface, ronge les paupières, la peau de la racine du nez, l'œil, le tissu de l'orbite. Il est bon de faire remarquer que le globe oculaire périt plutôt par ulcération ou perforation de la cornée, que ne protègent plus les paupières détruites.

3° L'épithélioma *térébrant*, qui s'étend en profondeur, et en particulier vers les voies lacrymales, le nez et les sinus de la face. C'est une forme intéressante qui a été bien mise en lumière par le Dr Valude[1].

1. Valude, *Du cancroïde de l'angle interne des paupières* (Soc. franc. d'ophtalm., 1891. — *Arch. d'ophtalm.*, sept.-oct. 1891).

Digitized by Google

L'invasion des voies lacrymales a lieu soit par introduction directe dans les canalicules lacrymaux, soit par cheminement profond jusqu'au sac. Arrivé là, le néoplasme pénètre dans le canal nasal, qu'il dilate, et enfin arrive dans les fosses nasales, en formant une tumeur lobulée, fongueuse, de consistance molle, qui laisse suinter un liquide sanguinolent et sanieux.

Parvenu dans la fosse nasale, le cancroïde n'a qu'à ronger la paroi interne du sinus maxillaire pour pénétrer dans cette cavité. Dans sa marche toujours envahissante, il peut gagner le sinus frontal, perforer même la table interne du frontal et atteindre les méninges. Ley[1] cite un fait dans lequel « le sinus frontal fut largement ouvert, et on eut dans la main une tumeur du volume d'un œuf de poule. Le doigt, introduit dans la cavité, permit de constater que la dure-mère était à nu dans une étendue assez notable. On sentait les battements du cerveau ». Le Dr Valude a opéré deux malades chez lesquels le néoplasme avait envahi les cavités anfractueuses de l'ethmoïde; la destruction de la lame criblée lui fit penser à un prolongement cérébral.

Dans la grande majorité des cas, le cancroïde de l'angle interne des paupières est de l'épithélioma pavimenteux lobulé. Quelquefois on trouve l'épithélioma tubulé ou cylindrome de Bilroth. C'est dans cette dernière classe que le Dr Valude, se basant sur ses observations personnelles, range la forme térébrante, dont la tendance à envahir les voies lacrymales s'expliquerait histologiquement par la présence du revêtement épithélial cylindrique, appelé à favoriser leur développement.

II

La variété sébacée atrophique, d'allures bénignes, peut guérir par les attouchements de chlorate de potasse, de chlorure de zinc, d'acide acétique, d'acide chromique, les injec-

1. Ley, *Tumeur cancéreuse de l'orbite* (*Gaz. des hôpitaux*, 1859).

Digitized by Google

tions de pyoctanine et autres médications analogues. Encore faut-il employer, en général, des caustiques assez énergiques et les porter sur toute la surface malade, tout en limitant convenablement leur action.

Pour les autres variétés, c'est à l'exérèse sanglante qu'il faut avoir recours. Le bistouri, mieux que tout autre moyen, permet d'enlever le néoplasme dans toute son étendue, d'examiner les surfaces cruentées, de disséquer et de suivre les prolongements de la tumeur par la vue et le toucher.

Le manuel opératoire variera selon que l'épithélioma s'étend en surface ou s'irradie en profondeur.

Dans la première hypothèse, le cas est simple : on circonscrit tout le tissu morbide dans une incision qui dépasse légèrement ses limites, puis, la tumeur enlevée et l'hémostase faite, on excise, on curette, on cautérise au thermo-cautère tout foyer suspect.

L'intervention trouve sa raison d'être dans cette considération que l'épithélioma de l'angle interne des paupières reste le plus souvent une lésion locale, sans tendance à se généraliser au loin, à envahir les ganglions lymphatiques, et la mort est moins à craindre du fait d'une généralisation que de celui d'une hémorragie ou de la débilitation produite par une suppuration prolongée.

Nos efforts doivent donc tendre à éviter une récidive sur place ou tout au moins à user d'un procédé qui nous permette de découvrir et de détruire les récidives dès leur naissance. Or, à ce point de vue, l'autoplastie immédiate, qu'on a coutume de pratiquer pour combler séance tenante la perte de substance, offre un grand désavantage, c'est celui de masquer les bourgeons récidivants.

En suivant avec soin les opérés, on s'aperçoit que des cas traités avec succès par la blépharoplastie immédiate présentent peu de temps après une induration profonde, un empâtement sous-jacent, symptômes précoces d'une récidive à bref délai. On attend alors que ces nouvelles productions épithéliales apparaissent à la surface pour entreprendre un traitement qui eût été beaucoup plus simple et beaucoup

Digitized by Google

plus efficace si la récidive avait pu être reconnue dès le début.

L'observation suivante est un exemple des faits auxquels il est fait allusion ci-dessus.

Mme M..., âgée de 61 ans, ne présente pas d'antécédents héréditaires. On ne relève pas de traumatisme ayant porté sur la région malade, mais on note comme action irritante locale un larmoiement chronique de date ancienne.

En 1882, cette femme subit une première opération pour un petit épithélioma de la grosseur d'un grain de blé, situé au niveau du tiers interne du bord libre de la paupière inférieure de l'œil gauche.

La guérison paraissait définitive lorsque dans le courant de 1889, sept ans plus tard, la malade vit se former une petite induration tout à fait à l'extrémité interne de la paupière antérieurement opérée. Cette récidive progressa d'ailleurs lentement, et ce n'est qu'à la fin du mois de novembre 1891 que la malade se présenta à notre consultation.

A ce moment, la tumeur occupe tout le pourtour cutané du sac lacrymal, à cheval sur l'extrémité interne des deux paupières et le rebord de la peau de la racine du nez. Elle forme en ce point un épaississement des tissus à base indurée, à surface irrégulièrement étalée, fendillée et suintante.

Le 1er décembre, après chloroformisation, je procède à l'ablation du cancroïde, en circonscrivant, par le procédé d'Hasner d'Artha, le foyer morbide entre deux incisions elliptiques. Autoplastie immédiate avec un lambeau disséqué sur le nez et le front, amené en bas et en dehors, tordu sur lui-même, et dont le sommet bifurqué forme l'angle interne. Suture des lèvres de la plaie qui a fourni le lambeau. Pansement antiseptique.

Au bout d'une quinzaine de jours, la greffe est complète, le lambeau a bonne apparence et ne se reconnaît que par le léger bourrelet qu'il fait sur les parties ambiantes. La malade quitte la clinique le 25 décembre.

Les coupes histologiques de la tumeur ont montré qu'il s'agissait d'un épithélioma pavimenteux lobulé avec ses

Digitized by Google

lobules, ses cellules épithéliales aplaties, dont quelques-unes à noyaux multiples, enfin avec des globes épidermiques typiques. Les glandes sébacées paraissaient avoir été le point de départ de la néoplasie.

La malade, revue six semaines plus tard, le 10 février 1892, présente, tout à fait dans l'angle interne reconstitué, un petit bourgeon charnu suspect que j'excise. Cautérisation galvanique de la surface d'implantation. L'examen microscopique de cette petite excroissance m'a prouvé qu'il s'agissait d'une récidive.

Cette observation, parmi bien d'autres, démontre que si la restauration immédiate est un moyen de traitement plus rapide et plus brillant, c'est une méthode moins sûre que celle que nous proposons et que le Dr Valude avait déjà défendue dans son travail. Qu'on veuille bien remarquer qu'il s'agit ici des épithéliomas de l'angle interne seul, de cette région dont les tissus se réparent d'eux-mêmes facilement, sur laquelle le travail de cicatrisation, par son emplacement, ne peut nuire sérieusement à l'intégrité des paupières.

Donc, nous pensons qu'il est préférable de laisser bourgeonner la plaie à ciel ouvert, de façon à surveiller l'apparition des récidives et à pouvoir les détruire au thermocautère dès qu'on les découvre.

Un autre avantage de la restauration tardive réside dans la petitesse du délabrement autoplastique comparé à celui qu'aurait exigé la restauration primitive. Il est surprenant de voir la facilité avec laquelle se réparent régulièrement les plaies de l'angle interne, à tel point qu'il est des cas où l'on n'a plus à y toucher. Il y a là un bénéfice fort appréciable si l'on tient compte des inconvénients inhérents à toute blépharoplastie : emprunt de larges lambeaux aux parties saines, coutures et rétractions cicatricielles qui en résultent, difficultés d'une nouvelle autoplastie en cas d'opération secondaire pour récidive, etc.

Un de mes derniers opérés fournit un bel exemple du degré que peut atteindre la restauration abandonnée à la nature.

Digitized by Google

Il s'agit d'un homme de 75 ans, balayeur de la voirie, qui vit apparaître, il y a deux ans, en dehors du point lacrymal inférieur, un bouton à surface croûteuse. La petite tumeur ne tarda pas à s'ulcérer et à s'étendre sous l'influence de grattages intempestifs pratiqués par le malade et l'action des poussières auxquelles son métier l'exposait.

Quand je vis le malade à la clinique de l'hospice Saint-Victor, au mois d'avril 1892, l'état général était bon. La tumeur ulcérée et bordée d'un bourrelet induré occupe le tiers interne de la paupière inférieure, englobant la moitié inférieure du sac lacrymal et proéminant sous la conjonctive palpébrale. La caroncule est saine et les ganglions du voisinage sont intacts. La région du sac présente un empâtement suspect; l'examen rhinoscopique reste négatif.

Le 21 avril, j'extirpe le foyer néoplasique circonscrit par incision demi-circulaire qui comprend le sac lacrymal. Les tissus profonds sont curettés et cautérisés énergiquement au thermo-cautère. La plaie est lavée, bourrée de gaze iodoformée et un pansement à plat appliqué.

Les pansements sont renouvelés d'abord tous les trois, puis tous les deux jours (lavages au sublimé et applications d'aristol). La plaie bourgeonne activement, et au bout de six semaines la cicatrisation est si favorable qu'une autoplastie est inutile. La peau présente quelques traînées cicatricielles peu visibles et se confond avec celle des parties voisines; une fente transversale de 4 à 5 millimètres à la partie supérieure de l'incision complète l'illusion de la conformation normale de l'angle interne. Il existe un larmoiement insignifiant.

L'examen histologique de la tumeur m'a montré qu'il s'agissait d'un épithélioma lobulé.

Le malade, parti le 10 juin de la clinique, a été revu deux fois depuis : le résultat est des plus satisfaisants.

L'autoplastie secondaire ne saurait mieux convenir qu'à l'épithélioma térébrant qui, par sa gravité particulière, est le plus menaçant au point de vue des récidives et qui, par l'étendue du délabrement qu'il entraîne souvent, exigerait un lambeau d'emprunt trop étendu.

Digitized by Google

Étant donnée la tendance de cette variété à envahir les voies lacrymales, c'est de ce côté que devra souvent se porter l'action du chirurgien. Si la tumeur n'a pas dépassé le sac lacrymal, une extirpation simple à ciel ouvert par dissection est suffisante. Si elle a franchi le canal nasal, s'est fait jour dans les fosses nasales et dans les sinus qui y aboutissent, il faut, à l'exemple du Dr Valude[1], ouvrir largement le nez jusqu'au canal nasal, fendre ce canal distendu par le néoplasme, disséquer la tumeur principale, exciser ou curetter les prolongements, évider les sinus envahis. L'extirpation est particulièrement laborieuse pour les prolongements qui vont se loger dans les anfractuosités de l'ethmoïde.

En présence de l'envahissement, d'ailleurs rare, du globe de l'œil, il faut savoir sacrifier à temps cet organe, et compléter si besoin l'énucléation par une exentération de l'orbite.

Les interventions tardives et multiples sont justifiées par cette considération que le mal reste local et la santé générale assez satisfaisante. On voit de Gaerfe opérer quatre fois un cancroïde des paupières, et Bürch y revenir six fois.

C'est encore l'extirpation sans restauration immédiate qui facilite le plus ces opérations secondaires.

Dr Fage.

UN CAS DE CÉCITÉ A MARCHE RAPIDE

DE L'EMPLOI DU LACTATE DE ZINC, PRÉSENTATION DU MALADE[1]

PAR

Le Dr F. BOÉ

Le malade que je vous présente vint me consulter à ma clinique à la fin du mois de mars de l'an dernier, disant que

1. Valude, *loc. cit.*
2. Communication à l'Académie de médecine, séance du 3 mai.

Digitized by Google

la vue de son œil gauche venait de baisser considérablement sans cause appréciable. Le dimanche 22 il avait eu beaucoup de peine à se livrer à un travail de lecture; le lundi, à son bureau, il ne distinguait plus de son œil gauche les caractères imprimés.

L'œil au premier aspect n'offrait rien de particulier à noter; le malade ne pouvait compter les doigts; au périmètre il voyait encore en bas et en dehors; l'examen ophtalmoscopique montrait que la papille était normale, rien dans les urines, rien au cœur. La pupille ne réagissait pas à la lumière; elle se contractait par le fait de l'accommodation quand on faisait lire l'œil droit; la pression sur le globe de l'œil ne déterminait aucune douleur; la percussion à la tempe ou sur le front n'en déterminait pas non plus; il n'y avait pas de paralysie musculaire. L'œil droit pouvait lire les plus petits caractères de l'échelle sans la moindre hésitation et son champ visuel était intact; état général excellent.

Huit jours plus tard le malade revenait de la campagne; la vision de son œil gauche était complètement abolie; perte de toute projection lumineuse. L'aspect du fond de l'œil était toujours normal; aucune douleur provoquée soit dans la cavité orbitaire soit dans les régions avoisinantes; le malade accusait seulement avoir eu quatre jours auparavant, à plusieurs reprises, une douleur sourde au niveau des deux arcades sourcilières; mobilité parfaite; l'œil droit voyait encore parfaitement bien. Bientôt cependant le malade se présentait encore, se plaignant cette fois que l'œil droit était fatigué à son tour; il reconnaissait bien les lettres d'un journal, mais si le mot était un peu long, il ne le voyait pas clairement; il ne s'orientait pas aussi bien dans la rue, il craignait les voitures arrivant par le côté; l'examen au périmètre accusait une hémianopsie temporale. Il distinguait parfaitement les différentes nuances des couleurs.

Cécité complète de l'œil gauche, hémianopsie avec conservation de la vision centrale de l'œil droit, tel était l'état de la vision de mon malade quand je le présentai à la Société de médecine pratique le 21 mai. Je cherchais en ce moment

Digitized by Google

à m'éclairer sur le siège et la nature du mal. Comme antécédents j'avais noté qu'il avait eu une fièvre typhoïde à l'âge de 3 ans, des maux de gorge fréquents dans l'enfance; à 15 ans il était tombé sur le nez et se l'était fracturé; il avait eu des accidents spécifiques en 1877; en 1884 il avait reçu un coup au niveau de la bosse frontale du côté gauche; il ne perdit pas connaissance et ne présenta aucuns troubles cérébraux ni au moment de l'accident ni consécutivement; en 1888 il eut une névralgie sciatique du côté gauche.

J'admis l'existence d'un néoplasme qui, vu l'intégrité de tous les autres nerfs, et en particulier de l'oculo-moteur, se trouvait devant le chiasma et en comprimait en même temps les faisceaux croisés. Je pensai être en présence d'une affection spécifique dont le traumatisme avait dû favoriser la localisation en ce point. Cependant les frictions mercurielles d'abord, puis le sirop de Gibert, l'iodure de potassium à la dose de 7 grammes par jour n'amenèrent aucun résultat.

Quelques jours après cette présentation, la vue baissait encore; le 24 juin, le champ visuel de l'œil droit était encore réduit; il était cette fois, ainsi que vous pourrez le constater par l'examen de cette feuille, au dessous du quart d'un champ visuel normal; l'acuité centrale était au-dessous de 1/10. Pour peu qu'elle eût baissé encore, le malade allait m'arriver de nouveau conduit par la main.

Le 1er juillet je prescris du lactate de zinc à la dose de 30 centigrammes par jour. Le 6 juillet le malade revoyait au périmètre parfaitement le point de fixation; le 11 juillet l'examen du champ visuel est repris et j'ai la joie de noter un élargissement de chaque côté des branches de compas qui limitaient le secteur de vision restant (voici le tracé périmétrique qui témoigne du fait); le 17 juillet l'acuité visuelle de 1/10 est revenue et le malade aperçoit, mais seulement sous l'aspect de deux lignes noires, les deux rangées de lettres suivantes; il voit l'heure à sa montre; dans la rue, si celle-ci est étroite comme la rue Denfert-Rochereau, et s'il se trouve sur le trottoir de gauche, il aperçoit au loin le trottoir de droite; enfin il se conduit avec beaucoup plus d'assurance.

Digitized by Google

Depuis ce moment jusqu'à ce jour, c'est-à-dire depuis neuf mois, la cécité n'a plus fait de progrès; l'amélioration qui s'était manifestée en quelques jours s'est maintenue, j'ajouterai même que depuis deux mois je trouve à l'examen au périmètre que la ligne de démarcation du champ visuel ne rase plus le point de fixation; elle passe un peu au-dessus, et ce changement est particulièrement apprécié par le malade. L'aspect du fond de l'œil n'a pas changé.

Le malade a pris du lactate de zinc du 1er juillet au 1er octobre, à la dose de 24 centigrammes par jour, avec repos le samedi et le dimanche; le 7 novembre, il a recommencé à en faire usage jusqu'au 19 décembre; la dose de 30 centigrammes que j'avais prescrite au début ne put être longtemps tolérée; pendant les trois premiers mois de traitement, le malade éprouvait une grande lassitude dans les jambes; il avait une anorexie très prononcée; ces symptômes n'ont pas reparu à la reprise du médicament.

Le fait singulier que la cécité avait cessé de progresser au moment même où j'avais fait prendre une substance dont on connaît l'action générale sur le système nerveux m'engagea à rechercher d'une façon plus précise que je ne l'avais encore fait les antécédents héréditaires; le malade ne pouvant me donner des renseignements suffisants sur sa mère, qui est morte et dont il se trouva éloigné longtemps, je fis venir le père; il résulte de ses déclarations qu'elle était hystérique; la sœur de celle-ci est morte à 62 ans d'une angine de poitrine; on l'aurait surprise une fois en état de sommeil somnambulique. La grand'mère du malade, à l'âge de 49 ans, ne voyait plus clair de l'œil gauche; elle finit bientôt par ne plus voir du tout jusqu'à sa mort.

Mon malade accuse seulement de temps à autre des sensations subites de pincement de la peau, particulièrement à la partie interne des cuisses; il y a un peu d'exagération du réflexe rotulien; j'ai vainement cherché chez lui les stigmates habituels de l'hystérie, mais il m'a raconté que lorsqu'il avait 10 ou 12 ans ses parents entendant quelquefois du bruit dans la chambre où il reposait le trouvaient debout dans

Digitized by Google

son lit; il rêvait les yeux ouverts; un jour, effrayé de voir qu'on le laissait seul dans une chambre, il s'était alité; puis, quelle fut sa surprise quand il se réveilla dans un escalier! il venait de se heurter contre une des tiges de fer qui soutenaient la rampe.

L'avenir nous apprendra dans quelle mesure ces antécédents héréditaires pourront servir à nous expliquer l'action du lactate de zinc dans un cas où la cécité survenait rapidement, où le mercure et l'iodure de potassium se montraient impuissants.

J'ai vu cette cécité se développer pour ainsi dire sous mes yeux et dès les premiers jours, frappé de son évolution singulière, je cherchai dans la littérature ophtalmologique des cas de ce genre. Je fus particulièrement surpris de l'analogie que présentait un cas décrit par de Graefe et déjà je signalai ce fait dans ma communication de l'an dernier à la Société de médecine pratique[1]. De Graefe donne ce titre à son observation : « Cécité double subite, due sans doute à une tumeur de la base avec restitution incomplète d'un côté. »

Il s'agit d'un malade de 32 ans qui avait souvent des vertiges; une fois il perdit connaissance; une autre fois, il eut une faiblesse passagère du bras gauche; un matin (la vision avait été excellente jusqu'à ce moment) le malade remarqua en travaillant un rétrécissement du champ visuel de l'œil droit; au troisième jour le rétrécissement s'était étendu considérablement du dehors en dedans; au sixième jour, il n'existait qu'une faible perception de la lumière du côté du nez; le lendemain elle était, elle aussi, anéantie. Quelques jours plus tard l'œil gauche perdit également toute sensibilité à la lumière. Il resta complètement aveugle six jours, puis la vue revint, particulièrement dans sa partie nasale, seulement l'acuité visuelle ne put reprendre que 1/10 de l'acuité normale, et de Graefe ajoute, je cite textuellement ses parole : « Cette amélioration avec retour également du sens de l'odorat fut obtenue pendant que le malade faisait usage du

1. *Klinische Monatsblatter für Augenheilkunde*, t. III, p. 257.

Digitized by Google

lactate de zinc à dose croissante, mais probablement indépendamment de l'action de ce remède, que je peux, au contraire chaudement recommander dans les cas d'anesthésie rétinienne. »

Certes, si de Graefe, en présence du résultat obtenu, n'avait pas témoigné d'un tel scepticisme, je n'aurais pas hésité à administrer de suite ce médicament à mon malade.

Je crois qu'il importe désormais de rechercher avec le plus grand soin des cas semblables et qu'il ne faudra pas hésiter, alors même que le malade aurait eu antérieurement des accidents spécifiques, surtout si certaines données nous amènent à reconnaître l'existence d'une affection nerveuse soit chez lui soit chez l'un de ses proches, à essayer au moins l'emploi du lactate de zinc.

Dr F. Boé.

OBSERVATIONS CLINIQUES

PAR

Le Dr GALEZOWSKI

(SUITE[1])

I. Conjonctivites lacrymales sans ou avec streptocoques

Les inflammations des yeux consécutives à l'oblitération des voies lacrymales ou à un simple rétrécissement de leurs canalicules sont encore très peu connues. J'ai été le premier qui ait démontré, il y a plus de quinze ans[2], que les altérations de ces organes occasionnant un séjour prolongé des larmes dans le cul-de-sac conjonctival, entraînent à la longue une inflammation de tous les tissus qui enveloppent le globe

1. Voir les numéros de janvier et avril 1892.
2. Galezowski, *Essai sur la conjonctivite lacrymale et son influence sur la vue* (*Gazette des hôpitaux*, 1868, p. 433) et *Traité des maladies des yeux*.

Digitized by Google

oculaire, et plus particulièrement de la conjonctive. D'où il s'ensuit une conjonctivite toute particulière, toute spéciale, à laquelle j'ai donné le nom de *conjonctivite lacrymale*, dénomination que les docteurs Fitz-Gerald en Angleterre [1] et Dransart et Ferrand en France ont acceptée et appuyée par leurs travaux.

Ces conjonctivites présentent en général des caractères tout spéciaux, et qui ressemblent plutôt à une simple congestion, dans lesquelles la sécrétion est généralement très peu abondante. Les yeux sont, comme les malades les appellent, chassieux, légèrement collés le matin, surtout à l'angle interne; ils deviennent sensibles à la lumière et au grand jour; toute application des yeux devient fatigante, et par moment accompagnée d'un trouble de la vue allant jusqu'à l'amblyopie. Chez certains malades l'irritation gagne surtout le cul-de-sac conjonctival, et à tel point qu'il se produit là des granulations apparentes, pouvant être facilement confondues avec les granulations vraies de gonocoques. Pourtant ce ne sont que des glandes du cul-de-sac enflammées, boursouflées et hypertrophiées, et lorsqu'on examine leur sécrétion au microscope, on y trouve des streptocoques propres à toutes les sécrétions de même nature. Quelques auteurs les ont décrites sous le nom de *conjonctivites à streptocoques* et ont pensé à tort que la cause de la maladie est l'apparition idiopathique de *streptocoques;* pour moi, au contraire, ce n'est qu'une complication d'une conjonctivite simple lacrymale. Les larmes sont, comme j'ai démontré, alcalines, très irritantes et donnent lieu à une conjonctivite dans la sécrétion de laquelle les streptocoques peuvent se développer. Tantôt elles sont compliquées de blépharite ciliaire, tantôt de différentes altérations du bord de la cornée, de la sclérotique, tantôt même de troubles visuels particuliers, que nous décrirons plus tard.

La conjonctivite lacrymale est surtout caractérisée par sa forme relativement bénigne, par la ténacité de son évo-

1. Fitz-Gerald, *Lacrymal conjonctivites and its influence an the Sight* (*The Dublin Quarterly journ.*).

Digitized by Google

lution et par la chronicité du mal. Et en effet, comme la cause du mal réside dans le rétrécissement des voies lacrymales, tout traitement qui aura pour but de combattre la sécrétion morbide et de détruire les microbes, les streptocoques, au moyen de solutions antiseptiques, telles que solution d'acide borique, ou d'instillations de collyres au sublimé ou d'astringents restera sans efficacité tant qu'on n'attaquera pas la cause du mal et qu'on n'élargira pas les voies lacrymales.

Je pourrais, à l'appui de cette assertion, rapporter des centaines d'observations, dans lesquelles je suis parvenu à guérir les conjonctivites lacrymales par l'élargissement du canalicule, là où les collyres antiseptiques sont restés sans résultats.

En voici quelques faits plus importants à l'appui :

Observation I.

Conjonctivite lacrymale chronique de deux yeux, avec des streptocoques. Incision du point lacrymal. Guérison. — Mme la comtesse de B..., âgée de 43 ans, vient me consulter le 20 janvier 1891 pour une conjonctivite chronique, peu prononcée en apparence, mais qui la met dans une impossibilité absolue de travailler le soir et même de supporter le grand jour. Les yeux sont rouges, congestionnés par moments, les paupières sont collées le matin. Aux mois de mars et août de la même année, la malade avait éprouvé une aggravation très grande de tous les symptômes; les yeux étaient très gonflés, très enflammés, et la sécrétion était devenue très abondante. A cette époque, j'ai examiné la sécrétion catarrhale des conjonctives, et j'ai constaté la présence de streptocoques en grande quantité. Le traitement énergique appliqué par moi au nitrate d'argent amena promptement la disparition de l'inflammation, au point que vers la fin du mois d'août il ne resta presque pas trace de cette inflammation. Les streptocoques disparurent au point que c'est à peine si on trouvait un ou deux de ces microbes pendant l'investigation d'une semaine. Néanmoins la conjonctivite lacrymale a

Digitized by Google

repris sa forme ancienne, qui durait déjà depuis plus de dix ans, au dire de la malade. L'injection faite par les points lacrymaux inférieurs revenait en partie par les canalicules supérieurs. J'ai proposé l'élargissement de ces canalicules. La malade s'y est soumise, et après avoir fait une dilatation progressive des canalicules à l'aide de mes sondes olivaires, j'ai obtenu une guérison complète. Les yeux aujourd'hui sont complètement sains, et c'est à peine s'il faut une fois tous les cinq ou six mois dilater le canalicule lacrymal.

On voit dans cette observation un fait très important : c'est que les streptocoques se développent à certains moments de la conjonctivite lacrymale et aggravent l'inflammation; dans d'autres conditions, au contraire, s'ils existent dans le cul-de-sac, ils ne sont nullement nuisibles. Nous sommes obligé de faire au sujet de ce microbe les mêmes remarques que vient de faire M. le Dr Macaigne[1], au sujet du *bacterium coli commune*, qu'il peut rester dans les intestins ou la bouche sans provoquer aucun phénomène morbide et n'être point virulent; au contraire, dès que l'intestin est souffrant, le *bacterium coli* acquiert de la virulence.

Observation II.

Conjonctivite lacrymale chronique ayant résisté pendant plusieurs années à tout traitement. Guérison obtenue par une incision du point lacrymal. — Il s'agit ici d'un de nos excellents confrères et amis, le docteur L..., âgé de 32 ans, médecin d'une ville d'eaux de France importante, toujours bien portant, n'ayant éprouvé jamais d'accidents inflammatoires oculaires quelconques. Néanmoins il s'était aperçu il y a plus de quatre ans que ses yeux devenaient sensibles à la lumière du soir; le matin ils étaient toujours rouges et injectés. Par moments, le matin, ils se remplissaient de mucosités, surtout à l'angle interne. Si on ajoute à cela des pico-

1. *Journal de médecine et de chirurgie pratique*, Lucas-Championnière, août 1892, p. 561.

Digitized by Google

tements, de la photophobie, des mouches devant les yeux et de la fatigue au travail, on aura le tableau complet de la maladie. Tout travail appliqué et prolongé devenait fatigant. Notre confrère, a eu recours à différents modes de traitement; il avait employé des lotions astringentes, des collyres au nitrate d'argent, au sulfate de cuivre, à l'acétate de plomb, des pommades à l'oxyde jaune de mercure, etc., et toujours sans résultat. En 1891, ayant eu l'occasion de passer une saison d'été aux eaux où exerce notre éminent confrère, j'ai eu l'honneur d'être consulté par lui, et j'ai constaté un très léger rétrécissement des voies lacrymales sans larmoiement; la conjonctivite n'était due qu'à une irritation provoquée par des larmes fortement alcalines qui s'accumulaient dans le cul-de-sac conjonctival. Quelques injections d'eau tiède faites dans le point lacrymal ont amené un vrai soulagement, après quoi j'ai incisé le point lacrymal inférieur et j'ai élargi le rétrécissement qui existait à l'entrée du sac lacrymal à l'aide d'une série de mes sondes olivaires nos 3, 4, 5 et 6. Ce traitement, qui n'a duré que vingt jours, a amené une amélioration rapide; tous les symptômes morbides se dissipèrent et la conjonctivite a guéri complètement.

II. Traitement de l'herpès de la cornée par la pyoktanine

L'action favorable de la pyoktanine dans les ulcères herpétiques de la cornée, a été démontrée par moi sur un certain nombre de malades, et surtout dans des cas où tous les autres moyens sont restés sans résultat. L'observation suivante pourra servir d'exemple; elle a été recueillie par un de mes assistants, le Dr Gorecki (de Cracovie).

Observation

Mme R..., âgée de 28 ans, demeurant à Paris, est venue à la clinique de la rue Dauphine le 23 février 1891. Elle se plaignait de vives douleurs oculaires qui avaient débuté sou-

Digitized by Google

dainement et avaient été précédées de sensations de chaleur. L'*insomnie*, la *photophobie*, des *frissons*, de la *fièvre* accompagnaient ces douleurs, qui avaient pour siège l'œil droit.

A l'examen clinique nous trouvons l'œil droit fortement injecté (injection conjonctivale et périkératique) et une ulcération de forme ovale, occupant à peu près le centre de la cornée droite.

A la loupe nous découvrons un *semis* de petites vésicules disposées en groupe qu'on ne voyait pas à l'œil nu : la cornée avait un aspect *rugueux*, *chagriné*.

A ces symptômes il faut ajouter de la *photophobie*, du *larmoiement* et une *anésthésie* complète de la partie ulcérée.

Le début brusque de la maladie, sa coïncidence avec de la *céphalalgie*, des *frissons*, *mal de gorge*, de l'*inappétence* et de l'*insomnie*, tout cela nous fit diagnostiquer une *ulcération herpétique* de la *cornée* droite.

Le docteur Galezowski prescrivit l'instillation du collyre au sulfate d'atropine, 2 gouttes par jour, des douches de vapeur et des lavages de l'œil avec une solution de sublimé, 5 centigr. pour 1,000 grammes d'eau.

Comme médication interne, on administra 40 centigr. de sulfate de quinine par jour.

Au bout de quelques jours de ce traitement l'état de l'œil était à peu près stationnaire, c'est-à-dire que les douleurs n'avaient pas diminué ; nous appliquons plusieurs sangsues à la tempe droite.

Ce n'est qu'après cette série d'insuccès que le docteur Galezowski a eu recours au collyre de pyoktanine, qui fut instillé dans l'œil de 4 à 6 fois par jour sous la forme suivante :

Pyoktanine (apyonine française).....	0 gr. 10
Eau distillée.....	10 gr.

Dès le lendemain, un mieux très sensible s'est produit ; les douleurs se calmèrent, l'œil devint blanc, et les ulcères diminuèrent d'étendue.

Au bout de la première semaine, à la loupe nous voyons les

Digitized by Google

vésicules diminuer, l'injection périkératique disparaître, et à la fin de mars l'œil ne présentait plus qu'une légère petite tache opaque n'empêchant pas la malade de voir. La cicatrisation ne tarda pas à se produire dans toute l'étendue de la partie ulcérée de la cornée.

Dr GALEZOWSKI.

(*A suivre.*)

BIBLIOGRAPHIE

ET REVUE DES JOURNAUX

Traitement opératoire du décollement de la rétine par la méthode de Schœler, par CH. STEDMAN BULL, de New-York. — Dans une communication à la Société américaine d'ophtalmologie en 1891, M. S. Bull, après avoir fait l'historique de la question, rapporte cinq observations que nous résumerons brièvement.

Dans le *premier* cas il s'agit d'un jeune homme ayant reçu antérieurement un coup sur l'œil et chez lequel le décollement occupait environ un tiers du fond de l'œil. L'injection causa une légère réaction, mais son premier effet fut de diminuer l'acuité visuelle existante. Dans la suite la vision s'améliora et le champ visuel s'agrandit. Cette amélioration tenait sans doute à la chorio-rétinite plastique faisant adhérer la rétine et la choroïde. Mais la présence de tractus fibreux de nouvelle formation dans le corps vitré doit faire craindre un décollement ultérieur de la rétine et probablement la perte de la vision.

La *seconde* observation se rapporte à une jeune femme hypermétrope, avec fond d'œil normal d'un côté, et décollement de la rétine occupant à peu près le tiers du fond de l'œil de l'autre côté. L'injection détermina une réaction inflammatoire plus violente que dans le cas précédent, réaction qui céda vite à un traitement actif. L'effet de l'opération fut d'abaisser sensiblement la vision. Quant au décollement il ne diminua pas, mais passa simplement d'un côté de la rétine à l'autre. On peut dire qu'une chorio-rétinite plastique étendue et la formation de tractus fibreux dans le corps vitré donnent certainement de mauvais résultats.

Dans la *troisième* observation il s'agit d'un homme de 60 ans ayant de l'astigmatisme myopique composé des deux yeux, avec des choroïdes en mauvais état et un décollement de la rétine d'un œil.

Digitized by Google

L'injection produisit une panophtalmie infectieuse aiguë qui détermina une perte à peu près complète de la vision de cet œil et une augmentation apparente du décollement difficile à apprécier.

Le *quatrième* cas concerne un homme de 73 ans, myope, porteur d'une affection choroïdienne diffuse des deux yeux et d'un décollement très étendu dans un œil. L'injection causa une panophtalmie aiguë d'un type peu grave, qui céda devant un traitement de deux semaines. Le premier effet consista dans une amélioration de la vision et en une diminution très sensible du décollement, qui fut réduit de plus de moitié. Mais comme effets éloignés nous devons signaler la reproduction du décollement, la réduction de la vision au point où elle était avant l'opération, et finalement l'opacification du cristallin.

Dans la *cinquième* observation, chez un homme de 36 ans, atteint d'astigmatisme hypermétropique composé des deux yeux avec faible décollement de la rétine d'un œil, l'injection détermina une réaction modérée. Tout d'abord le décollement augmenta, et la vision baissa, puis la rétine se recolla dans le quart interne, en se décollant au-dessous, et la vision s'éleva à 15/200. Deux mois plus tard la vision retombait à 6/200 et le décollement de la rétine était étendu.

Ces cinq observations peuvent permettre de juger dans une certaine mesure la valeur du traitement, si ce traitement a réellement une valeur quelconque.

Dr Belliard.

Pronostic du sarcome de la choroïde (*The prognosis of choroidal sarcoma*), par Hill Griffith, de Manchester (*Ophthalmic Review*, décembre 1891). — A la suite d'une observation de sarcome de la choroïde dans laquelle le malade succomba soixante-deux jours après l'énucléation, l'auteur a recueilli 22 observations de sarcome de la choroïde, avec les résultats consécutifs, dont voici le résumé : 14 de ces malades étaient encore vivants de trois à six ans et demi après l'énucléation, et peuvent en conséquence être considérés comme guéris. Les 6 malades suivants sont morts par suite de l'extension du sarcome aux organes internes; le foie a été envahi dans 4 cas et l'estomac dans 2 cas. Les 3 autres malades sont morts également, mais le sarcome était moins nettement la cause des décès, puisque ces malades ont succombé respectivement à l'apoplexie, à la pneumonie et à la congestion pulmonaire. Cependant, en attribuant au sarcome ces 3 derniers décès, nous trouvons 14 guérisons, soit 60 p. 100, et 9 décès, soit 40 p. 100.

Cette proportion de guérisons se rapproche de celles trouvées

Digitized by Google

par Martin, 62 p. 100 sur 35 cas, et Knapp, 50 p. 100 sur 8 cas. Mais elle est beaucoup plus élevée que les proportions trouvées par Freudenthal, 37.5 p. 100 sur 24 cas, Fuchs, 23.5 p. 100 sur 17 cas.

L'auteur, conformément à l'observation de Fuchs, a remarqué que l'époque de l'énucléation de l'œil n'avait que peu d'influence sur la métastase.

L'âge des malades paraît avoir une plus grande influence sur le pronostic, qui est plus favorable chez les jeunes gens que chez les personnes plus avancées en âge. L'âge moyen des malades guéris est de 38 ans, et l'âge moyen des cas mortels est de 52 ans. Mais ce qu'il y a de plus frappant c'est que les 4 plus jeunes malades, âgés de 17, 20, 20 et 22 ans, se trouvent sur la liste des guérisons.

La récidive est très rarement locale; dans ce cas elle pourrait être prévenue par une énucléation précoce. Le plus souvent la tumeur se porte sur un organe interne et à n'importe quelle période de développement de la tumeur primitive; c'est là la plus grande source de danger. Dr Belliard.

La myopie maladie constitutionnelle (*Myopia the result of constitutional disease*), par Batten, de Londres. (*Ophthalmic Review*, janvier 1892). — Dans un article précédent paru dans la *Lancet* en mai 1891, l'auteur avait déjà émis l'opinion que l'hypermétropie et la myopie étaient souvent accompagnées de certaines conditions particulières du système cardio-vasculaire, en un mot qu'il existait une circulation différente pour le myope et pour l'hypermétrope.

M. Batten se propose dans le présent article d'appeler l'attention sur l'association fréquente de la myopie avec certains troubles vasculaires et de montrer que les modifications qui se produisent dans l'œil myope ne sont pas isolées, mais qu'elles représentent seulement une partie des modifications générales de la constitution.

Il est rare que la myopie progresse après 25 ans. Cependant, à la suite d'un affaiblissement général consécutif à une maladie grave ou prolongée on peut la voir progresser même passé cet âge. Les cas de myopie aiguë sont relativement rares. En général la myopie a une marche chronique et lente; le malade ne s'en aperçoit que par la nécessité où il se trouve de changer ses verres. De là, l'auteur émet le raisonnement suivant : si un trouble aigu de la constitution peut produire la myopie aiguë, un désordre constitutionnel chronique pourra produire la myopie ordinaire; et c'est cette condition constitutionnelle qu'il s'efforce de démontrer.

Cette condition, qu'on pourrait appeler *rachitisme vascu-*

Digitized by Google

laire, paraît tenir à la distension des parois vasculaires et oculaires. On peut la considérer surtout comme engendrée par la vie des villes, le résultat d'une nutrition défectueuse, se montrant pendant la jeunesse, au moment de la croissance, et produisant des déformations dans l'œil et le système cardio-vasculaire. Comme signes évidents de l'existence du désordre vasculaire associé à la myopie l'auteur donne les conditions suivantes :

1° les hémorragies spontanées (épistaxis, métrorragies, hémorragies rétiniennes);

2° la congestion capillaire;

3° le trouble cardio-vasculaire (forte tension artérielle, hypertrophie du cœur, affections valvulaires).

Chez les myopes, le pouls est large et plein; les parois artérielles sont faibles; la tension est forte, souvent nettement élevée; le pouls est récurrent à la radiale et dans d'autres artères, la temporale par exemple. Le cœur présente des signes de dilatation, et probablement est-il à la fois dilaté et hypertrophié à des degrés variables. Il n'est pas rare de trouver chez le myope une lésion valvulaire bien nette. Ainsi donc la myopie est généralement l'indice d'un désordre cordio-vasculaire, soit passé, soit présent. Il se peut qu'elle soit à un moment donné le seul symptôme restant d'une affection dont le malade s'est relevé, tout en conservant un œil à jamais déformé.

Certaines affections sont particulièrement propres à causer ou à faire progresser la myopie. Les affections de nature différente ont certains points de contact; elles affectent toutes sérieusement la nutrition générale, habituellement le système cardio-vasculaire. Tels sont le rhumatisme (aigu ou chronique), la syphilis, l'alcoolisme, la fièvre typhoïde, etc. La phthisie et la grossesse peuvent aussi avoir une action à l'occasion.

L'influence des causes secondaires (vision de près dans les écoles, etc.) a été pleinement reconnue jusqu'à ce jour; mais l'auteur soutient que seules ces causes secondaires n'ont pas l'influence qu'on leur attribue communément et que la cause première de la myopie doit être recherchée dans un état général affectant surtout le système cardio-vasculaire et les yeux.

Dr Belliard.

Sarcome du tractus uvéal (*Sarcoma of the uveal tract*). — Lawford et Collins (*Ophtalmic Hospital Reports*, 2 décembre 1892) donnent une analyse de 103 cas de sarcome du tractus uvéal. La tumeur a débuté 6 fois dans le corps ciliaire, une fois sur l'iris et dans les 94 autres cas sur la choroïde, en arrière des procès ciliaires.

Digitized by Google

Les auteurs ont pu suivre 79 de ces malades, et sur ce nombre 25.31 p. 100 peuvent être considérés comme guéris, leur survie étant de trois ans et plus après l'opération de la tumeur primitive. Dans 32.9 p. 100 de cas la mort est survenue par suite du développement métastatique du sarcome. La survie moyenne dans ces cas a été de deux ans et un tiers après l'amélioration. 7 fois sur 79 il y a eu récidive locale du sarcome. La maladie paraît avoir sa plus grande fréquence entre 40 et 50 ans. La moitié environ des cas se rapportent à des malades de 40 à 60 ans.

Dr Belliard.

Cécité temporaire pendant l'allaitement (*Temporary biindness during lactation*). — Nettleship (*Ophtalmic Hospital Reports*, 2 décembre 1892) rapporte plusieurs cas de troubles de la vision chez des femmes pendant l'allaitement. Ces cas se distinguent de ceux qui se rapportent à une affection rétinienne due à l'albuminurie de la grossesse, et aussi de ceux dans lesquels la cécité reconnaît pour cause une hémorragie grave *post partum*. L'auteur n'a vu aucune de ces malades pendant leur cécité, mais l'examen ophtalmoscopique fait à des époques variables après l'attaque permet d'avancer avec plus ou ou moins de certitude que ces malades ont eu une névrite optique. Il pense que ces cas peuvent être considérés comme étant probablement de la même famille que les névrites optiques que l'on observe çà et là dans l'anémie chronique.

Dr Belliard.

Double névrite optique après l'influenza (*Double optic neuritis after influenza*). — Lee (*Liverpool med. chir. Journal*, janvier 1892) rapporte l'observation d'un homme de 60 ans qui, deux semaines environ après le commencement d'une attaque d'influenza, compliquée de pneumonie, perdit rapidement et complètement la vue. Trois semaines plus tard, lorsque l'auteur vit le malade, il observa une double névrite optique nettement marquée, quoique pas très prononcée. La tension était normale, l'urine ne présentait ni albumine ni sucre et le réflexe était normal. La santé antérieure avait toujours été bonne. La cécité complète diminua d'abord de telle sorte qu'une quinzaine de jours plus tard le malade distinguait les ombres et que deux mois et demi après l'acuité était de 1/10. Le traitement consista au début dans l'administration de mercure et d'iodure de potassium, et plus tard on employa les injections de strychnine. Du peu de rapport qui existait entre la cécité et les troubles ophtalmoscopiques de la névrite, Lee croit pouvoir conclure à un désordre central.

Dr Belliard.

Digitized by Google

Syphilis du système nerveux, par le Dr GAJKIEWICZ. — Le travail est divisé par l'auteur en quatre grandes classes :

1° Syphilis du système nerveux en général.

2° Syphilis de l'encéphale.

3° Syphilis de la moelle.

4° Syphilis des nerfs périphériques.

Chacun de ces chapitres est étudié longuement, tant au point de vue anatomo-pathologique que de la localisation. Nous ne retiendrons de ces faits que les cas qui ont trait à la syphilis oculaire, bien étudiés, et notamment ceux d'artérite de la sylvienne gauche et de ses branches, artère motrice par excellence, puisqu'elle alimente tout le territoire de l'encéphale (circonvolutions centrales, capsule interne), qui préside aux fonctions de la motilité. — La mydriase est souvent observée, à côté d'autres symptômes, soit du même côté que la paralysie, lorsque celle-ci existe, soit du côté opposé. Cette mydriase est tenace, opiniâtre, et c'est le symptôme qui souvent persiste, unique, pendant des années entières, alors que les troubles moteurs des extrémités de la face, de la parole, etc., se sont dissipés. — Cette affirmation est absolument exacte et nous nous souvenons de deux malades syphilitiques observés depuis quelques années et qui présentent encore aujourd'hui de la mydriase d'un œil, sans aucune autre trace d'antécédents spécifiques. — Et comment se produit cette mydriase ? Les recherches anatomo-pathologiques sont muettes là-dessus; et néanmoins la longue durée du phénomène indique, *a priori*, qu'il existe une lésion. — Existe-t-elle sur le trajet des fibres qui vont au sphincter, ou au centre de ces fibres, dans le faisceau pyramidal ? M. Galezowski cite dans sa thèse un certain nombre de tumeurs de la glande pituitaire, du chiasma, de la protubérance, comme s'étant accompagnés de mydriase, laquelle est plus habituelle dans les tumeurs cérébrales, quand elles siègent à la base.

Nous devons dire que nous ne sommes point suffisamment fixés sur les mouvements pupillaires et leur mécanisme, ainsi que sur les connexions anatomo-pathologiques des nerfs iriens pour pouvoir tenter une classification étiologique des modifications de la pupille dans les maladies des centres nerveux. — La clinique, d'ailleurs, avec raison, retient surtout les signes objectifs, et elle est arrivée, en recueillant les faits, à dégager certaines inconnues : elle a trouvé le myosis du tabès, l'inégalité pupillaire de la périencéphalite diffuse ou paralysie générale, la dilatation de l'anémie, ou le myosis de la congestion, et tous ces signes nous les utilisons journellement.

L'auteur aborde aussi l'étude du tabès. Y a-t-il un tabès syphilitique ? — C'est là une question qui préoccupe depuis de longues

Digitized by Google

années les premières autorités de la science et qui n'est pas résolue définitivement. Lorsque M. Fournier, en 1876, émit l'opinion que presque dans tous les cas le tabès est de nature syphilitique, la question fut mise à l'ordre du jour. — Charcot range le tabès dans la famille neuro-pathologique, nom qu'il donne à toutes les affections nerveuses centrales et névro-musculaires organiques ou dynamiques qui sont unies par un lien commun, l'hérédité. Toutes les autres causes, tant morales que matérielles : chagrins, surmenage physique et intellectuel, excès, traumatisme, syphilis, ne sont que des agents provocateurs, qui par eux-mêmes ne peuvent produire le tabès sans la prédisposition innée.

L'auteur ne se prononce point, tout en faisant remarquer que dans les faits tirés de sa propre pratique, soit privée, soit hospitalière, il trouve environ 90 fois sur 100 les antécédents syphilitiques chez ses malades. — Il se demande aussi s'il ne faut point ranger parmi les pseudo-tabès syphilitiques les cas de tabès avec atrophie papillaire commençante se développant rapidement, dans un laps de temps court, et s'améliorant aussi rapidement par un traitement mixte à l'iodure et au mercure, le tabès vrai étant une maladie chronique à longue échéance, et ne rétrocédant jamais.

La troisième partie de l'ouvrage, qui a trait à la syphilis des nerfs périphériques, nous a paru la plus intéressante en ce qu'elle a trait en majeure partie aux lésions du nerf optique, aux affections des différents nerfs moteurs de l'œil :

Et d'abord, dans le cerveau, le siège de prédilection des lésions spécifiques est la base, là où passent les nerfs des troisième, quatrième, sixième paires et en général tous les nerfs craniens. — Le nerf optique est donc atteint fréquemment, en raison surtout de son long parcours, depuis la rétine jusqu'à son centre, c'est-à-dire la substance grise corticale du lobe occipital : la partie du nerf comprise entre la rétine et le chiasma peut subir l'inflammation syphilitique, de même que le tractus optique, c'est-à-dire la partie située au delà du chiasma; dans ce dernier cas, l'affection se traduit sous forme d'hémianopsie latérale, soit stable, soit passagère. Le plus souvent, dans les affections des tubercules quadrijumeaux l'hémianopsie latérale apparaît lentement, parce que ces parties sont détruites le plus ordinairement par des thromboses.

Une parésie du nerf moteur oculaire commun est le plus souvent d'origine syphilitique, et la raison en est que le nerf parcourt une longue étendue depuis le bord antérieur du pont de Varole jusqu'à son entrée dans l'orbite par la fente sphénoïdale. Elle peut être partielle ou totale, et ici l'auteur explique par des détails ana-

Digitized by Google

tomiques intéressants, mais que nous ne pouvons reproduire ici, en quels endroits doivent siéger les lésions. — La parésie partielle est le plus souvent causée par de l'épendymite syphilitique à la hauteur du noyau correspondant à la branche lésée, ou par une artérite des vaisseaux qui fournissent le sang aux noyaux dans l'infundibulum, etc. — Ici il nous faudrait citer encore textuellement tout ce que dit l'auteur au sujet de ces lésions pour être complet, et nous arrivons aux lésions des deux autres nerfs moteurs de l'œil.

Le plus souvent la lésion du nerf de la sixième paire se trouve en dehors du cerveau, c'est-à-dire à la base du crâne; néanmoins le siège du mal peut avoir lieu depuis le noyau du nerf situé à la base du quatrième ventricule, jusqu'à l'orbite. — Lorsque l'affection est intra-pontale, le nerf facial est aussi intéressé; la paralysie de ce nerf est presque toujours isolée, en opposition à celle de la troisième paire; jamais, dans les observations, l'auteur n'a rencontré de paralysie de la sixième ou de la quatrième paire en compagnie d'hémiplégie, et il termine ce long chapitre par la constatation d'une loi connue en neuropathologie et qu'il est bon de rappeler, à savoir que la nature de l'affection n'a aucune influence sur la qualité des symptômes, mais que seuls le siège et la localisation de l'affection ont de la valeur.

Dr WUILLOMENET.

La forme de la cornée humaine et son influence sur la vision (thèse du Dr Sulzer). — M. Sulzer étudie la forme de la cornée en mesurant sa courbe à l'ophtalmomètre de Javal-Schiötz. — L'auteur a constaté que dans un même méridien la courbure de la cornée présente d'un point à un autre des variations qui la rendent asymétrique et que la direction des méridiens principaux différait pour les parties centrales et pour les parties périphériques; il en découle cette conséquence qu'il est impossible de corriger complètement l'astigmatisme par les verres cylindriques, ceux-ci étant d'une force de réfraction égale pour toute leur étendue. — Les résultats obtenus par la correction des verres cylindriques sont donc en proportion inverse de la dissymétrie de la cornée. — M. Sulzer cherche à expliquer par la dissymétrie de la cornée les différences que l'on trouve fréquemment en pratique entre les résultats obtenus par l'examen visuel à l'aide des échelles et celui des mensurations ophtalmométriques, soit avant, soit après la mydriase.

Dr WUILLOMENET.

Sur l'emploi de la cocaïne dans les opérations des yeux, par M. BARRAQUER (*Gaceta medica catalana*, 1892). — L'auteur

Digitized by Google

emploie la solution de cocaïne à la dose de 5 p. 100, dans l'extraction de la cataracte sans iridectomie. Toutes les fois qu'il doit pratiquer une iridectomie, il fait une injection sous-muqueuse de quelques milligrammes de cocaïne au voisinage de l'incision de l'iris, et par ce moyen il rend l'opération tout à fait indolore.

Dr GALEZOWSKI.

Kyste de la conjonctive, par M. ENRIQUE LOPEZ (*Revista de ciencias medicas de la Habana*, 1892). — A la suite d'un coup de corne reçu à l'angle inféro-interne de l'œil, il se produisit une fracture du rebord orbitaire qui fut suivie d'une ankylose des paupières, suivie bientôt d'un kyste volumineux. Le Dr Lopez extirpa le kyste, dans les parois duquel il trouva des fragments osseux; les parois du kyste étaient formées par du tissu conjonctif et fibreux. Le globe oculaire était refoulé par le kyste dans le fond de l'orbite. Le kyste, selon l'auteur, était développé dans le tissu conjonctif et rempli du liquide de la glande lacrymale.

Dr GALEZOWSKI.

Formes parasitaires des tumeurs cancéreuses, par MM. PODWYSSOZKI et SAWTSCHENKO (*Centrabl. für Bakteriol. und Parasit.*, nos 16, 17 et 18, 1892). — Sur des pièces durcies par le liquide de Flemming et colorées ensuite par la safranine, les auteurs ont vu des sporospermies dans les cellules et entre les cellules; celles-ci étaient ou isolées ou réunies plusieurs ensemble.

Dans quelques cellules ils ont trouvé des corps en forme de croissants, qui est la forme embryonnaire caractéristique des coccidies ou des sporidies. Ces sporocystes sont cependant assez rares. Mais des formes purement en croissants sont assez abondantes. Outre ces deux formes, il y avait un grand nombre de formes globulaires qu'ils regardent comme des formes de vie latente; ces dernières varient beaucoup en grandeur: quelques-unes sont à peine visibles, tandis que les autres sont très grandes. Les auteurs ne peuvent pas affirmer si tous les corps qu'on rencontre dans le carcinome, c'est-à-dire les sporozoaires, appartiennent à la même famille. Il se peut très bien, selon eux, qu'il y ait une variété différente pour chaque espèce de carcinome.

Mélanosarcome du foie et de l'œil, par le Dr LEHMANN. — Les rapports entre les localisations du mélanosarcome dans ces deux organes ont déjà été signalés. Les faits suivants confirment les observations et les complètent.

Sur un malade dont M. Lehmann a présenté la pièce anato-

Digitized by Google

mique à ses collègues de la Société de médecine interne, l'énucléation de l'œil droit pour un mélanosarcome précéda de quelques mois la même localisation dans le foie, où elle se révélait par la dyspnée, des douleurs abdominales, le volume de l'organe et de la mélonine dans les urines. L'autopsie justifia ce diagnostic. Il s'était écoulé un mois entre l'extirpation du globe oculaire et les premiers accidents abdominaux.

M. Litten a, lui aussi, étudié cette question et constaté la rareté croissante de cette tumeur hépatique. Il en trouve la raison dans ce fait que, mieux informés, les ophtalmologistes reconnaissent et opèrent plus tôt qu'autrefois les mélanosarcomes de la choroïde. Or, cette opinion corobore en partie les remarques d'Hirschberg. La récidive du sarcome de la choroïde dans le foie est en effet presque constante, mais ce danger disparaît dans l'espace de quatre années après l'énucléation oculaire. M. Litten a vérifié cette loi dans cinq cas. Quatre fois la récidive se produisit entre le dix-septième et le dix-huitième mois et une fois dans le cours de la troisième année.

Dr GALEZOWSKI.

De la cataracte pyramidale, par le Dr TEACHER-COLLINS, de la Société d'ophtalmologie de Londres. — L'auteur a montré un certain nombre de dessins photomicrographiques de la cataracte pyramidale, soit récente, soit existante depuis vingt ans. Les altérations consistent dans une prolifération avec rupture des cellules épithéliales qui tapissent la cristalloïde antérieure, avec soulèvement de la capsule. Il y avait aussi rupture des fibres cristalliniennes immédiatement au-dessous des cellules proliférées. Les cataractes pyramidales plus anciennes présentaient une couche de cellules entre la partie opaque et la partie non altérée du cristallin. Dans deux cas remontant à quelques années, il y avait entre l'opacité et le cristallin une couche hyaline paraissant sécrétée par ces cellules. D'après l'auteur, ces cas expliqueraient le développement de la cristalloïde, car si les cellules épithéliales qui la tapissent sont capables, sous l'influence d'une excitation pathologique, de sécréter une membrane hyaline qui lui est de tous points identique, on peut supposer qu'à l'origine la capsule est formée par une sécrétion du même genre.

Les vaso-moteurs de l'œil, par MM. J.-P. MORAT, professeur à Lyon, et MAURICE DOYON, chef des travaux de physiologie (*Arch. physiol. norm. pathol.*, janvier 1892, p. 60). — Les vasomoteurs de l'œil paraissent contenus exclusivement dans le sympathique cervico-thoracique et dans le trijumeau. Le sympathique

Digitized by Google

cumule, à l'égard des vaisseaux du fond de l'œil, la double fonction de nerf constricteur et dilatateur de ces vaisseaux. Le trijumeau paraît exclusivement dilatateur des vaisseaux des deux segments antérieur et postérieur. La convergence des éléments venus du sympathique et du trijumeau se fait en des points différents pour les nerfs des deux segments oculaires ; ainsi considérés elle se fait loin des centres pour les vaso-moteurs de la partie antérieure, beaucoup plus près de ces centres, au niveau même du ganglion de Gasser, pour les vaso-moteurs rétiniens.

Dr Galezowski.

Névrite optique d'origine grippale, par le Dr Rendu (*Revue générale de clinique et de thérapeutique*). — Un malade de 48 ans entre le 25 janvier dernier dans le service de M. Rendu pour une affection oculaire mal définie. Pas d'antécédents héréditaires ni personnels, sauf deux érésipèles. Au mois de novembre dernier il a été atteint de cécité, brusquement (en vingt-quatre heures), avec céphalalgie et coryza. Cependant, en remontant à l'origine du mal, on reconnaissait que l'affection n'avait pas eu la brusquerie de début que l'on croyait tout d'abord.

Quinze jours auparavant il avait eu un coryza simple, avec courbature, puis de la douleur dans la région des sinus frontaux; la sécrétion nasale offrait un aspect particulier : c'était un pus épais, strié de sang. Ensuite il avait eu une céphalalgie temporale et périorbitaire avec gêne douloureuse des mouvements oculaires, sans cependant phénomènes rétiniens. Pendant une semaine l'état demeura stationnaire : le coryza disparut, mais le 25 novembre sa vue s'obscurcit et la cécité devint à peu près complète en vingt-quatre heures.

A l'examen de l'œil on remarqua une obscurité de la papille, qui était gonflée et rose, et des varicosités, qui ne se voient que dans les cas chroniques. Il fallait en conclure : œdème aigu de la gaine du nerf optique.

Le traitement consista en salicylate de soude à la dose de 4 grammes et en frictions mercurielles sur les tempes. Tout d'abord, il parut y avoir une aggravation des signes fonctionnels. Une application de sangsues calma la douleur. Peu à peu les signes physiques s'amendèrent, la vue s'éclaircit et la douleur disparut, Seule persista l'infiltration rétinienne avec dilatation pupillaire. Cependant, à mesure que l'état du malade s'améliorait, on remarquait une parésie sensitive du trijumeau, puis du glosso-pharyngien et enfin du nerf acoustique; progressivement, sans vertige, ni douleur, le malade devint sourd de l'oreille gauche.

Si maintenant on interprète l'ensemble des phénomènes, on

Digitized by Google

songe que la névrite optique n'est pas une entité morbide. On la rencontre au cours de l'évolution des tumeurs cérébrales, dans l'ataxie et la méningite de la base.

On ne pouvait invoquer pour la pathogénie de cette névrite par suffusion séreuse que la méningite basilaire en plaque, ou la grippe avec ses toxines. On aurait eu affaire à une périnévrite infectieuse, grippale.

C'est à cette dernière opinion que s'arrêta Rendu ; elle s'est montrée en effet quinze jours après une atteinte de grippe avec coryza sanguin purulent et courbature générale.

Dr GALEZOWSKI.

Rapports entre les maladies des yeux et celles du nez, par le Dr E BERGER (*Revue gén. de clinique et de thérapeut.* du Dr Huchard). — Les relations entre ces deux organes sont très complexes. Il existe souvent une coïncidence fortuite, et qui néanmoins fait supposer une relation de cause à effet, entre certaines affections des organes olfactifs et ceux de la vision. Une maladie générale peut aussi, par son retentissement simultané sur les deux organes, entraîner une affection des yeux et du nez.

L'anatomie nous fait connaître les voies de propagation d'un processus pathologique allant du nez vers l'organe de la vue et *vice versa*. Les membranes muqueuses nasale et oculaire par leur continuité sont considérées, depuis fort longtemps, comme le chemin que suivent les processus pathologiques pour se propager de l'un des organes à l'autre. Si une communication anormale de ce genre existe sur la paroi intéro-interne du canal optique, ainsi que l'auteur l'a constaté dans des préparations anatomiques, la muqueuse du sinus sphénoïdal retrouve la gaine externe du nerf optique. Ainsi, sans parler des voies lacrymales, nous voyons qu'un processus pathologique peut se propager du nez et des cavités voisines vers l'organe de la vision, et cela par des voies très nombreuses.

Indépendamment des affections qui se communiquent à l'organe visuel par voie directe, il en est qui peuvent l'atteindre par voie réflexe, provoqués par un processus pathologique siégeant dans le nez.

Le larmoiement peut être d'origine réflexe et dû à une hypersécrétion de la glande lacrymale ; mais il peut aussi résulter : 1° du gonflement de la muqueuse du cornet inférieur ; 2° du gonflement de la muqueuse du canal naso-lacrymal ; 3° de la compression exercée sur le canal naso-lacrymal par une tumeur des cellules ethmoïdales antérieures. Aussi, faut-il être très prudent pour déclarer de nature réflexe le larmoiement qui survient dans les

Digitized by Google

polypes du nez; ce symptôme peut être produit ou bien par voie réflexe, ou bien par une ou plusieurs causes mécaniques empêchant l'écoulement des larmes dans les fosses nasales.

Pour établir le diagnostic différentiel, il existe un moyen très simple selon l'auteur : si l'on injecte une solution de cocaïne sans les fosses nasales ou si l'on fait une injection hypodermique de morphine, on fait disparaître ou l'on améliore sensiblement, pour un certain temps, les symptômes oculaires de nature réflexe.

Tachycardie avec goitre exophtalmique, par le Dr LANCEREAUX. — Nous extrayons des leçons de notre éminent maître et ami, le professeur Lancereaux, une intéressante étude sur les altérations des nerfs pneumogades et du grand sympathique.

La tachycardie est caractérisée par des palpitations très violentes, embarras de la respiration, dyspnée, dilatation du cœur et de l'exophtalmie.

Quel peut être le mécanisme de ce phénomène, faut-il y voir une paralysie des nerfs pneumogastriques ou une excitation des nerfs accélérateurs? Si l'hypothèse d'une dépression du pneumogastrique est acceptable, dit Lancereaux, pour les faits de tachycardie intermittente, par contre celle de l'excitation des nerfs accélérateurs est beaucoup plus admissible pour ceux où il existe un goitre exophtalmique.

La tachycardie propre au goitre exophtalmique est encore le fait d'une névrose cardiaque, mais alors elle paraît provenir d'une excitation du grand sympathique plutôt que d'une dépression du pneumogastrique.

Dans le traitement des névrites et des névroses cardiaques en question, il importe d'analyser rigoureusement leurs diverses manifestations, d'en préciser le siège et la nature, après quoi il reste à faire choix du médicament le plus approprié, d'après la connaissance que nous pouvons avoir de ses effets physiologiques. Les bromures, la morphine, le chloral, l'hydrothérapie sont les principaux agents auxquels nous devons recourir; car, ayant la propriété de s'opposer à l'excitabilité réflexe, ils peuvent modérer la fréquence des battements du cœur. Lorsqu'il existe un désordre matériel du tube nerveux, l'emploi de l'électricité et de l'hydrothérapie est plus particulièrement indiqué, mais il exige beaucoup de méthode et beaucoup de prudence.

Dr GALEZOWSKI.

Atrophie optique durant la grossesse; accouchement prématuré artificiel. — M. le Dr VALUDE vient de publier dans les *Annales d'oculistique* l'histoire d'un cas peu commun d'atrophie

Digitized by Google

optique primitive survenue au cours de la grossesse et améliorée par la pratique de l'accouchement prématuré.

Une femme, bien portante d'ailleurs, présentait depuis quelques années des troubles visuels pendant ses règles et qui duraient pendant tout le temps des périodes menstruelles, plus prononcés à gauche. Au moment d'une grossesse commencée, les troubles visuels survinrent et se prononcèrent de plus en plus, à un tel point que la vision se perdit complètement à gauche, et du côté droit voyant tout juste pour se conduire ; la grossesse était à son septième mois. A l'ophtalmoscope, on constata, à gauche, une atrophie blanche de la papille, V=0; la malade ne distingue qu'à peine le jour de la nuit ; à droite, on relève les signes d'une névrite rétrobulbaire.

En tenant compte du rapport existant, chez cette malade, entre les troubles visuels et l'état de l'utérus, et surtout de l'aggravation constante durant la grossesse, M. Valude a pensé qu'il y avait lieu de pratiquer l'accouchement prématuré. La malade fut présentée à M. le professeur Tarnier, qui l'accepta à la clinique d'accouchements. Dans les quelques jours qui suivirent, l'acuité visuelle diminua chez cette malade, qui ne pouvait plus compter les doigts qu'à 4 mètres. Il est à noter que la malade avait présenté une première grossesse sans accidents oculaires.

L'accouchement prématuré artificiel fut pratiqué facilement. Dans les quelques jours qui suivirent, l'acuité visuelle remonta notablement et rapidement; huit jours après, la malade pouvait déjà compter les doigts à 9 mètres avec l'œil droit.

Au bout de douze jours : O. D., V=2/3 ; O. G., la malade commence à voir passer des ombres devant cet œil.

Enfin, trois semaines après la malade quitta la clinique avec une vision normale de l'œil droit; l'œil gauche est resté victime de l'atrophie existante, mais le sens lumineux a remonté quelque peu. Du côté du champ visuel on avait noté avant l'accouchement un rétrécissement notable du seul côté voyant, à gauche ; après l'accouchement la vision périphérique était devenue, elle aussi, normale.

Dr GALEZOWSKI.

On the toxic amplyopias ; their symptoms, varieties, pathologyand treatment, par WOOD (*Annal. ophthal. and Otol.*, july 1892). — L'auteur étudie en détail les différentes amblyopies toxiques, et il dit avec raison que les plus fréquentes sont celles qui sont produites par le tabac et l'alcool. En Amérique il dit qu'on trouve dans les tableaux statistiques publiés par Alt 120 cas d'atrophie et d'anémie des papilles. En Allemagne,

Digitized by Google

d'après Uhtoff, il y a eu, sur 30,000 malades, 204 cas de névrites rétrobulbaires toxiques. En France, selon Galezowski, sur 20,000 malades, il y a eu 130 amblyopies nicotiniques et alcooliques.

Vient ensuite la description des troubles oculaires dans une intoxication plombique donnant lieu à une amblyopie chez les peintres, qui absorbent le plomb par les poumons et la peau. Quant à la quinine, elle n'agit sur la vue qu'à la dose de 80 grains dans les trente heures, ou 1,300 grains dans les soixante-douze heures. La morphine agit comme poison sur l'iris, mais pas sur le nerf visuel. Dr GALEZOWSKI.

Névrite optique consécutive à la rougeole et à la fièvre intermittente (*Optic neuritis after measles and intermittent feber*). — WOODS (*Archives of opthalmology*, janvier 1892) publie deux observations prises chez des enfants chez lesquels la névrite optique, terminée par l'atrophie du nerf optique, a été observée pendant ou après une attaque de rougeole. Dans l'un ni l'autre cas, la rougeole ne paraissait devoir être la cause d'aucun danger; aussi le premier symptôme qui attira l'attention du côté des yeux fut la diminution de la vision. Woods rappelle quelques cas déjà publiés de névrite optique à la suite de rougeole, et après discussion des théories émises pour expliquer cette complication, il conclut que les cas de cécité consécutifs à cet exanthème semblent être de deux espèces : 1° ceux qui ne présentent des lésions oculaires que très tard après le début de l'affection; 2° ceux qui offrent une névrite optique bien marquée dès le début. Les premiers sont apparemment dus à une lésion cérébrale (probablement vasculaire), avec affection du nerf consécutivement; les derniers, à une méningite de la base avec névrite.

Dans le même article, l'auteur rapporte un cas de névrite optique à la suite de fièvre intermittente, terminée par une atrophie complète du nerf. Dr BELLIARD.

Importance de l'examen séparé des yeux pour la vision des couleurs (*On the importance of the examination of the eyes separately for defects of colour vision*). — SIMEON SNELL (*British Journal*, 30 janvier 1892) rapporte deux observations d'inégalité de vision des couleurs dans les deux yeux. Dans un premier cas, la vision des couleurs était normale dans un œil, tandis que le second présentait de la cécité pour le vert. Dans le second cas, la vision des couleurs pour les yeux était normale, tandis que, examinés séparément, l'un présentait de la cécité pour le vert et l'autre pour le rouge.

Digitized by Google

On comprend quels dangers pourraient résulter de la présence de pareils sujets dans un poste quelconque, sur terre ou sur mer, où une bonne vision des couleurs est nécessaire. Qu'une cause quelconque vienne à exclure le bon œil de la vision, même temporairement, et il en pourra résulter un désastre. Aussi l'auteur insiste-t-il, malgré la durée double du travail, sur la nécessité d'examiner séparément les deux yeux.

Dr BELLIARD.

La lumière électrique et ses effets sur l'œil (*The electric light and its effects upon the eyes*). — G. HARTRIDGE (*British medical Journal*, 20 février 1892) résume son article sur la lumière électrique de la manière suivante. La lumière à arc ne convient pas à l'éclairage des appartements, à cause de son éclat et de son inconstance, et aussi parce qu'elle contient en grande proportion des rayons violets et ultra-violets, qui, bien que probablement absorbés par les milieux de l'œil avant d'avoir atteint la rétine, sont cause d'une certaine fatigue. Pour l'éclairage extérieur, les foyers devront être élevés, de façon à être assez éloignés des yeux, et entourés d'un verre dépoli. Il y a danger pour les yeux à regarder directement un foyer à arc sans globe dépoli.

La lumière électrique par incandescence peut être utilisée avec avantage pour l'éclairage intérieur, puisque par sa composition elle se rapproche beaucoup de la lumière solaire. Elle contient peu de rayons appartenant à l'extrémité rouge du spectre, et elle a encore moins de rayons violets et ultra-violets que la lumière à arc. Elle est très constante et peut être facilement dirigée vers les différentes parties de la pièce qui réclament de la lumière. La plus grande difficulté consiste à placer les foyers dans les meilleures positions eu égard aux exigences de la pièce. Il est évident que les foyers disposés pour l'éclairage général ne seront pas parfaitement placés pour un travail spécial de près, lecture, écriture, etc. Ce n'est que par l'expérience que l'on peut assigner aux foyers la position la plus avantageuse. Tantôt il s'agit d'un éclairage général, tantôt il faut éclairer seulement une partie de l'appartement en laissant le reste dans une obscurité relative. Dans tous les cas, les foyers devront être voilés, soit en les entourant de verres découpés ou dépolis, soit en les entourant d'un tissu léger, soie ou mousseline de couleur claire, le but étant toujours de voiler les foyers en diminuant le moins possible leur pouvoir éclairant. La tendance actuelle à avoir des plafonds décorés diminue la quantité de lumière et la diffuse inégalement. Quelques yeux peuvent se fatiguer par l'usage prolongé d'une lumière artificielle; mais l'auteur connaît plusieurs cas dans lesquels des yeux

Digitized by Google

fortement myopes, atteints de choroïdite ou autres affections, ont retiré un grand bénéfice de la substitution de la lumière électrique à la lumière du gaz.

Ainsi donc la lumière électrique par incandescence possède des avantages que nulle autre ne peut offrir, et peut être considérée, lorsqu'elle est soigneusement voilée et convenablement disposée, comme le plus satisfaisant et le meilleur mode d'éclairage artificiel.

Dr Belliard.

Pommade mercurielle dans la kératite interstitielle. — Mitvalski (*Centrabl. f. prakt. Augenheilk.*, février 1892) recommande vivement l'usage d'une pommade composée de : pommade mercurielle 1 partie, vaseline 2 parties, lanoline 1 partie, dans les cas de kératite parenchymateuse, etc., comme un bon moyen de diminuer la durée de la maladie et d'éclaircir les opacités cornéennes. Il a employé cette pommade pendant ces trois dernières années, et, d'après son expérience, qui a porté sur plus de 100 cas, il se croit autorisé à préconiser ses bons effets. Ayant essayé la pommade mercurielle ordinaire, et trouvant qu'elle déterminait une trop grande irritation de la conjonctive, il eut l'idée d'essayer la préparation plus faible ci-dessus. La pommade peut être placée dans le cul-de-sac conjonctival, après quoi on frictionne légèrement avec la pulpe du doigt sur la paupière. Il ne faut pas employer la pommade lorsqu'il existe une injection ciliaire marquée (*British medical Journal*, 7 mai 1892).

Dr Belliard.

Asthénopie motrice dans les névroses traumatiques. — Hubscher (*Deutsch. Med. Woch.*, 28 avril 1892), en appelant l'attention sur ce symptôme dans les névroses traumatiques, insiste sur l'importance d'un tel symptôme objectif dans une affection où presque tous les symptômes sont subjectifs et peuvent être simulés, principalement parce que la plupart de ces cas sont consécutifs à des accidents de chemin de fer. L'auteur a eu l'occasion d'examiner dix cas typiques de névrose traumatique, et dans chacun d'eux existait un trouble du pouvoir de convergence, c'est-à-dire que l'action combinée des deux muscles droits internes était abolie, tandis que tous les autres mouvements des yeux s'exécutaient normalement. Tous ces cas étaient consécutifs à des accidents de chemin de fer. Chez quelques-uns ce symptôme était plus marqué que chez d'autres, mais il existait chez tous ces malades (*British medical Journal*, 28 mai 1892).

Dr Belliard.

Digitized by Google

Quelques cas de tubercules de la choroïde présentant un aspect rare (*A group of cases of tubercles in the choroid presenting some unusual features.* — MORTON (*British medical Journal*, 4 juin 1892) rapporte cinq observations de tubercules de la choroïde présentant à l'examen ophtalmoscopique un aspect rare. Dans le premier, l'ophtalmoscope permettait de voir un large anneau de pigment noir, avec une coloration blanche de papier dans le centre. Ce tubercule, situé à la partie externe de la papille, était légèrement plus étendu que cette dernière. D'après l'examen de la tumeur sur des coupes, il est permis de croire que le tubercule a plongé dans la couche du pigment rétinien et que, se développant, il l'a rejetée de chaque côté, ce qui explique la formation de cet anneau noir. Dans les cas suivants, les nodules tuberculeux observés sont surtout remarquables par leur développement et la présence de taches de pigment.

Dr BELLIARD.

Remarques sur un cas de trouble de la vision centrale des couleurs (*Report of a case of central colour defect with remarks*). — M. GILLIVRAY (*British medical Journal*, 23 juillet 1892) rapporte l'observation d'une jeune femme chez laquelle la vision des couleurs paraissait être absolument normale de près, elle était même très bon peintre sur porcelaine, et qui de loin était incapable de reconnaître certaines couleurs. A la suite d'un examen, on reconnut que le champ visuel pour les couleurs était normal, que le classement des laines de Holmgren était très bien fait et que les moindres nuances étaient saisies. Mais cette jeune femme ne pouvait reconnaître de près la couleur de disques ayant 1 millimètre de diamètre. La difficulté était la même si en augmentant le diamètre des disques on les éloignait de façon à avoir toujours le même angle visuel. Enfin, de loin, elle était incapable de reconnaître la couleur des signaux de chemin de fer qu'elle distinguait très bien de près.

L'auteur insiste pour que, dans l'examen des employés de chemin de fer, on ait recours à des méthodes capables de reconnaître de tels troubles de la vision des couleurs. Ces mêmes méthodes seraient également efficaces pour la découverte des premières périodes de l'amblyopie toxique, car les écheveaux de Holmgren sont trop volumineux pour permettre de découvrir un scotome central peu étendu pour le rouge ou le vert.

Dr BELLIARD.

Craniectomie dans le cas de névrite optique double avec microcéphalie (*Craniectomy for double optic neuritis with*

Digitized by Google

microcephaly). — MILLER (*British medical Journal*, 23 juin 1892) donne les résultats immédiats d'une craniectomie pratiquée sur un enfant de 8 mois, microcéphale, mal développé et presque aveugle, par suite d'une double névrite optique accompagnée de nystagmus et de strabisme. Lorsque l'enfant quitta l'hôpital, le douzième jour, la vision paraissait améliorée, le nystagmus et le strabisme avaient disparu, et les yeux du petit malade paraissaient normaux extérieurement. Quelques semaines plus tard, la vision semblait être encore meilleure, l'intelligence plus active et la santé générale excellente. Il reste à savoir ce que deviendront ces résultats dans la suite.

Dr BELLIARD.

Modifications oculaires dans l'anémie pernicieuse (*Ocular changes in pernicious anemia*). — ELISABETH SARGENT (*Archives of ophthalmology*, janvier 1892) donne l'observation clinique détaillée et l'examen *post-mortem* d'un cas d'anémie pernicieuse accompagnée de troubles oculaires rares. La malade, jeune fille de 14 ans, succomba après un séjour à l'hôpital d'environ six semaines. A son entrée la peau était couleur de cire blanche, les lèvres et les membranes muqueuses décolorées, le sang très pâle, les globules blancs peu augmentés en nombre, les globules rouges extrêmement petits et ne montrant aucune tendance à former des rouleaux; les gencives souvent saignantes. Du côté des yeux : les conjonctives palpébrales étaient pâles, la conjonctive bulbaire et la sclérotique remarquablement pâles, la cornée claire, la pupille dilatée, paresseuse, le reflet du fond de l'œil d'un rouge très pâle; la papille optique proéminente, avec des contours mal définis et des vaisseaux à peine visibles; la rétine opaque et d'une couleur blanc bleuâtre, laissant voir çà et là des veines tortueuses; des hémorragies nombreuses, quelques-unes très étendues. La malade ne peut lire que les gros caractères. Quatre semaines plus tard, la vision était réduite à la perception de la lumière, et, à l'examen ophtalmoscopique, on n'apercevait plus le reflet du fond de l'œil.

L'œil droit fut enlevé après la mort, et à l'examen on trouva les modifications que nous résumons ici. La rétine était détachée de la choroïde dans toute son étendue; mais l'espace qui séparait les deux tuniques n'avait pas la même profondeur partout. Cet espace était occupé par une matière granuleuse homogène dépourvue de cellules. De petites hémorragies en grand nombre, et plusieurs très étendues, existaient dans la rétine détachée; par places les couches de cette membrane étaient séparées et fortement désorganisées par le sang, au point que la rétine présentait quatre fois

Digitized by Google

environ son épaisseur habituelle. Par endroits se trouvaient des points bruns jaunâtres, reliquat évident d'hémorragies anciennes. Les vaisseaux rétiniens étaient vides pour la plupart ; mais dans quelques-uns se trouvaient quelques globules de sang et de nombreux granules jaune brillant. Le tractus uvéal ne présentait pas de traces d'inflammation ; le cristallin était normal, la chambre antérieure remplie d'une matière semblable à celle que l'on trouvait au-dessous de la rétine décollée. Dans la cornée, près de sa jonction avec la sclérotique, existait une hémorragie. La papille optique faisait une saillie de 2 millimètres ; quelques vaisseaux du nerf optique quoique vides étaient entourés de cellules lymphatiques. Le tronc principal de l'artère ophtalmique contenait en un point des débris granuleux, peu de globules sanguins et des corpuscules jaunes tels que ceux qui existaient dans la rétine. Les modifications oculaires semblent devoir être rapportées en grande partie à l'œdème et à l'extravasation causée par la diminution de vitalité du système vasculaire général. La perte finale de la vision peu de temps avant la mort était probablement causée par une exsudation séreuse abondante et de nouvelles extravasations sanguines. Dr BELLIARD.

Traitement des opacités du corps vitré par l'extrait de jaborandi (*Treatment of vitreous opacities by fluid extract of Jaborandi*). — DE SCHWEINITZ (*Ther. Gaz.*, juillet 1892) publie cinq observations d'opacités du corps vitré traitées par le jaborandi avec des résultats très satisfaisants. Ces observations sont sur le type de la suivante. Un homme de 65 ans, avec une cataracte au début et un léger astigmatisme, possède une vision de 5/7.5 des deux yeux. La vue tombe subitement d'un œil à 6/15. Le corps vitré est trouble et présente plusieurs corps flottants. Localement on fait des instillations de sulfate d'ésérine et on administre à l'intérieur dix gouttes d'extrait de jaborandi, trois fois par jour. Après vingt-six jours de traitement, la vision était remontée à 2/3 et le corps vitré s'était notablement éclairci. De Schweinitz appelle l'attention sur les instillations d'ésérine, dans le double but de prévenir l'augmentation de la tension intraoculaire et de s'opposer à l'asthénopie accommodative. Bien que, dans ces cas, on ait eu recours à d'autres médicaments, l'auteur pense que la plus grande part d'action revient au jaborandi, qui peut être employé soit sous forme d'extrait, soit sous forme de nitrate de pilocarpine. Dr BELLIARD.

Observation d'aphasie et d'hémiplégie droite avec déviation conjuguée spasmodique des yeux (*A case of aphasia and*

Digitized by Google

right hemiplegia). — DELEPINE (*British medical Journal*, 10 septembre 1892) rapporte l'observation suivie d'autopsie d'une malade atteinte d'aphasie et d'hémiplégie droite, chez laquelle existait une déviation conjuguée spasmodique des yeux vers la droite survenant rapidement lorsqu'on essayait de faire converger fortement les deux yeux sur la ligne médiane. L'auteur tire de l'observation et de la nécropsie les conclusions suivantes, en ce qui concerne les yeux.

1° La malade présentait une dégénérescence étendue des zones motrices du cerveau du côté gauche.

2° D'après le siège de ces lésions et d'après certains phénomènes convulsifs observés durant la vie, il est permis de conclure que la partie détruite était entourée d'une zone inflammatoire d'irritation, tendant à l'extension graduelle de la zone envahie.

3° Dans la moelle allongée et la moelle épinière existaient des dégénérescences secondaires typiques, montrant évidemment qu'il n'y a eu de ce côté aucun processus capable d'obscurcir les effets de la lésion corticale.

4° Vers le moment où les symptômes inflammatoires d'extension devinrent manifestes, c'est-à-dire un mois avant la mort, j'observai que, lorsqu'on essayait de faire converger les yeux du malade vers la ligne médiane, sur un objet placé près de la racine du nez, l'axe de l'œil droit s'écartait subitement de la ligne médiane et devenait parallèle à l'axe de l'œil gauche, produisant ainsi une déviation conjuguée vers le côté paralysé, c'est-à-dire le même effet qu'aurait produit la stimulation de certains points de la zone corticale du côté malade du cerveau (Ferrier, Horsley et Schæfer, Horsley et Beevor, Moth et Schæfer).

5° Il est permis de conclure de ces prémisses que la déviation des yeux vers le côté paralysé était le résultat de stimulations du centre, déjà envahi quoique non détruit par la maladie, et que l'irritation inflammatoire de ce centre, ajoutée à la stimulation envoyée par un centre plus élevé, faisait pencher la balance et produisait le même effet que la stimulation volontaire des deux centres (les expériences de Moth et Schæfer sur les excitations unilatérales et bilatérales des zones corticales de la tête et de l'œil chez le singe sont tres importantes sur ce point).

6° Le phénomène se produisant, quand je l'ai observé au début, seulement sous l'influence de l'effort volontaire, l'effet de l'impulsion volontaire peut être comparé à celui d'un stimulus physique tel qu'un courant électrique. On ne peut, dans ce cas, établir si l'effet produit était dû à une excitation nerveuse directe ou à une modification vasomotrice de la zone atteinte.

7° Plus tard, lorsque le processus irritatif devint plus intense,

Digitized by Google

la déviation se produisait sans le secours de l'excitation due à l'effort volontaire.

8° Quelle que soit la portée des phénomènes observés dans un seul cas, il est difficile d'en tirer une valeur pratique. Il semble cependant probable que, dans un certain nombre de cas, les mêmes phénomènes pourront être observés, et qu'ils pourront être de quelque secours pour établir le diagnostic de localisation de quelques lésions.

Dr Belliard.

Traitement de l'ulcère infectieux de la cornée avec hypopyon (*On the treatment of speading ulcer of the cornea with hypopyon*). — Richard Williams, de Liverpool (*Lancet*, 2 janvier 1892), emploie depuis plusieurs années, contre les ulcères à hypopyon, un traitement dont il loue beaucoup l'efficacité. Premièrement, le sulfate de quinine localement; en second lieu, une modification de l'incision habituelle pour l'évacuation du pus contenu dans la chambre antérieure. Depuis plus de dix ans, il fait des instillations de sulfate neutre de quinine, environ 25 centigrammes, pour solution d'atropine environ 30 grammes. Dans les ulcères simples sans hypopyon, il préfère l'ésérine; mais toutes les fois qu'il y a du pus, il instille l'atropine, à cause de la fréquence de l'iritis dans ces cas. L'action de l'ésérine et de l'atropine est douteuse pour l'auteur, mais l'action du sulfate de quinine est certaine, les observations qu'il cite en font foi. La quinine appliquée localement arrête le processus et favorise la résorption du pus déjà collecté dans la chambre antérieure. De plus, les solutions de quinine ne causent aucune douleur; la solution aqueuse de quinine soluble peut être employée sans aucun danger pour l'œil aussi souvent qu'elle peut être utile.

Passant aux cas où l'évacuation du pus est nécessaire, l'auteur discute : *A*. L'incision horizontale parallèle au bord de la cornée, juste au-dessous de la collection purulente. Il la repousse : 1° parce que la chambre intérieure ne se vide pas bien; 2° parce qu'il y a un grand danger de hernie de l'iris; 3° enfin, le plus grand danger c'est qu'elle intéresse les vaisseaux nutritifs de la cornée. Son seul avantage est de ne pas laisser de traces. *B*. L'incision de Sœmisch, dont les bons effets lui paraissent dus simplement à ce qu'elle vide complètement le pus contenu dans la chambre antérieure. Il préfère une incision faite dans des tissus sains. Du reste, si l'ulcère est situé dans les deux tiers supérieurs de la cornée, l'évacuation du pus est difficile, même avec l'incision de Sœmisch, et entraîne la réouverture quotidienne de l'incision, pratique qui retarde la cicatrisation, facilite la formation de

Digitized by Google

synéchies antérieures, sans parler de la douleur et de l'ennui qu'elle cause au malade.

Williams a adopté l'incision suivante : il introduit le couteau de de Graefe dans la chambre antérieure, au-dessous de la collection purulente, le pousse verticalement en haut dans la direction de la pupille, en ayant soin de ne pas pénétrer dans le champ pupillaire, et il retire vivement le couteau par un mouvement d'arrière en avant, ce qui détermine la sortie d'un flot d'humeur aqueuse entraînant avec elle la masse purulente qui s'engage généralement entre les lèvres de l'incision, d'où elle peut être facilement extraite avec des pinces.

Les avantages de cette incision sont les suivants : 1° elle est faite au niveau de la collection purulente et *dans le sens de la pression*, d'arrière en avant, ce qui assure une évacuation aussi complète que possible du pus ; 2° l'incision faite dans la direction des canaux nutritifs intéresse au minimum la nutrition de la cornée ; 3° la hernie de l'iris est impossible, car l'effet de l'action des muscles de l'œil tend à rapprocher les lèvres de la plaie ; 4° enfin, étant faite dans un tissu sain, elle guérit par première intention, et l'auteur n'a *jamais eu l'occasion de l'ouvrir à nouveau*. Si l'affection empire, ce n'est pas que la chambre antérieure doive être encore ouverte, mais c'est que l'ulcère s'étend. Cette extension peut être le plus souvent enrayée par les instillations de quinine. Cependant si, comme il arrive quelquefois, l'ulcère menace de s'étendre à la presque totalité de la cornée, le cautère actuel est le moyen le plus efficace que nous ayons pour arrêter sa marche. On peut reprocher à cette incision de laisser une taie ; mais cette cicatrice est linéaire, elle n'avance pas sur la pupille, ne gêne par conséquent pas la vision ; du reste, elle est peu visible sur le fond irien.

Dr Belliard.

Traitement des granulations, précédé d'un aperçu historique. Panas (*Arch. d'opthal.*, juin 1892, p. 358). — La plupart des procédés actuellement préconisés comme des nouveautés remontent à l'antiquité. Celse pratiquait le brossage des granulations ; les Arabes avaient inventé le curettage. Dans la généralité des cas, les topiques modificateurs et le massage méritent la préférence. Quant aux interventions sanglantes, telles que les scarifications, le brossage et le curettage, elles constituent des moyens excellents dans certains cas particuliers. On peut en dire autant du jéquirity, trop vanté au début et pas assez apprécié aujourd'hui, et même de l'inoculation blennorragique qui a donné à l'auteur deux succès inespérés (*Revue int. de Bibliographie*).

Digitized by Google

Les verrucosités hyalines de la portion papillaire du nerf optique. ALBERT TERSON (*Arch. d'ophtal.*, juin 1892, p. 367). — Les masses hyalines en question, que Liebreich, le premier, a diagnostiquées sur le vivant, présentent un aspect cristallin, mais sont constituées de masses homogènes, sans aucune forme géométrique et sans trace d'organisation cellulaire. Elles ont la forme générale des corps amyloïdes de la prostate. Les petits nodules miroitants s'entassent sur le bord papillaire et forment quelquefois, tout autour du nerf, une sorte de collerette godronnée, à points scintillants, ressemblant à des stalactites ou à des gouttes de plâtre séché. Les vaisseaux centraux sont simplement soulevés et ne présentent aucune altération. La vraie pathogénie de l'affection est encore à trouver. Les verrucosités hyalines du nerf optique proviennent-elles d'une migration intra-papillaire des verrucosités de la lame vitrée choroïdienne, ou constituent-elles une affection à part? La seconde hypothèse paraît plus probable, si l'on tient compte des caractères anatomiques des excroissances choroïdiennes qui proviennent d'une transformation de l'épithélium pigmentaire, surtout par modification colloïde, et qui sont presque toujours séparées par une ligne bien visible de la lame vitrée (*Revue internat. de Bibliographie*).

Amblyopie toxique causée par la fougère mâle, par MM. KATAMAYA et OKAMOTO. — Cette amblyopie serait habituellement temporaire, parfois permanente. Elle a été constatée après l'administratiou de dix grammes d'extrait du végétal (*Sci. I. Kwai*, 25 juin 1892).

Sur vingt-cinq observations colligées par les auteurs, cinq sont celles de Japonais et toutes datent de moins de dix années. MM. Katamaya et Okamato attribuent cette particularité à l'élévation plus grande des doses prescrites par les médecins contemporains que par leurs prédécesseurs (*Revue gén. de clin. et de thérap.*).

Causes et traitement de l'ophtalmie phlycténulaire, par PORRE. — L'ophtalmie phlycténulaire est extrêmement fréquente, sa pathogénie est encore discutée. Le Dr L. Porre, médecin de la marine, vient d'en faire l'objet d'une thèse de doctorat de Montpellier. Son étude porte d'une part sur 432 cas (statistique de M. Truc) et d'autre part sur 549 cas (statistique personnelle).

Pour M. Porre, l'ophtalmie phlycténulaire habite les quartiers malsains et attaque les gens malpropres, au visage crasseux, au vêtements pleins de poussière. Là où la malpropreté et la misère sont grandes, l'ophtalmie est fréquente. Les sujets âgés sont

Digitized by Google

beaucoup moi. s touchés. C'est une *affection lymphatique infectieuse*, apparaissant sous l'influence d'un état général et d'une infection externe.

Elle est préparée par le lymphatisme à ses divers degrés et par la malpropreté, mais en même temps elle est provoquée par une infection provenant des éruptions cutanées ou muqueuses, des produits septiques extérieurs séjournant dans les cheveux, les cavités naturelles, les ongles, les vêtements, ou puisés dans l'entourage des individus. Chez un grand nombre de ces malades on observe en même temps l'impetigo, la rhinite, l'otite ou d'autres manifestations muqueuses ou cutanées.

Au point de vue clinique, l'auteur distingue trois formes caractérisées par le siège des phlyctènes :

1° La conjonctivite phlycténulaire simple, dans laquelle la conjonctive est seule intéressée ; 2° la conjonctivite phlycténulaire miliaire, dans laquelle les pustules se localisent autour du limbe cornéen ; et 3° la kérato-conjonctivite phlycténulaire proprement dite.

La kérato-conjonctivite phlycténulaire présente comme signes objectifs caractéristiques une injection vasculaire plus ou moins accusée, la formation de phlycténules sur la conjonctive et sur la cornée.

1° La première indication à remplir est de combattre l'irritation locale déterminée par la présence des phlyctènes, et de la maintenir dans de justes limites.

Pour cela, l'emploi de l'atropine est le moyen le plus efficace.

2° Lorsque les phlyctènes ne sont pas encore ulcérées, on doit chercher à en hâter l'évolution par des lotions chaudes au moyen de la pommade à l'oxyde jaune d'hydrargyre, à une dose faible :

Oxyde jaune d'hydrargyre.....	0 gr. 05 à 0 gr. 10
Vaseline.....	10 grammes.

On introduit cette pommade entre les paupières avec un pinceau, une ou deux fois par jour et on établit un massage sur les paupières afin de la répandre sur toute la surface de l'œil.

3° Dans les cas où la vascularisation de la cornée est très prononcée, il faut agir directement sur les vaisseaux par des scarifications pour chercher à les faire disparaître ou à en diminuer le nombre. Ces scarifications seront faites sur le bord de la cornée à l'aide du scarificateur de Desmarres.

4° Le moyen le plus efficace, dans le traitement de cette maladie est l'emploi des douches de vapeur d'eau chaude, données à l'aide de l'appareil vaporisateur de Lourenço. Le malade applique une

Digitized by Google

compresse sur ses yeux et se place à une distance de vingt à trente centimètres de l'appareil, le front appuyé contre une plaque spécialement disposée à cet effet. Un jet de vapeur d'eau est alors projeté sur un œil ou sur les deux yeux pendant quinze ou vingt minutes. Ces douches doivent être renouvelées tantôt une ou deux fois par jour, tantôt tous les deux ou trois jours.

Ectropion cicatriciel; blépharoplastie par greffe cutanée; guérison (*Gazette des Hôpitaux de Toulouse*). — M. Fromaget présente à la Société de chirurgie de Bordeaux un malade entré le 20 février dans le service de M. le professeur Badal.

Le nommé B... (Joseph), agé de 18 ans, marin, présente des cicatrices de brûlure à la face et aux mains.

Toute la moitié externe est complètement renversée, tiraillée et maintenue par une bride cicatricielle. La conjonctive palpébrale est rouge et enflammée; le malade larmoie presque constamment. Il est très incommodé par cet ectropion. Tout le reste de la peau de la face est formé par du tissu cicatriciel. Pour ces motifs il était impossible de faire la blépharoplastie par lambeau facial.

M. le professeur Badal tenta la cure de l'ectropion par la greffe cutanée suivant la méthode de Le Fort (1870-72), dite à tort méthode de Wolfe, du nom du chirurgien écossais qui l'a surtout préconisée (1875).

L'opération fut faite le 24 février 1892. Après avoir fait parallèlement au rebord ciliaire, à 3 millimètres au dessous, une incision de 3 centimètres environ, il disséqua le tégument des tissus sous-jacents. Lorsque la paupière fut complètement libérée de ses brides cicatricielles, on sutura les paupières.

Le lambeau qui a servi de greffe a été pris à la partie antéro-interne du bras. Il fut maintenu en place par quatre points de suture. Ses dimensions considérables, prises en vue de la résorption ultérieure, l'empêchaient de s'appliquer exactement sur la plaie. Afin de tendre celle-ci et de rendre l'adhérence plus intime, on passa un fil de soie à travers la peau de la paupière supérieure qui vint sortir au dessus du sourcil. On fit une véritable *suture de Gaillard* provisoire.

Le cinquième jour, on enlève le fil de soie.

Au bout de quinze jours, la guérison était complète. La paupière a repris sa forme normale.

M. Lagrange. — La greffe cutanée, qui paraît donner d'excellents résultats tout d'abord, laisse plus tard des résultats déplorables. La guérison ne peut donc être affirmée que longtemps, six mois au moins, après l'intervention.

M. Fromaget. — La restauration des paupières par greffe cuta-

Digitized by Google

née n'est certainement pas un procédé de choix ; les résultats qu'elle donne sont peu encourageants. M. Monod, dans son rapport de 1881 à la Société de chirurgie, et M. Valude, dans un travail paru dans les *Archives d'Ophtalmologie* en juillet 1889, réunissent soixante-dix-sept observations et la guérison n'atteint guère que 15 p. 100.

Troubles oculaires de la malaria, par RAYNAUD (d'Alger). — Le Dr Lucien Raynaud, qui a pu recueillir sur ce sujet onze observations personnelles, vient de réunir dans sa thèse toutes ces notions éparses.

Toutes les parties de l'œil ont pu être affectées par la malaria.

Les paralysies ont été signalées quelquefois ; elles se montrent sur un œil ou sur les deux et disparaissent par le traitement quinique.

L'hyperhémie de la paupière, le larmoiement sans névralgie peuvent aussi se rencontrer. Il en est de même des conjonctivites, en dehors de toute douleur névralgique. L'affection conjonctivale est alors surtout caractérisée par une hyperhémie considérable avec photophobie, paraissant assez brusquement, durant quelques heures, pour cesser ensuite, et se présentant avec ou sans accès fébrile.

La cornée est assez fréquemment atteinte, et cela sous diverses formes ; on a en effet décrit la kératite vésiculeuse ou herpès de la cornée, la kératite interstitielle, la kératite ulcéreuse, superficielle ou profonde, et la kératite neuro-paralytique, trouble trophique de la cornée consécutivement à une lésion de la cinquième paire, se produisant sans douleur, avec une insensibilité complète de la cornée. C'est une variété de la kératite cachectique.

Les observations d'iritis sont aussi assez fréquentes ; enfin on a pu attribuer aussi certaines formes de cataracte à la malaria. Mais il est difficile d'admettre que cette affection ait été produite directement par l'infection palustre.

Les troubles de la moitié postérieure de l'œil ne sont pas les moins fréquents ; ce sont des amauroses *sine materia* ou des amauroses avec lésions. Ces dernières sont constituées par l'ischémie ou l'hyperhémie ou l'hémorragie de la rétine et du nerf optique. Les premières sont caractérisées par des troubles variables, tels que l'hémiopie, la dyschromatopsie, et l'héméralopie.

Telles sont simplement énumérées, car la plupart de ces accidents s'observent assez rarement dans notre climat, les principales affections qui peuvent relever de la malaria. M. Raynaud termine son étude par un chapitre sur l'amblyopie par intoxication quinique, chapitre fort important, car ces amblyopies sont souvent mal interprétées.

Digitized by Google

A la suite de fortes doses de quinine, il survient quelquefois une cécité légère, rarement complète, qui s'établit d'emblée sur les deux yeux (chose excessivement rare dans la malaria); elle se produit le lendemain ou quelques jours après l'administration de la drogue (Peschel). Avant l'apparition de cette amblyopie, on note ordinairement des troubles de l'ouïe (bourdonnements, surdité). Comme symptômes fonctionnels du côté de la vue, on remarque un affaiblissement de la vision colorée, et même de l'achromatopsie (Lucas-Championnière, Williams) et un rétrécissement concentrique du champ visuel.

Dans les cas graves, il existe, en même temps, des troubles de gastrite, d'anémie cérébrale se traduisant par de la pâleur, une faiblesse générale. Au début, l'acuité visuelle centrale est momentanémemt augmentée pour diminuer ensuite progressivement ; les pupilles, d'abord rétrécies, sont ensuite dilatées, la sensibilité cutanée s'émousse, etc.

A l'ophtalmoscope, à part quelques observateurs qui n'ont rien remarqué, tous les auteurs s'accordent à trouver une *ischémie rétinienne* plus ou moins prononcée. La papille est décolorée, blanche, les vaisseaux artériels filiformes ; les veines tantôt diminuées de volume, tantôt tortueuses, engorgées, avec ralentissement très notable dans la circulation. La pression intra-oculaire est normale.

Le pronostic de l'amblyopie quinique n'est pas très grave ; la cécité peut durer des mois entiers, mais elle finit presque toujours par diminuer, puis par disparaître complètement. En huit ou dix jours, les phénomènes généraux de l'intoxication et la surdité cessent.

Le traitement est simple : repos absolu au lit, dans la position horizontale et la demi-obscurité.

Ainsi l'amaurose quinique se manifeste par une ischémie rétinienne, tout comme l'amaurose paludéenne de Maurice Raynaud (*Journ. de méd. et de chirurg. prat.* de Lucas-Championnière).

Des différentes formes de syphilis infantile, par M. Romniciano (de Bucharest). — La plupart des cas de syphilis infantile apparaissent sept jours après la naissance et deviennent plus nombreux entre 1 et 5 mois. Le plus souvent le coryza est la première manifestation de la syphilis héréditaire; les plaques muqueuses sont très fréquentes chez les enfants, et elles récidivent souvent. Les rhagades syphilitiques sont fréquentes au niveau des commissures labiales et à l'entrée des narines; on en trouve aussi entre les orteils et les doigts. La blépharite syphilitique n'est pas rare et elle est accompagnée de plaques muqueuses au niveau de

Digitized by Google

l'angle des paupières. J'ai observé 27 cas de syphilis tardive. Dans certains cas, j'ai vu avec la roséole des arthrites syphilitiques (surtout à l'épaule, au coude, à la hanche). Ces arthrites étaient caractérisées par une tuméfaction énorme et par la rapidité de leur suppuration.

Le traitement employé a consisté en frictions mercurielles (2 par jour) même chez les nouveau-nés. Si l'enfant était au sein, la mère était soumise à un traitement mercuriel. Je n'ai jamais observé de salivation depuis dix-sept ans que j'emploie les frictions. Les injections sous-cutanées sont trop douloureuses chez les enfants.

Nous empruntons à la *Revue internationale de bibliographie* un travail très intéressant sur les analyses chimiques des tissus composant les milieux transparents de l'œil.

Examen des matières protéiques des milieux réfringents de l'œil. CHARLES-TH. MORNER (*Thèse de doct.*, Upsal, 1892). — D'une manière générale, l'auteur s'est servi des yeux de bœufs pour ses expertises d'analyse. Il détermine ainsi la température de coagulation des albumines, les degrés de circumpolisation et les dosages. La substance fondamentale de la cornée se divise assez facilement en deux matières : collagène et substance mucineuse, qu'il appelle mucoïde de la cornée. Il détaille ensuite les qualités, les réactions et la synthèse élémentaire de cette substance. Comme valeur moyenne de ses dosages, il a obtenu p. 100 : soude, 12,79; soufre, 2,07; carbone, 50,16; hydrogène, 6,97; oxygène, 28,01. Comme on le voit, cette mucoïde est plus riche en soufre que toutes les autres substances mucineuses; ce qui fait qu'il faut la regarder comme une partie constituante caractéristique de la substance fondamentale de la cornée. Quant au collagène, il contient beaucoup moins de soufre; en effet, les dosages ont donné 0,30 p. 100 en moyenne; tandis que l'azote donna jusqu'à 16,95 p. 100. L'auteur ne réussit à démontrer ici l'existence ni d'albumines, ni d'aucune autre susbtance protéique. Il n'est pas nécessaire d'insister sur ce point, que le collagène constitue le lacis serré de fibrilles extrêmement fines observées par les histologues, tandis que la mucoïde de la cornée, en solution concentrée, imbibe les mailles de ce lacis. Dans le but de se fixer sur la relation qui existe entre la quantité de collagène et de mucoïde, l'auteur a fait le dosage de l'azote et du soufre contenus dans la substance fondamentale même. Il a trouvé, comme valeurs moyennes p. 100 : 16,21 du premier et 0,63 de la deuxième; c'est-à-dire que le collagène l'emporte de beaucoup,

Digitized by Google

en quantité sur la mucoïde, et constitue, en chiffres ronds, les quatre cinquièmes de la masse de la substance fondamentale. Les matières protéiques se répartissent sur 13 p. 100 environ de la mucoïde et 87 p. 100 du collagène. Dans la couche épithéliale de la cornée, Morner a constaté la présence de deux globulines différentes, dont l'une, probablement identique à la paraglobuline, se trouve en grande quantité, tandis que l'autre, dont la présence est très facile à démontrer, consiste peut-être en myosine, en faible quantité. Dans la membranine de la capsule du cristallin, l'auteur a trouvé en moyenne : 14,10 p. 100 d'azote et 0,83 p. 100 de soufre, et dans celle de la membrane de Descemet : 14,77 p. 100 d'azote et 0,90 p. 100 de soufre. Cependant, il ne regarde pas du tout les deux membranines comme identiques l'une à l'autre : ainsi, le liquide digestif, qui dissolvait la capsule cristalline dans l'espace d'une à deux heures, n'exerçait aucune influence appréciable sur la membrane de Descemet, même après une action de quarante-huit heures. Bien plus, relativement à tous les réactifs chimiques employés par l'auteur, la membranine de la membrane de Descemet se distingue de celle de la capsule cristalline par sa force de résistance et par la difficulté qu'on a à la dissoudre. D'après l'opinion de l'auteur, les membranines occupent une position intermédiaire entre les mucines et l'élastine. La mucoïde de l'humeur vitrée, qu'il appelle hyalomucoïde, contient p. 100 : azote, 12,27 et soufre 1,19 en moyenne. Comme on le voit, sa teneur en soufre est beaucoup inférieure à la mucoïde de la cornée (2,07 p. 100). La teneur totale de l'humeur hyaloïde en matières protéiques est de 0,02 p. 100, dont l'albumine constitue la moitié, et la quantité d'hyalomucoïde ne s'élève pas au delà de 0,1 p. 100, c'est-à-dire que de tous les liquides normaux du tissu du corps, l'humeur vitrée est la plus pauvre en matières protéiques. La solution des membranes du corps vitré se comportait, au point de vue et positif et négatif, comme une solution de glutine commune pure, de sorte qu'il faut ranger les formations membraneuses du corps vitré parmi les formations typiques de tissu connectif. Presque la moitié de la masse de la lentille cristalline, 48 p. 100 en moyenne, est, d'après Morner, insoluble, et dans l'eau et dans une solution de chlorure de sodium. Pour ce qui concerne la répartition de la substance insoluble, il y a une différence considérable entre les parties intérieures et extérieures de la lentille cristalline : la teneur de substance insoluble va en augmentant constamment de dehors en dedans, et manifestement avec une vitesse relativement plus grande, plus elle approche du centre. Ainsi, la moitié extérieure contient 16,4 p. 100 de substance insoluble, tandis que l'intérieure en contient 74, 1 p. 100. La substance protéique inso-

Digitized by Google

luble de la lentille cristalline, *albuminoïde*, contient p. 100 en moyenne : azote, 16,62 ; soufre, 0,79 ; carbone, 53,12 ; hydrogène, 6,80. Les matières protéiques solubles, c'est-à-dire les albumines solubles de la lentille, appartiennent presque exclusivement au groupe des globulines. La teneur en albumine réelle ne s'élève guère qu'à 2,4 p. 100 de la quantité totale d'albumine soluble. La substance précipitée de l'extrait aqueux, directement au moyen de l'acide acétique ou carbonique, consistait exclusivement en une globuline pauvre en soufre, globuline-α; la colature en contenait une autre, riche, au contraire, en soufre, globuline-β, avec un petit excédent de la première. La globuline-α était composée p. 100 : azote, 16,68; soufre, 0,56; carbone, 52,88; hydrogène, 6,94; ce qui fait qu'elle ne peut être identique à la paraglobuline; mais il faut la considérer comme une substance globulineuse particulière à la lentille, quoiqu'elle soit, du reste, très congénère à la vitelline. La teneur de la globuline-β en azote est de 17,4 p. 100; en soufre, 1,27 p. 100. La quantité de la globuline-α va en diminuant rapidement, à compter du dehors, tandis que celle de la globuline-β s'accroît en proportion, de sorte que cette dernière domine dans les parties les plus centrales de la lentille. L'albumine de la lentille consiste en : globuline-α, 37 p. 100 environ; globuline-β, 62 p. 100; albumine, 1 p. 100; et, par conséquent, son total d'albumine en albuminoïde insoluble est de 48 p. 100 environ; en globuline-β, 32 p. 100; en globuline-α, 19,5 p. 100, et en albumine, 0,5 p. 100. La quantité des albumines diverses contenues dans la lentille fraîche est de : 17 p. 100 d'albuminoïde insoluble; 11 p. 100 de globuline-β; 6,8 p. 100 de globuline-α, et 0,2 p. 100 d'albumine.

F. Eklund (de Stockholm).

Ablation de la glande lacrymale orbitaire OD et de la glande palpébrale OG, par le Dr Truc. — Il s'agit d'un nommé B..., Pierre, âgé de 40 ans, chaudronnier à Cette, dont l'histoire clinique peut être résumée ainsi : granulations anciennes ayant occasionné un ectropion double avec trichiasis, opéré, il y a trois ans, avec un succès complet qui s'est maintenu depuis; larmoiement et blépharite intense : ce sont ces deux dernières affections qui l'ont forcé à entrer à la clinique ophtalmologique pour la deuxième fois, le 19 février 1892. Pensant que le larmoiement entretenait la blépharite, M. Truc s'attacha surtout à guérir cette première affection, et devant l'insuccès des cathétérismes répétés, il tenta l'ablation de la glande lacrymale des deux côtés. Il enleva la portion orbitaire de la glande, du côté droit, *le plus malade*, et la portion palpébrale du côté gauche, afin de pouvoir comparer

Digitized by Google

les résultats fournis par chacune de ces opérations. Elles furent faites le même jour, sous le chloroforme, et ne donnèrent lieu à aucun incident. Actuellement on peut constater les bons effets de l'intervention. Tout d'abord la blépharite a presque totalement disparu : de plus, le larmoiement a cessé des deux yeux ; mais si on les examine attentivement on s'aperçoit facilement que l'œil droit (côté où a été enlevée la portion orbitaire) est beaucoup plus sec que le gauche, quoique cet œil droit soit le plus atteint, d'où cette conclusion que l'ablation de la portion orbitaire de la glande lacrymale est préférable à l'ablation de la portion palpébrale.

MM. Villard et Chatinières ont encore observé chez ce malade un fait assez curieux. Un jour, en écrivant à son fils, il fut pris d'une émotion vive et se mit à pleurer : or, il remarqua que les larmes coulaient de l'œil gauche et très peu au contraire de l'œil droit, côté où la portion orbitaire de la glande lacrymale avait disparu. Ce fait vient à l'appui de ce que nous apprend la physiologie ; car, d'après les physiologistes, la portion orbitaire n'entre guère en fonctions que sous l'influence d'une émotion ou de la douleur ; dès lors rien d'étonnant à ce que les pleurs ne coulassent pas du côté droit, où n'existait plus cette portion orbitaire. (*Société de médecine et de chirurgie.*)

Les maladies des yeux dans leurs rapports avec la pathologie générale, par le Dr Emile Berger. — Leçons recueillies par le Dr R..., de Saint-Cyr de Montlaur, revues par le Professeur, 1 volume grand in-8°, avec 43 gravures. Prix : 10 fr.

Cet ouvrage explique de quelle façon les diverses dyscrasies et affections d'autres organes peuvent retentir sur l'organe de la vision. En effet, cette partie de la science médicale a déjà fourni des résultats des plus importants ; non seulement l'examen de l'œil peut aider à établir le diagnostic d'une maladie générale nerveuse et autre, mais il peut même indiquer les seuls symptômes qui font soupçonner cette dernière. Quelques parties de l'ouvrage de M. Berger sont d'un grand intérêt non seulement pour le médecin, mais aussi pour le monde savant ; citons seulement les chapitres traitant de l'influence des diverses professions et états physiologiques sur l'organe de la vision, organe doué d'une finesse extrême de sensations. Nous y trouvons exposées les questions de la myopie scolaire, l'influence des professions exposant à la chaleur, au froid, etc., les troubles de la vue se développant à l'âge de formation, pendant la menstruation, la grossesse, à l'âge sénile, etc. Enfin un dernier chapitre démontre comment les affections et les anomalies du globe oculaire peuvent retentir sur l'organisme.

X. G.

Digitized by Google

INDEX BIBLIOGRAPHIQUE

PARGOIRE. — De la menstruation en pathologie oculaire (Thèse de doctorat de Paris, 1891-1892).

RAYNAUD. — Troubles oculaires de la malaria (Thèse de doctorat de Paris, 1891-1892).

NORTON. — De l'électricité dans les maladies des yeux (*The Journal of Electro-therapeutic*, 1892).

PARINAUD. — Modifications secondaires dans l'appareil moteur des yeux dans le strabisme (*Ann. d'oculistique*, 1892).

TRUC. — Contributions à l'étude des rapports morbides de l'avortement et des affections oculaires (*Montpellier médical*, 1892).

ROUQUETTE. — Corps étrangers de l'œil (Thèse de Lyon, 1892).

MORTON, Charles. — On a group of tubercles in the choroid presenting some unusual features (*Brit. Med. Journ.*, june 1892 et *The Epitome of medicine*, august 1892).

PANSIER (de Montpellier). — Les manifestations oculaires de l'hystérie (*Œil hystérique*), 1 volume avec planches en couleurs (Librairie Alcan, 108, boulevard Saint-Germain, Paris).

ROUQUETTE. — Contribution à l'étude clinique des blessures de l'œil par des corps étrangers (Thèse de doctorat, 1892, Lyon).

BOVIS. — Contribution à l'étude clinique des brûlures de l'œil (Lyon, Thèse de doctorat, 1892).

Le Gérant : FÉLIX ALCAN.

4526. — L.-Imprimeries réunies, B, rue Mignon, 2. — MAY et MOTTEROZ, directeurs.

Digitized by Google

DE L'HÉMIANOPSIE CHROMATIQUE

DANS UNE AMBLYOPIE NERVEUSE

PAR

Le Dr GALEZOWSKI

COMMUNICATION FAITE A LA SOCIÉTÉ DE BIOLOGIE LE 15 OCTOBRE 1892

Le fait sur lequel je vais aujourd'hui vous entretenir, Messieurs, me paraît mériter l'attention de tous les physiologistes; il s'agit, en effet, d'un phénomène visuel tout nouveau, d'un trouble particulier de la vue, que j'ai observé chez un névropathe, et qui consiste en une perte de la perception colorée exclusivement dans la moitié interne, nasale du champ visuel de l'œil gauche. C'est, en un mot, une *hémiopie chromatique*, avec amblyopie, qui s'est déclarée subitement dans un seul œil et persiste depuis plus de vingt jours sans aucune lésion dans les membranes internes de cet organe. Voici en détail cette observation, que nous avons recueillie avec mon éminent confrère, le Dr Billaut, médecin militaire, et en présence d'autres confrères ainsi que du Dr Wuillaumenet, mon chef de clinique :

Observation. — M. W... Auguste, âgé de 37 ans, vint à ma clinique le 12 octobre dernier pour consulter sur un trouble de la vue qui s'est déclaré chez lui le 22 septembre d'une manière subite. Bonne santé antérieure, mais très nerveux et très impressionnable, sans toutefois avoir jamais eu d'crises véritables; il ne boit pas et fume très peu. A l'extérieur, les yeux sont sains, mais nous remarquons une très grande mobilité dans les pupilles, surtout à celle de gauche, tantôt très large, tantôt rétrécie fortement selon qu'il fixe les objets. Il se plaint d'un trouble de la vue de l'œil gauche, et en effet, tandis que l'acuité visuelle de l'œil droit est de 1, pour l'œil gauche elle est à distance de 1/2. Les yeux sont

Digitized by Google

légèrement hypermétropes, et à l'aide d'un verre correcteur de + 0,50 D. on corrige la vision de cet œil, sans cependant ôter une sorte de léger nuage à travers lequel il voit les objets.

A l'ophtalmoscope on ne trouve point de lésion ni dans la papille optique ni dans la macula et le reste du fond de l'œil. Le malade peut lire avec le verre convexe n° + 1 D les caractères n° 1 de l'échelle typographique, mais par moments, en lisant, sa vue se trouble sans aucune raison.

L'examen de la faculté chromatique chez notre malade dénote un défaut tout particulier; que je désigne sous le nom d'*hémianopsie chromatique*. Nous faisons cet examen à l'aide de ma lampe chromatique, que j'ai fait construire il y a un an par l'opticien Peuchot. Lorsque le malade fixe en face, il voit de cet œil comme de l'autre toutes les couleurs, mais dès qu'on porte la lampe au delà de 30° du côté nasal du champ visuel il ne reconnaît plus les couleurs. La même chose s'observe pour les papiers de couleurs lorsqu'on les lui fait voir au-delà de 25° à 30° en dedans du point de fixation.

Ce fait est unique dans son genre; j'ai déjà signalé des scotomes chromatiques dans les atrophies ataxiques commençantes, avant qu'on découvre aucune lésion ophtalmoscopique, mais c'est la première fois que j'ai pu constater une hémianopsie chromatique d'un œil chez un névropathe, un hystérique; je me demande si c'est une altération de sensibilité centrale ou périphérique qui en est la cause?

Pour moi, l'affection est centrale; c'est du centre optique que provient ce trouble, c'est le centre visuel qui est atteint. Nous savons, en effet, d'après les recherches d'*Aubert* et *Fœrster*, que les « parties périphériques intimes perçoivent mieux les couleurs que les autres parties ». Chez notre malade le contraire a lieu, et puis l'œil droit distingue les couleurs jusqu'à l'extrême périphérie, et le gauche cesse de les voir à partir de l'angle de 30°.

Si l'on joint à cela les autres phénomènes nerveux généraux qu'éprouve le malade, on se convainc que le mal est central. Il y a là aussi un fait physiologique de la plus haute

Digitized by Google

importance, qui démontre la multiplicité innombrable des cellules nerveuses chromatiques dans le centre visuel, dont les unes ne sont en communication qu'avec le centre de la rétine, et d'autres avec les parties externes seules, ou internes seules de la rétine.

Dr GALEZOWSKI.

ÉTUDES OPHTALMOLOGIQUES

PAR

Le Dr CHAUVEL

Médecin principal, membre de l'Académie de médecine

(*Suite*[1]).

IV. — KÉRATITES. OPACITÉS DE LA CORNÉE.

A. *Kératite phlycténulaire.* — Parmi les multiples affections dont peut être atteinte la cornée, une des plus fréquentes dans notre armée est la kératite phlycténulaire. Dénommée aussi kérato-conjonctivite pustuleuse, papuleuse, lymphatique; ophtalmie scrofuleuse; parce qu'elle sévit chez les enfants strumeux, parce qu'elle intéresse la conjonctive en même temps que la cornée et qu'elle affecte souvent sur la première l'aspect d'une papulo-pustule, cette forme de kératite est relevée 121 fois dans nos observations. 37 fois elle siégeait à l'œil droit, 49 fois elle était limitée à l'œil gauche, chez 35 sujets elle occupait simultanément les deux yeux. Des soldats atteints, 43, ou le tiers environ, sont signalés comme entachés de lymphatisme.

On connaît la tendance aux récidives de cette affection. Chez 59 de nos malades il y avait eu antérieurement une ou plusieurs atteintes. Depuis quelques années on a tenté de rapporter à une infection partie des fosses nasales le déve-

1. Voir les numéros de mai et août 1892.

Digitized by Google

loppement des phlyctènes de la cornée. Bien que nous n'ayons rencontré que 10 fois un eczéma concomitant du nez ou de la face, nous croyons qu'il y a lieu de maintenir dans l'étiologie de la kératite phlycténulaire, l'influence de l'état constitutionnel herpétique, mais qu'on a beaucoup exagéré le rôle des microbes venus de la muqueuse du nez. Les sacs conjonctivaux sont assez largement pourvus de bactéries et de vibrioniens; pas n'est besoin, pour expliquer les lésions des cornées, d'incriminer toujours une muqueuse plus distante.

Les phlyctènes de la cornée sont parfois uniques, parfois multiples. Quand la lésion siège sur la conjonctive même et affecte la forme papulo-pustuleuse, elle est souvent isolée. Les petites vésicules qui se développent au niveau du limbe scléro-cornéal sont habituellement en grand nombre. Sur 100 cas nous relevons 43 fois une seule phlyctène, 14 fois deux vésicules. Chez 43 sujets il y avait en même temps plus de deux de ces productions. L'ulcération est leur terminaison ordinaire, elle précède la période de réparation ou de cicatrisation.

De nos 121 malades, 7 étaient myopes, 2 hypermétropes; dans le plus grand nombre des cas l'état de la réfraction n'a pas été noté. Il semble, au reste, étant donnée l'acuité visuelle à distance, que la kératite phlycténulaire s'observe fréquemment chez des sujets emmétropes. Sur 90 cas où la puissance visuelle a été mesurée, nous la trouvons en effet : 32 fois égale à *un;* 21 fois à *un demi;* 12 fois à *un tiers*, 8 fois à *un quart;* 17 fois seulement elle était inférieure à ce chiffre. Nul doute que ce dernier nombre est en réalité trop faible, la photophobie n'ayant pas permis, dans 47 cas, de préciser le degré de vision. Cependant, les lésions de la kératite phlycténulaire ne sont pas de nature à diminuer considérablement, quand la cicatrisation est faite, la puissance fonctionnelle de l'œil.

Le traitement qui nous a le mieux réussi, celui qui nous a paru favoriser la marche naturelle de l'affection vers la guérison, a consisté dans l'emploi des compresses boriquées chaudes et de la poudre de calomel. Cette dernière déposée,

Digitized by Google

projetée sur l'œil avec un petit pinceau, modifiait, parfois en vingt-quatre heures, d'une façon merveilleuse, les lésions cornéennes. La pommade au précipité jaune à 1 p. 100, bien qu'avantageuse également, nous a semblé moins active.

Nous n'avons employé qu'au début de notre pratique les pommades au précipité jaune à 1/10, à 1/5, conseillées par certains ophtalmologistes. Elles produisent une inflammation violente de la conjonctive et retardent beaucoup la guérison. Des doses légères nous ont donné de meilleurs résultats.

On a reproché au calomel d'amener parfois également des irritations extrêmes de la conjonctive, de véritables escarres de cette membrane. Nous avons constaté cinq fois cet accident. Chez deux malades, il pouvait être expliqué par l'action de l'iodure de potassium, dont les patients faisaient usage à notre insu. Dans les trois autres cas, la cause de cette réaction violente est restée pour nous des plus obscures. Heureusement, après quelques jours de craintes motivées par l'aspect blanchâtre de la cornée et de la conjonctive, les accidents se sont amendés et ont cédé sans laisser de traces.

La guérison est la terminaison habituelle de la kératite phlycténulaire; elle est notée 70 fois sur 103 cas, avec 32 améliorations. Mais elle n'est pas toujours très rapidement obtenue, surtout en raison des retours de l'inflammation. Si 52 de nos malades ont quitté l'hôpital avant *un mois* de traitement, 36 ont dû séjourner de un à trois mois dans nos salles et 2 y sont restés plus longtemps encore. Disons enfin que 41 d'entre eux conservaient à la sortie des opacités cornéennes, dont un certain nombre n'ont pas, croyons-nous, complètement disparu dans la suite.

B. *Kératite ulcéreuse. Ulcères de la cornée.* — Il n'est guère d'inflammation violente de la cornée, de kératite, qui n'offre, au cours de son évolution régulière, une phase d'ulcération, et le terme de *kératite ulcéreuse* semble assez mal choisi pour désigner une affection spéciale. Cependant, on voit souvent des patients qui ne présentent d'autres lésions qu'une perte de substance de la membrane transparente de l'œil. Dans notre statistique nous relevons 27 cas de cette

Digitized by Google

nature : 10 fois la kératite siégeait sur l'œil gauche, 7 fois sur l'œil droit, chez 10 sujets les deux organes étaient pris en même temps.

La cause de ces ulcérations cornéennes échappe le plus souvent. Coups d'air, traumatismes, scrofule, sont habituellement invoqués. En ce qui concerne l'état de réfraction de l'organe, nos relevés sont muets, la photophobie ne permettant pas leur détermination.

Il en est fréquemment de même de l'acuité visuelle ; elle n'est notée que 22 fois. Toujours plus ou moins abaissée, elle était : 7 fois de *un demi*, 5 fois de *un quart*, 5 fois de *un huitième*, enfin 5 fois inférieure à *un dixième*. Cet abaissement s'explique en partie par la sensibilité de l'œil à un éclairage un peu vif, en partie par la dispersion des rayons lumineux qu'entraîne la forme irrégulière de la surface cornéenne.

A cette affection, compliquée 3 fois d'iritis, nous avons opposé : les compresses boriquées chaudes (21 fois), les révulsifs (13 fois), les sangsues (9 fois). L'atropine (19 fois) favorisait le repos de l'organe, les pommades au précipité jaune (13), au calomel (8), à l'iodoforme (2) contribuaient à la détersion et à la réparation de la plaie. A l'intérieur, le sulfate de quinine, le calomel, l'iodure de potassium ont été administrés dans quelques cas. Une fois seulement nous avons dû recourir à la section de la membrane, dans le fond de l'ulcération, selon le procédé de Sœmisch.

Comme durée du traitement chez 18 sujets, nous avons relevé : 6 fois moins d'un mois, 10 fois de un à trois mois, 2 fois plus longtemps encore ; 5 de nos malades sont sortis de l'hôpital complètement guéris, 12 guéris de leur ulcère cornéen mais porteurs de taies entraînant un astigmatisme irrégulier notable et une certaine diminution de l'acuité visuelle. De ces derniers, quelques-uns ont vu certainement, avec le temps, leur vision s'améliorer, mais il est douteux que les opacités de la cornée aient pu disparaître en totalité.

C. *Kératite parenchymateuse, interstitielle, diffuse.* — Nous trouvons dans nos relevés 17 cas de cette affection dont

Digitized by Google

10 chez des sujets de 20 à 22 ans et le reste au-dessus de cet âge; 4 fois l'œil droit était seul atteint, 6 fois l'œil gauche; chez 7 sujets les deux organes furent simultanément ou successivement intéressés. En dehors de la syphilis notée 4 fois et d'une affection organique du cœur qui finit par entraîner la mort, l'étiologie fut toujours très obscure. Rien dans la constitution, rien dans l'état des annexes de l'œil, ne pouvait expliquer l'envahissement de la cornée. Disons cependant que 8 sujets avaient antérieurement souffert d'ophtalmies de gravité variable et que 7 présentèrent des phénomènes d'iritis dans le cours de leur kératite.

L'état de la vision noté 15 fois nous a donné : 1 fois une acuité de *un tiers*, 3 fois une acuité de *un huitième ;* chez 11 sujets la puissance visuelle était descendue à *un cinquantième* et au-dessous. C'est avec les instillations d'atropine (15), les applications chaudes répétées (16), la pommade au précipité jaune et le massage (12), que nous avons combattu l'infiltration cornéenne. Les injections de sublimé (4), le salicylate de soude (3), les courants continus, ont été également utilisés. Chez un de nos patients l'arrachement du nerf nasal avait été pratiqué par notre ami le professeur Badal, de Bordeaux. Le profit de l'intervention n'avait pas été bien marqué. L'iodure de potassium (11), les onctions mercurielles (5) nous ont paru plus avantageuses.

En somme, sur 14 cas, nous notons 3 guérisons, 5 améliorations notables et 6 insuccès; 12 malades conservaient des opacités des cornées s'accompagnant, chez 8 d'entre eux, d'un astigmatisme irrégulier plus ou moins prononcé. Après un traitement de moins de un mois dans 2 cas seulement, de un à trois mois chez 6 malades, de plus de trois mois chez les 6 derniers, la réforme dut être prononcée chez plusieurs des malades.

D. *Kératite panniforme.* — Cette affection, en dehors de l'ophtalmie granuleuse à laquelle elle se rattache d'habitude, est excessivement rare. Nous n'en avons relevé que 3 cas; encore, chez tous ces sujets, l'existence de conjonctivites à répétition ne pouvait être mise en doute. Chez 2 des

Digitized by Google

malades les deux cornées étaient atteintes, chez le dernier l'œil droit seul était affecté. L'acuité réduite à 1/2 chez l'un, à 1/4 chez l'autre, était pour les trois yeux restants inférieure à 1/10. Inutile d'ajouter que le dépoli, la vascularisation de la cornée avaient déterminé un astigmatisme irrégulier, et qu'après la guérison de l'état aigu, des opacités diffuses sont restées comme marque des altérations du tissu.

E. *Ophtalmie purulente.* — Ce que nous venons de dire de la kératite panniforme s'applique également à l'ophtalmie purulente. Aux cas déjà rapportés nous en pouvons ajouter deux autres dans lesquels la phlegmasie, envahissant les deux yeux, se termina, chez l'un, par la guérison complète, chez le second, par une opacité étendue de la cornée. L'acuité visuelle resta deux fois supérieure, deux fois inférieure à 1/10. Les cautérisations au nitrate d'argent en solution à 1/10 furent la base du traitement. Au reste la durée de l'affection fut de deux à trois mois.

F. *Kératocone.* — Nous en avons rencontré 4 cas que nous résumons brièvement :

I. — 21 ans.

$$V \begin{cases} OD..... & 1 \\ OG..... & < 1/10 \end{cases} \quad \text{Astigmatisme....} \quad 90^{\circ} \pm 1$$

pas de correction par le trou sténopéique ni par les verres; myopie objective; champ visuel légèrement rétréci; taie centrale légère; pas de lésion profonde.

II. — Etudiant, 20 ans.

$$V \begin{cases} OD... & 1/6 \\ OG... & < 1/10 \end{cases} \quad \text{Tr. st.} \begin{cases} 2/3 \\ < 1/10 \end{cases} \quad \text{Verres..} \begin{cases} 2/3 - 1{,}25\ D \\ \text{pas de correction.} \end{cases}$$

myopie objective; astigmatisme irrégulier très prononcé; taie centrale très petite, pas de lésions profondes; strabisme divergent à gauche.

III. — P..., 21 ans, 46e de ligne, commerçant. Ophtalmie de l'œil droit à 8 ans.

Digitized by Google

V	OD... < 1/10	Tr. st.	< 1/10	Verres..	pas d'amélioration.
	OG... 1/4		1/3		1/3 — 2 D

astigmatisme irrégulier, champ visuel rétréci par des lésions profondes.

IV. — E..., 22 ans, 8e de ligne. Ophtalmie de l'œil droit à 7 ans.

V	OD... < 1/10	Tr. st.	1/10	Verres..	< 1/10
	OG... 1/3		1/3		1/3

myopie objective avec astigmatisme irrégulier très prononcé à droite; champ visuel rétréci; staphylôme postérieur au 1er degré à droite.

Tous ces malades ont été réformés sans qu'aucun traitement ait été mis en usage contre leur kératocone.

G. *Traumatismes de la cornée.* — Les lésions traumatiques de la cornée sont, dans nos relevés, au nombre de 30, siégeant 16 fois à droite, 10 fois à gauche, 2 fois sur les deux yeux en même temps. Sur ce nombre nous trouvons 11 brûlures dont : 5 par la poudre, 1 par le vitriol, 2 par le fer incandescent, 1 par la chaux et 1 par l'ammoniaque. Viennent ensuite 9 plaies dont 2 par éclats de verre, enfin 10 blessures par des morceaux de métal, principalement de plomb et d'acier; 3 fois seulement des corps étrangers sont restés logés dans la cornée.

Les complications de ces traumatismes ont été 3 fois des lésions du cristallin, 5 fois de l'iridocyclite entraînant un hypopyon dans 2 cas.

Le traitement a varié suivant les indications; les résultats en ont été habituellement favorables, bien que nous ayons rencontré 20 fois des opacités cornéennes, entraînant dans 10 cas un astigmatisme irrégulier. Aussi l'acuité visuelle de 1/2 chez 9 sujets, s'abaissait-elle à 1/4 chez 6 et à 1/8 chez 3, pour descendre chez les 10 derniers au-dessous de 1/10.

Comme conséquences ultérieures de ces lésions traumatiques, nous signalerons encore : 2 fois des opacités du cristal-

Digitized by Google

lin; 2 fois des staphylômes opaques de la cornée; enfin, dans un cas heureusement unique, l'atrophie du globe de l'œil.

H. *Opacités, taies de la cornée.* — De toutes les affections de la cornée, l'opacification partielle est de beaucoup celle que nous avons le plus souvent observée, encore nombre des porteurs de taies sont-ils éliminés de l'armée au moment de la revision.

Chez les 576 sujets inscrits à ce titre dans nos observations, 195 ou 33.8 p. 100 étaient atteints à l'œil droit, 130 ou 22.5 p. 100 à l'œil gauche, enfin 251 ou 43.7 p. 100 étaient porteurs de taies aux deux yeux. En somme notre examen a porté sur 827 yeux. Des chiffres donnés plus haut ressort une fréquence plus considérable à droite des opacités cornéennes, fait difficilement explicable mais qui nous paraît d'autant moins contestable que l'acuité exigée de cet œil étant de 1/4 au moins alors qu'elle n'était que de 1/12 pour son congénère, un très grand nombre des porteurs de taies à droite ont été éliminés au conseil de revision.

L'étiologie des taies, attribuée le plus souvent à des kératites de nature scrofuleuse, est toujours difficile à préciser quand les sujets ont atteint l'âge adulte. 37 seulement de nos observés sont notés comme de tempérament lymphatique; chez 21 l'affection semble avoir été héréditaire, enfin dans 54 cas un traumatisme antérieur pouvait être incriminé.

Du reste, il suffit de se reporter au début du mal, à l'époque des premiers accidents, pour apprécier plus exactement leur nature. Chez 399 sujets ayant pu nous fournir ce renseignement, l'ophtalmie s'était développée, 131 fois, ou dans le tiers des cas, de la naissance à 5 ans; 31 fois de 5 à 10 ans; 60 fois de 10 à 15 et 33 de 15 à 20 ans; soit au total 305 fois ou 76.4 p. 100 avant leur incorporation dans l'armée. Dans 94 cas seulement, ou 23.6 p. 100, la maladie était rapportée à une époque postérieure à l'entrée au service. Encore ce dernier chiffre est-il peut-être un peu surfait, les hommes ayant tout intérêt à attribuer à ce service l'infirmité dont ils sont atteints.

Digitized by Google

Conditions des opacités. — Il n'existait qu'une seule taie dans 614 yeux; 2 taies 32 fois; 3 taies dans 8 cas; enfin 147 fois, les opacités sont notées comme multiples, mais le nombre n'en est pas précisé. Au point de vue du siège nous relevons 376 taies *centrales;* au point de vue de l'étendue 96 sont notées *grandes* et 108 *petites.* Ajoutons que 179 sont signalées comme *légères,* 208 comme *diffuses,* 32 comme *translucides,* enfin 53 comme *opaques* ou de notable épaisseur.

Les kératites, dont la perte de transparence n'est que le résultat ultime, exercent-elles sur la forme générale de la cornée, une influence notable? Nous avons longtemps pensé que toute inflammation entraînant un certain degré de ramollissement des tissus, du fait de ce défaut de résistance devait résulter une tendance à la conicité de la cornée malade et à l'allongement de l'axe antéro-postérieur de l'œil. Si nous laissons de côté 9 cas de staphylôme opaque, 6 cas de déformation extrême de l'hémisphère antérieur, sur 477 yeux dont l'état de réfraction est objectivement déterminé : l'emmétropie n'en compte que 130 ou 27.2 p. 100; l'hypermétropie moins encore, 110 ou 23.1 p. 100, alors que les cas de myopie s'élèvent à 237 ou 49.7 p. 100, très près de moitié du chiffre total. La statistique semble donc confirmer l'opinion qu'avaient fait naître dans notre esprit des examens répétés. A moins que l'on ne préfère admettre que la myopie prédispose aux kératites. Mais l'existence de ces phlegmasies, leur plus grande fréquence dans la première enfance, n'est pas en faveur de cette interprétation.

Les cicatrices cornéennes, si légère, si superficielle qu'ait été la perte de substance dont elles sont le reliquat, entraînent presque forcément une altération de la courbure de la membrane et un certain degré d'astigmatisme irrégulier. Cet astigmatisme est noté 657 fois dans nos observations, c'est-à-dire dans plus des 3/4 des cas. Nous trouvons aussi que dans 300 des yeux il existait un astigmatisme régulier notable, c'est-à-dire supérieur à une dioptrie.

En même temps qu'avec le disque de Placido nous consta-

Digitized by Google

tions objectivement la déformation irrégulière des images réfléchies par la cornée, il nous avait en effet paru intéressant de déterminer, avec l'ophtalmomètre de Javal, s'il n'était pas possible de percevoir dans ces figures un certain degré d'astigmatisme régulier. Il est rare, l'observation nous l'a fait constater, que les déformations cornéennes ne présentent pas leur maximum et leur minimum dans des méridiens perpendiculaires. De là naît la possibilité de préciser la direction et la valeur de l'astigmatisme, et jusqu'à un certain point, sans doute, d'en obtenir la correction. Pour cette dernière le temps nous a manqué.

Acuité visuelle. — Bien des conditions dans les opacités cornéennes influent sur le degré de l'acuité de vision. Étendue, siège, épaisseur des taies, sont parmi les plus importantes. Avouons toutefois qu'il nous est souvent arrivé d'éprouver, sous ce rapport, de véritables surprises, et de constater une vision très convenable alors que l'aspect extérieur des cornées nous avait fait d'avance préjuger une fonction des plus défectueuses.

L'acuité visuelle à distance mesurée dans 821 cas nous a donné les résultats suivants :

V =	1.....	45	ou	5,4	p. 100	37,3
V =	1/2.....	54	—	6,6	—	
V =	1/3.....	100	—	12,7	—	
V =	1/4.....	109	—	13,2	—	
V =	1/6.....	130	—	15,9	—	34,3
V =	1/8.....	72	—	8,7	—	
V =	1/10....	80	—	9,7	—	
V = <	1/10....	231	—	28,7	—	28,1

En résumé, l'acuité de vision est satisfaisante dans un tiers des cas, affaiblie seulement mais encore suffisante dans le second tiers, très amoindrie dans le dernier. Cet affaiblissement est-il la conséquence de la déformation de la surface cornéenne ou de la dispersion des rayons lumineux ? Est-il le résultat de la diminution d'éclairement des images rétiniennes ? L'épreuve par le *trou sténopéique* va nous donner la réponse.

Digitized by Google

L'acuité visuelle à distance mesurée dans 770 cas avec le trou sténopéique s'est montrée :

V =	1.....	79	fois ou	10	p. 100	60,6
V =	1/2....	108	—	13,7	—	
V =	1/3....	196	—	24,8	—	
V =	1/4....	96	—	12,7	—	
V =	1/6....	82	—	10,3	—	18,8
V =	1/8....	39	—	5,0	—	
V =	1/10...	28	—	3,5	—	
V = <	1/10...	142	—	19,9	—	17,9

Il y a donc, par la suppression de l'action réfringente de la cornée, malgré la diminution concomitante de l'éclairement des images, une augmentation considérable de la perceptibilité visuelle. C'est-à-dire que les taies agissent fort peu comme obstacle au passage de la lumière, beaucoup par la dispersion irrégulière des ondes lumineuses, par le trouble des images. Ainsi des opacités translucides mais diffuses sont bien plus redoutables que des taches épaisses et nettement limitées. Cette même conclusion résulte des mensurations ophtalmométriques de Sulzer. Elles montrent clairement, dit cet auteur : « que l'acuité visuelle déplorable de beaucoup de ces yeux tient moins à quelques nébulosités de la cornée qu'à la forme irrégulière de cette membrane. »

Champ visuel. — La détermination n'a été pratiquée que dans le cas où l'acuité se montrait très affaiblie. Nous l'avons trouvé 198 fois plus petit que normalement, régulièrement rétréci d'ordinaire, parfois seulement amoindri d'un côté. Impossible de rien préciser sous ce rapport.

Complications. — Nous signalerons : les synéchies antérieures avec ou sans hernies de l'iris dans 38 cas; 25 fois des synéchies postérieures avec opacités de la lentille ou dépôts sur la capsule antérieure; 3 cas de nystagmus; 27 strabismes divergents et 8 convergents.

Traitement. — Nous n'avons rien à dire du traitement des taies de la cornée. Anciennes, véritables cicatrices, elles ne sont pas modifiables quel que soit l'agent employé. Récentes, elles sont susceptibles de diminuer d'étendue aussi bien que

Digitized by Google

d'épaisseur. Il existe en effet, dans ces conditions, une zone d'opacification due à une infiltration plastique qui peut être résorbée. Les compresses chaudes, les pommades au précipité jaune avec les massages de l'œil au travers des paupières, les courants continus, nous ont semblé plus utiles que le calomel, les sulfates de soude ou de cadmium. Mais, en somme, on n'obtient de résultats qu'en continuant pendant des semaines, des mois, la médication jugée préférable. Encore, les succès réels sont-ils si rares que, dans l'armée, il n'est pas possible de poursuivre de pareils essais.

Nous n'avons jamais utilisé le tatouage de la cornée. Nous l'avons vu mettre en usage par d'excellents oculistes, il nous a paru plus dangereux qu'utile en ses effets. La difformité, pour nos soldats, si l'on peut appeler de ce nom l'aspect désagréable qu'imprime au visage une tache blanche de la cornée, est de fort minime importance. Au contraire, ils craignent beaucoup une intervention chirurgicale.

L'iridectomie, pour produire une pupille artificielle, avait été pratiquée chez 17 de nos observés. Nous l'avons aussi tentée dans quelques cas. Mais, d'une façon générale, nous n'avons pas eu à nous en louer. Malgré tous les soins apportés pour placer l'ouverture irienne agrandie en dehors des parties opaques ou déformées de la cornée, rarement les malades ont acquis une acuité plus grande. Tout au contraire, chez nos opérés comme chez les opérés d'autres confrères, l'agrandissement latéral de la pupille n'a fait qu'augmenter la diffusion de la lumière, le trouble des images et rendre la vision bien plus confuse encore.

Hors de cas spéciaux, de leucomes étendus ne laissant libre qu'une petite partie de la membrane transparente, l'excision de l'iris, la création d'une pupille artificielle par iridectomie, nous paraît absolument sans utilité.

Digitized by Google

INFLUENCE DU TABAC SUR LA VUE

QUELQUES INVESTIGATIONS FAITES DANS LES MANUFACTURES DE TABAC DE CINCINNATI

PAR

Le Dr Francis DOWLING

DE CINCINNATI (OHIO) ÉTATS-UNIS D'AMÉRIQUE

Tel est le titre d'un essai lu par le Dr Dowling devant « The Mississipi Valley medical Association », pendant sa dix-huitième assemblée annuelle, tenue à Cincinnati, Ohio, du 12 au 14 octobre 1892.

Nous donnons ici un extrait de cet essai, composé d'investigations uniquement personnelles.

En 1833, un médecin écossais, le Dr Mackensie de Glascow, fut le premier qui attira l'attention sur l'influence qu'exerce le tabac sur les causes de certaines formes de cécité. Depuis ce temps, différents écrivains, sur ce sujet, ont attaché une importance plus ou moins grande à cet agent qui, employé à l'excès, est une cause de certaines affections de la vision. Quelques-uns disent que le tabac exerce une influence injurieuse, tandis que d'autres affirment que, à part son association avec l'usage des boissons alcooliques, il fait très peu de mal.

Pendant plusieurs années, j'ai fait une série d'investigations concernant ce sujet, des empoisonnements chroniques, causés par le tabac, en vue d'obtenir de belles statistiques et d'autres informations utiles.

Avec cet objet en vue, j'ai fait récemment une série d'examens sur les employés des principales manufactures de tabac de notre ville.

Le nombre total des employés dans ces manufactures était de 3,000, dont 1,500 hommes et le reste des femmes, principalement des jeunes filles.

Dans ces 1,500 hommes, je choisis 150 de ceux qui

Digitized by Google

étaient les plus vieux, et aussi connus comme étant les plus grands consommateurs de tabac. Je fis alors très soigneusement un examen de leur organe de la vue.

Voici un aperçu de mes recherches: sur ces 150 hommes, il y en avait 90 p. 100 qui prenaient du tabac sous une forme ou une autre. Environ 20 p. 100 chiquaient, à part la pipe ou le cigare qu'ils fumaient en abondance.

Comparativement, peu des hommes que j'examinai buvaient à l'excès, et ceux qui le faisaient prenaient presque tous de la bière.

Un grand nombre des employés semblaient avoir les muscles mous et souffrir plus ou moins de l'anémie, particulièrement chez les femmes.

Les hommes examinés étaient âgés de 30 à 60 ans. C'étaient aussi ceux qui, dans les manufactures, s'adonnaient à la consommation du tabac.

Dans ma première série d'examens, la liste contenait quelques femmes. Une seule donna évidence d'empoisonnement par le tabac, manifesté dans les affections de la vue. Cette exception était une femme de 40 ans, qui présenta un cas classique d'amblyopie. Elle confondait le rouge et le vert de la carte avec le noir; le blanc avec le gris foncé. Elle avait aussi remarqué une diminution notable de sa vue, surtout dans les deux dernières années. Elle travaillait dans le tabac depuis cinq ans, mais n'en avait jamais fait usage sous aucune forme.

Les épreuves en couleur employées dans ces examens étaient un certain nombre de cartes noires, d'un pied carré, sur lesquelles était tracée une série de cercles de différentes grandeurs, émergeant d'un point central de la circonférence d'une pièce de cinquante centimes. Ces cercles étaient séparés les uns des autres par une distance d'un tiers de centimètre.

Parmi ces 150 hommes soumis à l'examen, 45 donnèrent plus ou moins évidence d'amblyopie par le tabac. Quelques-uns en étaient légèrement atteints. Cependant, de ce nombre, 30 étaient des cas bien marqués, car ils prenaient dis-

Digitized by Google

tinctement le rouge pour du brun ou du noir, et le vert pour du bleu pâle ou orange; quelques-uns le prirent aussi pour du noir. Une marque blanche de la grandeur d'un dollar placée sur une carte noire, fut prise pour du gris foncé. Les couleurs ainsi confondues ne l'étaient que pour la vision centrale, car ils distinguaient sans difficulté la périphérie.

La majorité de ces 150 hommes avaient les pupilles plus ou moins contractées, et cela dans un grand nombre de cas où il n'y avait pas d'autre évidence d'empoisonnement causé par le tabac. Mais cette contraction était marquée et persistante dans tous ceux qui avaient d'autres symptômes prononcés de l'infection du tabac.

Trente de ces 45 cas se plaignirent d'un affaiblissement graduel de la vue. Les trois quarts de ces hommes avaient passé 35 ans et le plus âgé en avait 61.

Quelques-uns d'entre eux fumaient jusqu'à vingt cigares par jour, en y ajoutant la chique.

Plusieurs fois, les propriétaires des établissements où eurent lieu les examens, se montrèrent incrédules au sujet du tabac, comme ayant de mauvais effets sur les yeux. Ils furent très surpris quand ils découvrirent qu'eux-mêmes confondaient les couleurs centrales de la carte et avaient d'autres évidences de l'infection causée par le tabac.

Quand je commençai mes examens, j'étais sous l'impression que l'inhalation constante de la poussière et l'odeur du tabac dans les ateliers avaient une tendance par elles-mêmes à amener les symptômes d'amblyopie. Mais tel n'est pas le cas cependant, car j'ai trouvé que ceux qui ne fumaient ni ne chiquaient étaient uniformément exempts des affections de la vue d'une nature toxique. Les femmes en étaient presque toutes exemptes, à en juger d'après mes recherches.

Comme résultat de mes examens, voici les symptômes les plus à remarquer :

1° Les sujets étaient entre 30 et 60 ans, excepté un cas, un garçon de 19 ans qui avait des marques évidentes d'amblyopie, mais c'était un fumeur et un chiqueur invétéré;

2° Chez presque tous les sujets examinés, il y avait un

Digitized by Google

affaiblissement graduel dans la perception visuelle des deux yeux;

3° La plupart voyait mieux dans la demi-obscurité de l'atelier qu'en pleine lumière;

4° Il y avait confusion de couleurs, principalement du rouge, du vert et du blanc;

5° Le plus fréquent des symptômes était la contraction des pupilles des yeux. Ce symptôme se remarquait surtout chez tous ceux qui, à part de chiquer, fumaient aussi. Cela est probablement dû au fait que dans le cas de ceux qui chiquaient les vaisseaux sanguins de la bouche et de la langue absorbaient une plus grande quantité de nicotine.

Dr Dowling.

DACRYODÉNITE AIGUË

SES CAUSES ET SON TRAITEMENT

PAR

Le Dr GALEZOWSKI

Le rôle de la glande lacrymale est aujourd'hui suffisamment bien connu pour que je n'aie pas besoin d'y insister dans l'étude que j'entreprends actuellement. Ce qui me paraît, au contraire, digne d'une attention spéciale pour les ophtalmologistes, c'est son apparence, son aspect extérieur, tel qu'il doit se présenter dans l'œil sain. En parcourant les travaux les plus récents sur l'ophtalmologie, les traités qui sont annoncés par les auteurs comme les plus complets, on se trouve surpris de voir combien cette question a été négligée, je dirai même qu'elle a été oubliée complètement.

La structure anatomique est admirablement bien décrite par le professeur Sappey[1] et par Cruveilhier[2].

1. Sappey, *Traité d'anatomie*, 1872, t. III, p. 612.
2. Cruveilhier et M. Sée, *Traité d'anat. descript.*, t. II, 1880, p. 612.

Digitized by Google

Située à la partie temporale de la cavité orbitaire et en haut, elle se compose de *la portion orbitaire*, qui se trouve enchâssée dans la fossette de la voûte orbitaire, et de la *portion palpébrale*, qui est placée dans l'épaisseur de la paupière supérieure et au-dessous du muscle orbito-palpébral.

Le bord antérieur de la portion orbitaire de la glande est parallèle à la partie correspondante de l'arcade orbitaire. La portion palpébrale de la glande, au contraire, repose sur le muscle droit externe, et de là elle s'avance sous la conjonctive palpébrale. L'une et l'autre de ces glandes sont enveloppées par des faisceaux fibreux, formant du tissu élastique très mince, éparpillé par places et fortement résistant.

Ces faisceaux fibreux la séparent du muscle droit externe, de la glande elle-même comme l'a bien démontré Cruveilhier[1]. Le bord inférieur de cette glande correspond parfaitement à l'arcade supéro-externe du rebord orbitaire, ainsi qu'à la membrane fibreuse oculo-palpébrale. La glande lacrymale *accessoire*, comme l'appelle Sappey, ou la portion palpébrale de la glande lacrymale, est située plus profondément vers le cul-de-sac conjonctival supérieur et se trouve recouverte par l'épanouissement tendineux du muscle releveur de la paupière ; c'est ce tendon qui la sépare de la portion orbitaire de la glande. Dans les interstices de la glande elle-même, aussi bien que dans le tissu sous-conjonctival qui sépare la glande de la conjonctive elle-même, on trouve une certaine quantité du tissu cellulaire et graisseux. Cette disposition anatomique la rend complètement invisible pour tout examinateur dans l'œil normal ; néanmoins, en relevant fortement la paupière supérieure, et en faisant porter fortement le globe en haut et en dedans, on verra apparaître dans la région de la glande une légère saillie, qui correspond à cet organe. Elle est peu visible, saillante à peine et présente une coloration blanc rosâtre, vasculaire, et ses vaisseaux se prolongent et se confondent avec ceux de la conjonctive palpébrale. Chez les enfants, chez les personnes anémiques, chez les sujets jeunes,

1. Cruveilhier et M. Sée, *Traité*, etc.

Digitized by Google

elle est moins vasculaire, mais elle est beaucoup plus injectée et plus rouge chez les personnes pléthoriques et chez tous ceux qui ont la conjonctive très irritée ou même enflammée. Bien plus, on voit chez des personnes obèses une saillie beaucoup plus grande de la glande lacrymale faire saillie, de sorte qu'en écartant les paupières et soulevant la supérieure en haut, on arrive à la luxer légèrement au dehors, et à former comme une sorte de tumeur mollasse, semi-globuleuse, un peu mamelonnée, qui peut être facilement prise pour une tumeur.

Cet état peut se présenter, à différentes périodes de la vie, plus accentué, et sous l'influence d'une constitution morbide quelconque, d'un catarrhe chronique, des maladies du cœur, etc. : tous les tissus de la paupière s'injectent, et la glande lacrymale devient plus vasculaire ; sa sécrétion se modifie et devient plus ou moins abondante, sans que pour cela de son tissu propre naisse une inflammation.

Qu'est-ce qui résulte de cet état ? C'est que si le malade est atteint d'un trouble quelconque de la vue, si son œil devient rouge et larmoyant, et si ces symptômes sont accompagnés de photophobie, d'une sensation de tension de l'œil, etc., on est immédiatement porté à croire qu'il s'agit d'une tumeur ou inflammation glandulaire, tandis que, en réalité, il n'y a là rien qui dénote un processus morbide, et que les troubles visuels dont se plaint le malade sont dus à toute autre cause, qui sera reconnue par un examen attentif de l'état d'autres membranes oculaires.

Il est donc indispensable d'examiner attentivement l'aspect de la conjonctive à l'angle externe de l'œil, là où elle recouvre la glande lacrymale, toutes les fois qu'il s'agit d'une irritation avec inflammation de la muqueuse oculaire. On ne devra pas prendre une simple saillie ou boursouflure de la glande lacrymale pour une hypertrophie pathologique ou une inflammation, car en comparant l'aspect de l'œil malade avec son congénère, on acquerra la conviction que c'est une simple anomalie ou une congestion secondaire sans aucune inflammation et sans conséquence. Peut-être arrivera-t-on à

Digitized by Google

se convaincre un jour que la glande lacrymale n'est pas un organe dont le rôle puisse être négligé et qu'on ait le droit de l'enlever même pour faire cesser, prétend-on, le larmoiement !...

Mais si j'insiste sur la nécessité de connaître, de bien étudier l'apparence normale de la glande vue du côté de la surface conjonctivale, je tiens aussi à décrire les inflammations aiguës de cette glande avec ses différents symptômes et à préciser exactement le diagnostic différentiel de cette maladie, ainsi que son traitement.

La glande lacrymale, dont les fonctions sont si importantes et la sécrétion si abondante chez certains individus, peut devenir par moments exagérée dans ses fonctions et subir un développement plus considérable que dans l'état normal.

La glande lacrymale peut subir une inflammation plus ou moins intense et constituer une *dacryodénite* qui se rencontre très rarement. Mais si je passe en revue tous les cas que j'ai rencontrés jusqu'à présent dans ma clientèle, je suis obligé de déclarer qu'elle est tellement rare par rapport aux autres affections inflammatoires de l'œil, que je dois la considérer comme une exception. Bien plus je dirai, la dacryodénite apparaît de préférence pendant les épidémies de grippe et d'influenza. Le fait est tellement exact, que tandis que dans une période de dix ans, depuis 1879 jusqu'à 1889, je n'ai eu à soigner qu'un seul cas de cette affection, dans la dernière épidémie d'influenza, de 1889 à 1892, je l'ai observée cinq fois, comme on peut du reste juger par les détails ci-dessous.

La maladie se déclare habituellement d'une manière subite et le plus souvent dans un seul œil ; l'œil devient rouge, gonflé et larmoyant, les paupières sont œdématiées, et une infiltration séreuse sous-conjonctivale apparaît vers l'angle externe du globe. Il existe une sensation de plénitude et de pesanteur dans tout l'organe. L'œil est photophobe, par moment larmoyant, et dans d'autres moments le malade éprouve de la sécheresse et des picotements à chaque mou-

Digitized by Google

vement du globe et comme du sable et du gravier entre les paupières. Parfois les paupières sont lourdes, pesantes, au point qu'il est impossible de les ouvrir.

Les douleurs ne sont pas très intenses au début, mais à partir du troisième jour les élancements deviennent fréquents et toute la région périorbitaire devient sensible, endolorie, on y remarque de la rougeur à la peau et un eczéma sec.

Le globe de l'œil est injecté, surtout vers l'angle externe; par moment on trouve un peu de conjonctivite. Mais si l'on soulève fortement la paupière supérieure et si l'on fait porter l'œil du malade en bas et en dedans, on voit alors apparaître une saillie très prononcée, un peu mollasse, bosselée dans la région de la glande lacrymale, qui devient en même temps fortement injectée. Par la palpation, on découvre une petite tumeur faisant saillie vers le bord orbitaire externe, et qui est sensible au toucher.

Si l'on joint à cela un malaise général qu'éprouve le malade, un peu de fièvre et de l'inappétence, on aura alors un tableau complet de la *dacryodénite*. Rien n'est plus facile que de reconnaître la maladie, si elle se présente avec tous les symptômes décrits plus haut.

L'observation suivante en est la meilleure preuve; elle a été recueillie par un de mes assistants de clinique, le Dr Gorecki (de Cracovie) :

Observation

Dacryodénite aiguë survenue pendant l'épidémie d'influenza. Guérison. — M. H... Prosper, âgé de 28 ans, employé de commerce, demeurant à Paris, jouissant toujours d'une très bonne santé, vint consulter le Dr Galezowski le 15 avril 1892, pour son œil droit, qui s'était enflammé deux jours avant et d'une manière subite pendant la convalescence d'une légère bronchite grippale qui a duré plus d'un mois et qui ne l'a point empêché de vaquer à ses occupations.

Digitized by Google

L'œil est légèrement gonflé dans son angle externe, la paupière supérieure est œdématiée, et cette enflure s'étend un peu du côté de la paupière inférieure.

Pendant les derniers deux jours les paupières étaient collées le matin. A l'angle externe de l'œil on aperçoit une injection conjonctivale très intense et il y a en outre un très fort chémosis séreux. En soulevant la paupière supérieure on aperçoit une petite saillie rouge, vasculaire, grosse comme une petite noisette. En exerçant une légère pression avec le doigt sur la paupière, on sent que cette tumeur se perd au-dessous du rebord orbitaire et qu'elle est très sensible et très douloureuse au toucher. L'œil est larmoyant et gêné dans ses mouvements; par moment le malade éprouve des élancements et le soir il y a un peu de fièvre.

Le diagnostic ici n'était point difficile, et il n'y avait aucun doute qu'il s'agissait chez notre malade d'une inflammation de la glande lacrymale, et comme le malade avait à peine fini d'autres accidents d'influenza, on avait le droit de supposer que l'inflammation de la glande lacrymale était due à la même cause. C'est pourquoi le malade avait été soumis au traitement par le sulfate de quinine à 40 centigrammes par jour et au traitement local antiphlogistique : cinq sangsues à la tempe, frictions mercurielles sur le pourtour de l'orbite et instillation du collyre de cocaïne. Sous l'influence de ce traitement une amélioration très rapide a été obtenue et la guérison complète vers le 25 du mois de mai.

Mais il y a des cas dans lesquels la glande lacrymale tout entière ou la portion palpébrale seule se trouve hypertrophiée et non point enflammée, et que les symptômes qu'éprouve le malade sont dus à une conjonctivite lacrymale, une blépharite ou à toute autre cause. Le diagnostic dans ces cas présente une certaine difficulté, si l'on ne pense pas à faire une analyse minutieuse de tous les symptômes morbides.

La glande lacrymale chez certains individus présente une apparence d'hypertrophie, sans que pour cela ses fonctions soient le moins du monde altérées.

Elle peut s'hypertrophier, distendre les tissus qui l'en-

Digitized by Google

veloppent pour constituer une sorte de grosseur, qui refoulera la paupière supérieure et formera à l'angle externe de la cavité orbitaire une vraie tumeur, en apparence néoplasique, et qui en réalité n'est autre qu'une simple hypertrophie.

L'hypertrophie de la glande est surtout plus spécialement constituée par du tissu cellulaire dense, épaissi et vascularisé d'une manière toute particulière; dans les interstices des globules glandulaires ainsi que dans le tissu cellulaire lui-même, il se développe une certaine quantité de graisse, qui augmente le volume de la glande, et provoque sa saillie du côté de l'angle externe de la cavité orbitaire et en partie sous la paupière elle-même. La saillie est grande, elle fait distendre la peau et la conjonctive entre lesquelles elle se trouve placée.

Cet état se développe lentement, pendant des mois et des années, de telle sorte que l'œil s'y habitue, les tissus voisins se distendent, et le malade n'éprouve aucune gêne. Mais il suffit de soulever un peu la paupière supérieure en haut et de faire en même temps porter le globe oculaire en bas et en dedans, pour qu'on aperçoive dans l'angle externe et un peu au-dessous de la paupière une saillie lobulée, blanc jaunâtre, et recouverte d'un réseau vasculaire, veineux de préférence.

Cet état peut rester sans modification aucune pendant des années, sans troubler nullement la vision ni gêner en aucune façon le malade ; il suffit pourtant qu'il se joigne à cela une conjonctivite, un larmoiement, une blépharite ou tout autre complication quelconque, pour que la gêne s'accentue davantage du côté de la glande hypertrophiée. On songera à une dacryodénite, tandis que ce sera une simple hypertrophie de la glande, compliquée d'une autre ophtalmie quelconque.

Il existe une autre variété d'inflammation de la glande lacrymale, c'est la *dacryodénite chronique*. Cette affection se développe sous l'influence d'un état lymphatique, strumeux, chez les personnes tuberculeuses, dont les autres glandes de l'organisme, telles que les glandes du cou ou préauriculaires sont atteintes.

Les dacryodénites chroniques se développent lentement et

Digitized by Google

amènent plutôt une gêne qu'une souffrance réelle ; on les voit apparaître de préférence d'un seul côté et souvent sans amener aucun phénomène pendant des mois entiers. Mais à un moment donné, il survient une poussée inflammatoire subaiguë, donnant lieu à des douleurs, un larmoiement avec ou sans suppuration et qui durera dix ou quinze jours pour s'éteindre peu à peu. Après une ou plusieurs crises pareilles, il survient un engorgement de la glande qui deviendra permanente et pourra gêner jusqu'à un certain point les mouvements des yeux et le relèvement de la paupière supérieure. Le fait suivant peut en servir d'exemple.

Observation

Dacryodénite chronique avec des crises inflammatoires à répétition. — Mme S..., âgée de 49 ans, demeurant à Paris, vint me consulter en 1887 pour une inflammation des deux yeux, qui lui survenait depuis plusieurs années, une ou deux fois par an, sans cause connue. Elle est faible, chétive, sujette aux bronchites fréquentes, des causes tuberculeuses probables, et présente des engorgements glandulaires du cou. Actuellement, son œil gauche est injecté, larmoyant, la paupière supérieure est enflée près de l'angle externe de l'œil, et douloureuse au toucher. Cette enflure, au dire de la malade, date depuis plus de six semaines ; des cataplasmes, des lotions boriquées ne lui ont rien fait. En soulevant la paupière, je constate une enflure de la glande lacrymale, formant trois bosselures bien distinctes. Les vaisseaux du globe oculaire se rendant vers l'angle externe sont fortement injectés; la cornée, l'iris n'ont rien et la vue est bonne. Dans l'autre œil, la glande est un peu plus volumineuse qu'à l'état normal, sans être nullement enflammée.

Il s'agit, comme on voit, chez notre malade, d'une dacryodénite chronique, et ce qui me paraît surtout digne d'attention, ce sont des poussées inflammatoires à répétition, et qui entretiennent une irritation dans l'œil pendant des mois et des années.

Digitized by Google

Pour combattre cette maladie, nous avons employé le badigeonnage avec la teinture d'iode sur la paupière et la tempe, alternée avec les frictions mercurielles, les douches de vapeur sur l'œil avec l'appareil de Lourenço, compression méthodique et prolongée du globe.

Par ces moyens, employés méthodiquement et d'une manière continue pendant sept mois consécutifs, nous avons guéri notre malade; la glande est restée un peu hypertrophiée, mais pendant plus de trois années consécutives, elle n'a pas eu de rechute.

Dr GALEZOWSKI.

SOCIÉTÉ D'OPHTALMOLOGIE DE PARIS

Séance du 4 octobre 1892

PRÉSIDENCE DE M. PARENT

M. VIGNES, secrétaire annuel, donne lecture du procès-verbal de la précédente séance, qui est adopté.

M. PARENT lit à la société un travail adressé par M. Guaita (de Sienne).

M. GUAITA. **Prolifération de l'endothélium cornéen sur l'iris et le champ pupillaire après l'extraction de la cataracte**[1]. — Dans la communication qui a été faite à cette société dernièrement par M. Chevallereau, et dans la discussion qui a suivi, il n'a pas été fait mention, à ma surprise, du travail que j'avais antérieurement publié sur les kystes de l'iris.

Voici un fait intéressant du même genre :

Un homme âgé de 73 ans est opéré de cataracte avec une petite

1. Le manuscrit que j'ai lu en séance était la traduction presque *in extenso*, faite par le Dr Antonelli, du mémoire de M. Guaita. Un collègue, qui a désiré en prendre connaissance, l'a égaré. Aussi, pressé par la mise en pages, je n'ai plus le temps de refaire cette traduction, et je me vois obligé de la remplacer par le résumé qu'en a fait M. Valude dans les *Annales d'oculistique*. Quoique je ne sois pas responsable de cet accident, j'en exprime tous mes regrets à M. le Dr Guaita ainsi qu'à M. le Dr Antonelli.

PARENT.

Digitized by Google

iridectomie. La cicatrisation est lente à se faire ; la chambre antérieure reste six jours à se former. Dix mois plus tard, le malade revenait avec une poussée violente d'irido-cyclite. On apercevait alors à la surface de l'iris et recouvrant le champ pupillaire une membrane semi-transparente d'un aspect tout particulier. Le malade mourut accidentellement et le globe put être examiné.

Examen histologique. — La cicatrice est bien fermée. A la surface de l'iris on observe une membrane constituée par une formation épithéliale en trois couches. Les cellules appartiennent au type cylindrique rappelant absolument celles de la cornée. Cette membrane est entièrement distincte des restes de la capsule cristallinienne restée en place.

Cette membrane, qui va rejoindre la partie postérieure de la cicatrice cornéenne, forme ainsi avec la membrane de Descemet une sorte de poche bi-convexe, qui simule une bourse kystique.

Je pense donc que dans ce cas la lenteur de la cicatrisation a permis un contact prolongé de six jours entre l'iris et la cicatrice récente, encore pleine d'épithélium cornéen, que ce contact a donné lieu à une greffe épithéliale sur l'iris, laquelle aura proliféré ultérieurement.

C'est du reste ainsi que j'explique avec Masse (de Bordeaux), la production des kystes de l'iris par un semis de l'épithélium cornéen introduit à la faveur d'un traumatisme accidentel ou chirurgical.

M. Despagnet. — Le travail de M. Guaita est certainement des plus intéressants. Mais vraiment il est fort difficile de le discuter à propos des kystes de l'iris. En effet M. Guaita reconnaît lui-même qu'il n'y a pas eu de kyste chez son malade, mais qu'il aurait pu s'en produire s'il n'était pas mort. C'est là une hypothèse, et M. Guaita en prend prétexte pour imaginer une théorie de la pathogénie des kystes de l'iris, théorie qui est peut-être vraie et que je ne discute pas, mais à laquelle il manque la base essentielle, c'est-à-dire un kyste irien chez le malade dont l'observation en fait le point de départ. D'ailleurs le cas cité par M. Guaita est plus fréquent qu'on ne semble le croire, et on l'observe chez tous les malades opérés de cataracte dont la cicatrisation est longue et pénible. Cette prolifération épithéliale dont il est question est bien souvent le point de départ de l'exsudat qui dans ces cas accole l'iris à la plaie. Mais cette prolifération ne se fait pas sans réaction inflammatoire. Elle se produit non seulement à la surface de l'iris, mais aussi de la capsule, et la pupille s'en trouve altérée au point d'empêcher l'éclairage du fond de l'œil et de rendre la vision fort défectueuse. Dans les kystes de l'iris, au contraire, tout se passe sans réaction; la pupille conserve sa trans-

Digitized by Google

parence même quand le kyste fort développé, gagne sa surface.

M. Ed. Meyer. — L'observation publiée par M. Guaita est assurément des plus intéressantes; je ne pense pas qu'on ait signalé avant lui et démontré par l'examen microscopique le revêtement de l'iris par une couche épithéliale qui était le prolongement direct de l'épithélium de la cornée à travers une plaie d'extraction de la cataracte. L'œil ayant été atteint de glaucome, il importe de considérer aussi cette observation au point de vue de l'étiologie du glaucome, attribuée entre autres à des modifications de la structure et des fonctions iriennes. Mais j'avoue que je comprends moins les rapports du cas avec les kystes de l'iris que M. Chevallereau nous avait présentés. Il est vrai que M. Guaita a émis l'idée que si l'œil observé par lui n'avait pas été atteint de glaucome il aurait pu s'y former un kyste de l'iris, mais comme l'examen n'en a pas montré de traces, il s'agit là d'une simple conjecture. Rien ne permet d'affirmer qu'en fait les kystes de l'iris observés après l'extraction de la cataracte proviennent du prolongement de l'épithélium de la cornée à travers la plaie de l'opération.

M. Gillet de Grandmont. — Si l'on veut bien se souvenir qu'à la séance dans laquelle M. Chevallereau a présenté un cas de kyste de l'iris survenu après une opération de cataracte la discussion a porté sur la pathogénie de ces kystes, on se rendra compte de l'opportunité et on comprendra toute la portée du travail de M. Guaita.

J'ai, au cours de cette discussion, rappelé que dans la monographie de M. Masse se trouvaient relatés plusieurs cas de kystes de l'iris survenus à la suite de traumatismes qui avaient fait pénétrer dans l'œil quelques fragments épidermiques enlevés avec un ou plusieurs cils du bord des paupières. Par suite d'un processus pathologique encore inconnu, ces cellules épidermiques subissent une dégénérescence qui les transforme peu à peu en néoplasmes kystiques; c'est du moins la conclusion qui semble ressortir des recherches de M. Masse.

Eh bien, le travail de M. Guaita est très intéressant, d'abord parce qu'il confirme cette dernière manière de voir, ensuite parce qu'il nous apprend que l'épithélium cornéen peut, à la faveur d'une plaie de la cornée s'engager jusque sur l'iris. Ce fait me semble d'autant plus précieux à connaître qu'il m'explique une altération irienne que j'observe depuis quelques mois et qui me semble être un kyste de l'iris en voie de développement. Après une opération très régulière de cataracte sans iridectomie, la plaie de la cornée, tout d'abord fermée par première intention, se rouvrit vers le quatrième jour et demeura près de quinze jours sans se cica-

Digitized by Google

triser, sans pour cela que l'iris s'engageât entre les lèvres de l'incision. Aujourd'hui, après trois mois d'observation, tandis que la partie inférieure de la chambre antérieure garde sa profondeur, la portion supérieure de l'iris se soulève et se rapproche de la cornée, comme si le feuillet antérieur se détachait du feuillet postérieur. Cet aspect m'a donné à penser que j'assistais à l'évolution d'un kyste de l'iris. C'est ce que je ne manquerai pas de vous signaler ultérieurement s'il y a lieu.

M. Despagnet. — Il me semble qu'il n'y a aucun point de ressemblance entre les kystes de l'iris et le cas dont nous a parlé M. Gillet de Grandmont. Le dédoublement irien qu'il suppose demanderait à être démontré anatomiquement. Je crois, si j'ai bien compris la description qui nous a été faite, qu'il s'agissait là d'une irido-choroïdite avec prolapsus de l'iris en avant sous forme de boudin. Je demanderai à M. de Grandmont s'il n'y avait pas de synéchies postérieures et s'il a essayé de dilater la pupille par l'atropine.

M. Vignes. — Comme M. Meyer, je crois qu'il faut soigneusement distinguer des kystes de la chambre antérieure les exsudats qui peuvent apparaître après l'extraction de la cataracte, et venir, en accolant la face antérieure de l'iris aux lèvres postérieures de l'incision, diminuer la profondeur de la chambre antérieure. Lorsque en même temps que ces exsudats il y a des synéchies postérieures, il en résulte des déformations particulières de l'iris. Mais cet état n'a aucun lien avec les kystes de la chambre antérieure. Ces derniers sont, du reste, rares. J'ai eu la bonne fortune, un jour que je me trouvais à la clinique de l'un de nos collègues, absent aujourd'hui, d'en voir un. Il s'était développé chez une dame opérée depuis longtemps déjà de la cataracte. Il occupait le tiers supéro-externe de la chambre antérieure; il était limité par une mince épithèle hyaline, légèrement rosée, qui laissait voir le contenu, liquide, transparent comme de l'eau, de la poche. On aurait dit une petite vessie natatoire de poisson remplie de liquide, ayant la forme d'un haricot et accolée à l'angle irien. Le bord inférieur convexe était nettement délimité du reste de la chambre antérieure. Notre collègue, chirurgien expert, se proposait de passer un fin couteau de de Graefe de façon à pouvoir faire saillir le kyste dans l'entrebâillement de la plaie cornéenne et l'arracher en son entier. Mais à peine la ponction achevée la poche se vida, et, devenue très difficile à apercevoir, son extraction devint fort laborieuse.

M. Chevallereau. — Mon observation n'est assurément pas la première de ce genre, et dans une courte revue bibliographique je cite plusieurs autres faits du même genre.

Digitized by Google

Depuis ma communication, M. Teacher Collins a rapporté, le 8 juillet dernier, à la Société d'ophtalmologie de Londres, un nouveau fait de kyste de l'iris après opération de la cataracte.

M. E. Meyer. — Je ne comprends pas bien sur quelles considérations M. de Grandmont peut s'appuyer pour faire naître des kystes de l'iris des exsudations circonscrites que l'on observe dans le voisinage de la plaie après les cicatrisations difficiles ou les guérisons lentes de l'extraction de la cataracte. Ces exsudations peuvent augmenter l'épaisseur de l'iris jusqu'à lui donner un aspect bosselé à l'endroit atteint, mais, autant que je sache, on ne les a jamais vus se transformer en kystes.

M. Vignes. **Ulcération de la conjonctive** (Présentation de malade). — J'ai fait venir un malade que je désire vous montrer; mais auparavant permettez-moi de vous exposer son observation. J'ai le regret de ne pouvoir vous la donner complète aujourd'hui, car il me manque le résultat d'examens histologiques que je fais faire à ce propos et dont je vous ferai part dans une autre séance.

Au mois de juillet dernier s'est présenté à ma clinique un enfant de huit ans d'aspect bien portant. La mère jouit d'une bonne santé; le père est un gaillard solide et vigoureux; les autres enfants se portent également fort bien. La mère exerce la profession de blanchisseuse et conserve chez elle le linge donné à laver.

On observait chez ce petit malade, sur la conjonctive bulbaire au milieu de l'espace compris entre le muscle droit supérieur et droit externe à égale distance du limbe et du cul-de-sac, une ulcération de forme arrondie, à bords taillés comme à l'emporte-pièce, intéressant toute l'épaisseur de la conjonctive. Son fond, qui répond à l'épisclère, est d'aspect blanc jaunâtre. Traction conjonctivale modérée. Les bords de l'ulcération sont légèrement surélevés; à la surface on remarque une légère sécrétion purulente. Mais il n'existe pas cette résistance toute particulière qui a été signalée dans les chancres syphilitiques de la conjonctive bulbaire (traité de Weker). Adénite préauriculaire : le ganglion fait un relief très notable à travers les téguments.

Embarrassé pour formuler un diagnostic et désireux de m'éclairer par la marche de l'affection, je prescrivis au malade un traitement anodin : des compresses d'acide borique. L'œil fut cependant recouvert d'un pansement ouaté.

Par la suite il est survenu des modifications importantes. Tout d'abord du côté de l'ulcération : un léger œdème inflammatoire apparaissait périphériquement à l'ulcère, tandis que celui-ci perdait sa forme arrondie, devenait serpigineux, se phagédénisait. Elle s'est étendue en affectant une direction curviligne excentrique

Digitized by Google

au limbe, s'étendant de dehors en dedans, sans tendre du côté du limbe, mais s'irradiant par son extrémité externe dans le cul-de-sac. Pendant que ces signes survenaient du côté de la conjonctive, les ganglions lymphatiques de la région préauriculaire de l'angle de la mâchoire se prenaient de plus en plus. L'adénite préauriculaire devint suppurative et la collection fut ouverte.

J'envoyai ce petit malade au laboratoire de M. Latteux; du pus fut pris sur la surface ulcérée, mais l'examen resta négatif au point de vue du bacille tuberculeux, dont j'avais demandé la recherche. Il m'a paru important, s'il s'agissait d'un ulcère vénérien, de prendre l'avis d'un confrère. M. Balzer, de l'hôpital du Midi, a bien voulu examiner notre malade. Son sentiment, formulé sous réserves, fut qu'il pouvait bien s'agir d'un chancre syphilitique. J'observai pour ma part que la marche de l'ulcération, son aspect, l'évolution de l'adénite devenue suppurée rappelait plutôt une affection chancreuse simple. Mon distingué confrère m'objecta que la conjonctive tarsienne dont la surface répondait à l'ulcération ne s'était pas inoculée par contact.

Vers cette époque, fin août, je quittai Paris, et en partant j'instituai comme traitement à suivre par ce petit malade le pansement iodoformé.

A mon retour fin septembre j'ai retrouvé cet enfant dans les conditions suivantes : la cicatrisation conjonctivale s'est opérée; à la place occupée par l'ulcération se remarque un épais bourrelet conjonctival cicatriciel. Quant aux ganglions lymphatiques, de ceux de l'angle maxillaire partent de gros cordons qui descendent le long du cou; l'ouverture faite pour évacuer le pus de la collection préauriculaire s'est refermée, mais on peut constater plus haut, sur le trajet des lymphatiques de l'œil au ganglion, une nouvelle collection purulente.

J'ai réséqué une partie de ce bourrelet cicatriciel et de la muqueuse avoisinante, pour la faire examiner; j'ai également recueilli à l'aide d'une seringue aseptisée, par ponction sous-cutanée, du pus de la poche purulente pour le soumettre à l'examen.

M. Gillet de Grandmont. — Il n'est pas possible de se prononcer au pied levé sur la nature de l'ulcération de la conjonctive de ce petit malade, d'abord parce que l'ulcération n'existe plus, ensuite parce que plusieurs des éléments propres à guider le diagnostic font actuellement défaut, je veux parler des recherches bactériologiques que M. Vignes a commencées. Mais, me basant sur l'aspect clinique, je dirai que je ne crois pas à une affection syphilitique; le long du chapelet ganglionnaire qui s'étend depuis la région préauriculaire jusque sous l'aisselle me semble bien plutôt se rattacher à la strume qu'à tout autre diathèse ; la sup-

Digitized by Google

puration abondante et presque tarie aujourd'hui du ganglion préauriculaire, celle qui est en voie de formation dans le ganglion voisin éloignent de moi l'idée de syphilis, ainsi que l'absence de tout accident cutané et oculaire ; enfin l'aspect du petit malade rappelle bien celui d'un enfant strumeux. D'ailleurs il est le fils d'une blanchisseuse et naturellement exposé à une foule de contagions parmi lesquelles la syphilis ne constitue pas assurément le plus fort contingent.

M. Meyer. — La description donnée par M. Vignes du cas de son petit malade ne paraît pas concorder avec une affection syphilitique, du moins du genre de celles que j'ai eu l'occasion d'observer. Ainsi j'ai été appelé à examiner une dame qui attribuait son mal à un charbon brûlant reçu en chemin de fer dans l'œil quinze jours auparavant. En réalité il y avait un chancre phagédénique du cul-de-sac conjonctival inférieur à cheval sur la muqueuse palpébrale et bulbaire, en même temps qu'une roséole syphilitique, suivie de plaques muqueuses de la gorge et de l'anus et de l'accouchement prématuré d'un enfant mort. A côté de l'ulcération conjonctivale mentionnée, il y avait, près de l'angle interne, sur le globe de l'œil, un gonflement nettement circonscrit comme un bouton épiscléral, de la grandeur d'une noisette, qui gênait la contraction du muscle droit interne à tel point que l'œil était dévié du côté temporal avec dipoplie croisée. Les glandes du cou n'étaient pas engorgées. Sous l'influence d'une cure énergique de frictions mercurielles, l'ulcération s'est cicatrisée et le gonflement mentionné sur le globe de l'œil a disparu. — Chez le petit malade de M. Vignes le mal paraît avoir évolué tout autrement ; la description de notre collègue et ce que nous en voyons encore aujourd'hui ne permet pas de se prononcer avec quelque certitude. L'inoculation dans la chambre antérieure d'un œil de lapin d'un peu de matière retirée des glandes en suppuration pourrait renseigner sur la nature tuberculeuse de l'affection; peut-être aussi des complications ultérieures dans la santé du petit malade fourniront plus tard l'explication de ce cas insolide.

M. Despagnet. — Contrairement à ce que nous a dit M. Vignes je crois que les ulcérations syphilitiques peuvent se produire sur la muqueuse conjonctivale loin du bord libre des paupières. J'en ai vu une, dont la nature fut confirmée par M. le professeur Fournier, siégeant dans le cul-de-sac supérieur. On en trouve aussi un cas rapporté dans la thèse du Dr Nivet *sur les chancres extra-génitaux*.

M. Darier. — Je ne vois rien dans le cas que vient de nous présenter M. Vignes qui ressemble à un chancre mou ou à un chancre induré. Je ne vois là qu'une ulcération de la conjonctive

Digitized by Google

de nature infectieuse, ayant provoqué l'engorgement puis la suppuration des ganglions préauriculaire et sous-maxillaire. J'ai eu l'occasion de voir trois ou quatre cas de ce genre avec M. Abadie. M. Parinaud en a relaté d'autres observations. Un de nos élèves, M. le Dr Sans, a publié sa thèse sur ce sujet.

La marche de la maladie ressemblait en tous points à l'évolution que nous a décrite M. Vignes. La lésion initiale seule était différente. Chez le malade que nous venons de voir il y avait une ulcération conjonctivale unique et localisée, tandis que dans les cas auxquels je fais allusion il y avait une infiltration de toute la conjonctive tarsienne, avec petits points ulcérés multiples.

M. Vignes. — L'an dernier, j'ai suivi à ma clinique une malheureuse femme d'un cinquantaine d'années environ, infectée par un nourrisson syphilitique près duquel elle remplissait les fonctions de nourrice sèche.

L'aspect de son ulcération conjonctivale, accident primitif, était autre que chez le petit malade que je viens de vous montrer. A première vue, les élèves qui étaient à ma clinique le jour où je la vis pour la première fois portèrent le diagnostic d'épithélioma. Pour ma part, après avoir pris soigneusement les renseignements qu'elle put me fournir, j'affirmai qu'il s'agissait là d'un chancre syphilitique.

L'infection syphilitique a évolué d'une façon classique : seule l'ulcération présenta durant quelques jours tendance à se phagédéniser.

Chez elle, il y avait également adénite des ganglions préauriculaire et sous-maxillaire du côté correspondant ; mais ils ne suppurèrent pas.

En ce qui concerne une lésion tuberculeuse, je ne puis que vous dire qu'on m'a répondu du laboratoire qu'il n'y avait pas de bacille dans les secreta retirés de la surface ulcérée.

Je répondrai tout particulièrement à M. Darier que j'ai justement relu, à propos de ce petit malade, les descriptions de conjonctivites infectieuses que nous ont données MM. Parinaud et Abadie; or, mon malade ne m'a pas paru pouvoir être rapproché de ceux de nos collègues.

Que cette ulcération soit d'origine infectieuse, je suis certes de cet avis ; mais la syphilis, la tuberculose, le lupus, etc., sont des infections. Dans le cas présent, pouvons-nous dire que nous avons affaire à telle ou telle de ces causes ?

En me basant sur les seuls signes cliniques et la marche de l'infection, il me semble que c'est à une infection produite par un chancre mou que l'on pourrait rattacher les accidents que j'ai observés. Mais l'existence du chancre mou syphilitique étant abso-

Digitized by Google

lument rejetée par les auteurs les plus compétents en la matière, je laisse jusqu'à nouvel ordre mon diagnostic en suspens.

La séance est levée.

BIBLIOGRAPHIE

ET REVUE DES JOURNAUX

Rare anomalie d'une veine rétinienne (*Ophtalmic Record*, avril 1892), par M. Murrell. — Dans un article accompagné d'un intéressant dessin que nous regrettons de ne pas pouvoir reproduire ici, le Dr Murrell, de Little Rock (Arkansas), nous fait part d'une curieuse anomalie rétinienne. Le fond de l'œil, examiné à l'image droite, nous montre une des principales veines de la rétine débouchant de la papille et s'enroulant positivement autour de l'artère correspondante, passant tantôt au-dessus, tantôt au-dessous, jusqu'à l'aréa du disque optique.

Dr Galezowski.

De l'antagonisme de la morphine et de l'atropine, par M. Sticker. — L'auteur rappelle les essais d'associer la seconde de ces substances à la première pour en prévenir les inconvénients (*Cent. f. Klin. med.*, 26 mars 1892).

L'atropine modérerait, écrit-il, l'excitation que la morphine produit parfois. C'est ainsi qu'une injection hypodermique de morphine diminue notablement la mydriase provoquée par l'instillation sur les paupières d'une goutte d'atropine et que le mélange de ces deux substances dans une même solution produit une très faible dilatation pupillaire.

L'atropine prévient les effets irritants de la morphine sur la peau et la transpiration que cette dernière peut amener; de même que la sécheresse cutanée, causée par l'atropine est prévenue par l'emploi de la morphine. Même antagonisme au point de vue de la paralysie vésicale, de la constipation et des effets congestifs consécutifs à l'usage de la morphine.

On le voit, ce plaidoyer, dont les arguments sont rien moins qu'inédits, est favorable à l'opinion des thérapeutistes qui recommandent de prescrire ces deux médicaments en association.

Digitized by Google

Du traitement du goitre exophtalmique par le strophantus, par M. Fergusson. — M. Fergusson a retiré de bons effets de l'emploi du strophantus dans le traitement du goitre exophtalmique. Dans neuf cas où il a employé ce médicament, la disparition presque immédiate des symptômes cardiaques permit aux malades de reprendre leurs occupations. Le pouls tombait de 150 et plus, entre 75 et 85; en même temps il y avait diminution de l'exophtalmie et de la glande thyroïde, à condition que cette dernière ne fût pas devenue fibreuse par la longue durée de l'affection.

M. Fergusson n'affirme pas que la guérison soit définitive, mais il insiste sur ce point que l'amélioration est très considérable.

L'auteur recommande d'employer des doses élevées, 8 à 10 gouttes de teinture par prise, qu'il renouvelle trois fois par jour. Dans quelques cas, il a administré jusqu'à 20 et 25 gouttes par prise. Il ajoute que les doses faibles ne produisent aucun effet.

Sur l'embolie de l'artère centrale de la rétine, par Arnaldo Fumagalli. — Si l'embolie de l'artère centrale de la rétine peut être vue facilement, les bases anatomo-pathologiques ne nous satisfont pas toujours. Cette affection s'observe, d'après l'auteur, plus fréquemment à gauche qu'à droite, à cause de la carotide primitive gauche d'où part l'embolie. Et en effet, pour Fumagalli, l'embolie rétinienne s'observe dans les endocardites aiguës, dans la grossesse, après l'accouchement, sur des femmes atteintes de phlegmatia alba dolens, dans la syphilis, la chorée.

Relativement aux altérations anatomo-pathologiques des diverses parties du fond de l'œil, on trouve, chez les auteurs cités par le docteur Fumagalli et dans ses observations, les éléments nerveux rétiniens en partie disparus; l'irrégularité de la rétine, surtout près de la macula; l'atrophie des fibres nerveuses, des cellules ganglionnaires granuleuses et moléculaires internes; l'oblitération des vaisseaux, l'atrophie papillaire avec sa transformation en tissu conjonctif.

Le diagnostic d'embolie de l'artère centrale de la rétine est posé par les trois caractères suivants : 1° abolition tout d'un coup du pouvoir visuel; 2° lorsque l'ophtalmoscope permet de constater l'interruption du courant sanguin rétinien; 3° lorsqu'il existe, au préalable, une affection cardiaque chez le patient (*Riforma medica*, 1892, n° 88).

Dr Galezowski.

Contribution à l'étude des centres cérébro-visuels chez le chien et chez le singe. — M. A.-N. Vitzou (de Bucarest) a

Digitized by Google

trépané des chiens (anesthésie avec atropine, morphine et chloroforme) et leur a fait l'extirpation de toute la partie postérieure de l'hémisphère cérébral gauche (première, deuxième et troisième circonvolutions parallèles); le lendemain, on constate une hémianopsie homonyme. Pour explorer la vision chez le chien opéré, on promène des morceaux de viande dans un plan vertical correspondant aux parties de champ visuel supposées intactes, en couvrant l'autre œil d'un bandeau. Les expériences démontrent que la vision est perdue dans les trois quarts internes du champ visuel du côté droit opposé, ainsi que dans le quart externe de l'œil du côté gauche; mais si le morceau de viande apparaît dans le quart externe droit ou dans l'angle interne du côté gauche opéré, aussitôt il est reconnu par le chien. Il y a donc entre-croisement, mais incomplet, dans le chiasma.

Sur les chiens ainsi partiellement décérébrés d'un côté, M. Vitzou a, en outre, tenté l'ablation de la partie correspondante, postérieure, de l'autre hémisphère. Sur 84 opérations analogues, 4 chiens ont pu être conservés par Munk, qui opérait en deux temps. M. Vitzou fait l'ablation des deux lobes occipitaux en un seul temps, et il a réussi à conserver 5 chiens sur 10 opérés. Il a constaté toujours que la cécité est complète et permanente quand on a enlevé complètement les parties postérieures. Quand on appelle le chien, un aide interposant un écran, toujours le chien s'y heurte; si on le place sur une table, qu'on l'appelle, il ne voit pas les bords de la table et tombe dans le vide, à moins que sa patte ne se soit posée exactement sur le rebord de la table; dans ce cas, le toucher a averti l'animal du danger et il ne s'aventure pas, d'autant plus que, chez ces animaux privés de la vision, les sensations auditives et tactiles sont beaucoup plus développées.

M. Vitzou a essayé de rendre des chiens aveugles par l'ablation d'autres parties du cerveau, des lobes frontaux par exemple, comme on l'a dit; jamais il n'a constaté la cécité, en attendant la guérison du traumatisme pour rechercher si la vision est conservée.

Chez le singe, dont les lobes occipitaux sont bien limités, M. Vitzou n'a pas obtenu la cécité en faisant l'ablation du gyrus angulaire d'après Ferrier, tandis qu'il a toujours obtenu la cécité par l'ablation des lobes occipitaux. Munk a eu le même résultat; ce n'est donc pas au pli courbe qu'il faut localiser le centre visuel, comme le prétend Ferrier. Il n'accepte pas non plus les résultats signalés par Goltz sur trois chiens décérébrés et qui auraient conservé la gustation et la vision; l'auteur pense que ce ne sont que des réflexes qui sont conservés (Congrès internat. de physiologie, *Gazette des hôpitaux*, 17 sept.).

Digitized by Google

Du glaucome hémorragique. — M. de Bourgon[1] vient d'étudier le glaucome hémorragique, qu'il définit une affection intra-oculaire caractérisée par une poussée glaucomateuse secondaire à une période de rétinite hémorragique. Ce glaucome, succédant toujours à une rétinite hémorragique, on pourrait croire *a priori* que toutes les maladies qui causent des hémorragies rétiniennes jouent un rôle important dans l'étiologie du glaucome hémorragique. Or, il n'en est rien. Les hémorragies rétiniennes préglaucomateuses sont principalement liées *à une affection cardiaque*, soit pure, soit associée à l'artério-sclérose.

Quelquefois précédé d'une attaque d'iritis aiguë avec hypohéma, le glaucome aigu éclate le plus souvent sans prodromes inflammatoires. L'attaque est très violente; elle s'accompagne souvent de phénomènes généraux. Les douleurs sont très intenses. Dans la majorité des cas il y a des lésions de sclérose irienne. L'iris est décoloré, grisâtre ; souvent il se fait un hypohéma dans la chambre antérieure. Puis les phénomènes aigus disparaissent; la tension intra-oculaire diminue, mais l'acuité visuelle ne revient pas à l'état normal. Au bout d'un temps variable survient une nouvelle poussée glaucomateuse.

Il est presque impossible de diagnostiquer le glaucome hémorragique pendant la période de rétinite hémorragique, mais pendant la période de glaucome confirmé, le diagnostic s'impose. Il devient certain si l'on constate les lésions iriennes pathognomoniques. Si l'iris présente une extravasation sanguine, une dilatation vasculaire, cet état, joint au processus glaucomateux, permet d'affirmer le diagnostic du glaucome hémorragique.

Le traitement comprend deux indications : 1° soigner l'état général ; 2° décongestionner le globe oculaire. Comme dans la majorité des cas on a affaire à un artérioscléreux, on instituera le traitement classique. On prescrira l'iodure de potassium ou de sodium à la dose de 2 à 4 grammes par jour. Pour décongestionner l'œil, on aura recours aux laxatifs, aux diurétiques et aux sudorifiques. On y joindra une hygiène rigoureuse, le séjour au grand air, l'hydrothérapie, le repos moral absolu.

Le malade devra porter des verres fumés ou teintés en bleu. S'il y a un vice de réfraction, on le corrigera avec soin pour éviter tout effort d'accommodation. Enfin, une ou deux fois par semaine, on pratiquera une déplétion sanguine locale avec des sangsues ou des ventouses scarifiées appliquées à la région temporale. On peut aussi essayer les injections hypodermiques d'ergotine au même endroit.

1. Bourgon (*Thèse de Paris*, 1892).

Digitized by Google

Une fois l'attaque glaucomateuse confirmée, si elle s'accompagne d'excitation cardiaque violente, on mettra le malade au repos et on appliquera des vessies de glace sur la tête et la région du cœur. Les myotiques donnent de bons résultats. On aura donc recours à l'ésérine et à la pilocarpine. On pourra y joindre l'emploi de la chaleur humide.

Si le glaucome aigu n'a pas rétrocédé, faut-il pratiquer l'iridectomie? L'opportunité de cette opération, dans le cas actuel, a été très discutée; mais aujourd'hui l'accord semble être fait et la majorité des auteurs est d'avis que l'iridectomie ne doit pas être employée dans le glaucome hémorragique. Par contre, la sclérotomie compte de nombreux partisans et semble vraiment efficace dans le glaucome hémorragique. Mais il faut bien faire attention à pratiquer une sclérotomie réelle et non une simple paracentèse de la chambre antérieure. Celle-ci doit être absolument proscrite, car elle est douloureuse, inefficace et expose à l'enclavement de l'iris.

Enfin, dans les cas malheureux où le traitement a été inefficace, il ne reste plus qu'à pratiquer l'énucléation.

Un cas de tabes syphilitique, par le Dr Dinkler (*Wiener medicin. Presse*, 1892, n° 24, p. 980). — L'auteur relate un cas de tabes où, à l'autopsie, on a trouvé des lésions d'origine manifestement syphilitique dans différents organes. Il s'agit d'un homme de 42 ans, qui avait présenté les premiers symptômes du tabes un an après avoir contracté la syphilis. Le malade est mort subitement. A l'autopsie on a trouvé un foyer hémorragique volumineux, ayant eu pour point de départ un anévrisme de l'artère sylvienne. Les cordons postérieurs étaient le siège des lésions caractéristiques du tabes; avec cela, inflammation syphilitique de la pie-mère et de l'arachnoïde, et endartérite syphilitique des vaisseaux de la moelle et de la base du crâne.

E. R.

Chancre de la conjonctive. — S. Rona (de Pesth) a recueilli 46 cas de chancres extra-génitaux ; 26 siégeaient aux lèvres, 8 aux amygdales, 3 aux doigts; les autres étaient sur l'abdomen, le front, la conjonctive, la région inguinale, l'anus; un des malades avait été inoculé par des ventouses.

Le chancre de la conjonctive existait chez un enfant de 4 ans ; il se présentait sous la forme d'un foyer d'infiltration d'une étendue de 1 centimètre, occupant la partie extérieure de l'œil et faisant un pli épais, blanc sale (Congrès de dermatologie et de la syphilis (*Union médicale*).

Digitized by Google

Paralysie des muscles de l'œil consécutive à un zona. — M. Schlesinger a présenté au *Club médical viennois* un cas de paralysie des muscles de l'œil consécutive à un zona.

Un homme de 40 ans avait été atteint de zona frontal du côté gauche; peu de jours après il présenta une paralysie complète du nerf moteur oculaire commun. Actuellement il persiste encore une anesthésie de la branche supérieure du trijumeau, de l'insensibilité de la moitié supérieure de la conjonctive, un ptosis complet et une paralysie de tous les muscles animés par le moteur oculaire commun; il y a aussi de l'inégalité pupillaire.

Ce zona est survenu au moment d'une sorte d'épidémie. La paralysie des muscles de l'œil est une complication rare du zona.

Guérison de l'albuminurie par la cantharide, par M. Lancereaux (Séance de l'Acad. de méd. du 18 octobre 1892). — Une jeune femme est atteinte d'une anasarque colossale; le doigt appliqué sur la peau, au niveau du sternum, s'enfonce en entier; elle urine fort peu; elle a dans ses urines les cylindres fibrineux caractéristiques de la néphrite épithéliale ou pour d'autres de la néphrite parenchymateuse.

Pendant trois mois, tous les traitements ont été employés contre cette affection; rien n'a réussi, l'état reste toujours le même.

Dans ces conditions, je partis du principe que l'épithélium sécrétant du rein étant altéré, il fallait s'adresser à un médicament ayant une action sur cet épithélium, et c'est ainsi que j'ai songé à la cantharide. Je savais, en effet, par les nombreuses expériences faites par Cornil sur cette substance, qu'elle agissait d'une façon spéciale sur les épithéliums rénaux. Cette cantharide employée d'abord à la dose de 8 gouttes fut portée ensuite à 10 et à 12 gouttes, et, 24 heures après le traitement, l'urine était plus abondante, l'anasarque diminuait pour disparaître complètement huit jours après.

Quoi qu'il en soit, aujourd'hui la malade rend 5 à 6 litres d'urine, elle se trouve mieux à tous égards, et je ne doute pas que la guérison ne soit proche. J'ajouterai même qu'une *rétinite albuminurique*, qu'elle avait à son entrée, et que M. Panas a examinée, est aujourd'hui, elle aussi, en voie d'amélioration.

J'ai vu d'autres malades dans les mêmes situations; une entre autres, que je revois de temps à autre, avait employé sans succès, pendant trois mois, tous les médicaments usités en pareille circonstance. Je lui donnai six gouttes de teinture de cantharide, et, trois mois après, elle sortait de l'hôpital sans albumine dans ses

Digitized by Google

urines. Depuis, elle n'a eu aucune rechute, elle peut être considérée comme tout à fait guérie (*Bulletin médical*, nov. 1892).

Dr GALEZOWSKI.

Anatomie normale et pathologique de l'œil, par M. le Dr BERGER, Paris, 2e édition; 1893, 430 pages et 31 figures. — Dans ce volume, l'auteur a résumé toutes les connaissances les plus récentes de l'anatomie normale et pathologique des différentes membranes de l'œil. Ses propres recherches faites à ce sujet dans le laboratoire de M. Ranvier, de même que les travaux de ses confrères français et étrangers ont été mis à contribution pour constituer un ouvrage aussi complet et aussi utile d'anatomie de l'œil que possible.

C'est la choroïdite atrophique et les recherches anatomo-pathologiques dans l'irido-cystite et dans les atrophies du globe oculaire qui ont servi de sujet pour les recherches de M. Berger; il les a étudiées depuis le début du mal, et a suivi pas à pas toutes les altérations du tissu choroïdien, de ses parois vasculaires et de ses nerfs.

Le canal de Petit, les fibres zonulaires prenant naissance dans le corps vitré, tout l'appareil suspenseur du cristallin, la limitante interne et la lame vitrée, tous ces points délicats d'anatomie de l'œil ont été admirablement étudiés par l'auteur.

L'anatomie pathologique de l'irido-choroïdite est digne d'une attention toute particulière ; on y trouve la description détaillée des vaisseaux chorio-capillaires, l'aspect de la rétine décollée. Il existe dans certaines régions de la choroïde, sous les chorio-capillaires oblitérées, « des couches fibreuses exsudatives traversées par des vaisseaux néo-formés, remplaçant la chorio-capillaire (p. 305) ». Dans la période plus avancées des yeux atrophiés, l'auteur a été frappé « du gonflement du protoplasma et la multiplication des noyaux des cellules ». Dr GALEZOWSKI.

Impétigo des enfants, accompagné des kératites et des conjonctivites, par M. CHARLES LEROUX (Communication à l'Académie de médecine). C'est une *affection contagieuse, inoculable, microbienne*, formée par des vésicules où sont des microcoques, des diplocoques, des streptocoques, mais pas de staphylocoques. — Les cultures sur gélatine, sur agar, dans du bouillon, développent des colonies de streptocoques, qui ne liquéfient point la gélatine. En inoculant à l'enfant le bouillon chargé de streptocoques, on reproduit quatre fois sur quinze inoculations une vésicule, puis une croûtelle d'impétigo. Cette croûtelle cultivée donne les mêmes streptocoques.

Digitized by Google

Les staphylocoques, agents de suppuration, sont des éléments surajoutés qui semblent se substituer rapidement aux streptocoques de l'impétigo, et provoquer par infection secondaire des manifestations multiples, les unes superficielles : tourniole, ecthyma, abcès, *kératite, conjonctivite,* stomatite, etc. ; les autres profondes : ostéo-myélite, néphrite, broncho-pneumonie infectieuse (*Revue de thérapeut. médico-chirurgicale*).

Sur les cysticerques de l'œil, par M. Hirschberg (*Recueil bibliographique*). — Il y a longtemps, dit-il, qu'on connaît certains parasites de l'homme : des auteurs de l'antiquité connaissaient les vers intestinaux et savaient les traiter. Schott, en 1830, observa un cysticerque du globe oculaire et en fit l'extraction avec succès. Dans ses travaux de 1854-1857, Albrecht von Graefe a montré la fréquence assez grande de ce parasite dans l'organe de la vue. Il s'agit habituellement du *cysticercus cellulosæ*, parasite du porc.

Les populations qui se nourrissent de la viande de cet animal y sont donc particulièrement exposées, surtout lorsque la cuisson est incomplète. Après avoir fait la pathogénie et la symptomatologie de cette affection oculaire, l'auteur aborde la question du traitement. Evidemment, il n'y en a qu'un seul : l'extraction du parasite. Un malade opéré il y a six ans par M. Hirschberg jouit encore actuellement d'une vue satisfaisante ; un autre, qu'il présente à la société, a subi l'intervention il y a dix ans : la vision de l'œil opéré est très bonne. D'après von Graefe, le nombre des insuccès est de 30 p. 100. Sur 16 cas de statistique de l'auteur, 8 seulement ont eu un résultat heureux ; 3 fois l'acuité visuelle ne se rétablit que passagèrement. Dans les 5 autres cas, l'œil était perdu avant l'intervention.

Il y a lieu d'insister sur le traitement prophylactique. C'est à Berlin, puis en Saxe et en Thuringe, qu'on observe le plus de cysticerques de l'œil. D'après Albrecht von Graefe, dans les années 1850-1866, cette affection s'y observait 1 fois pour 1,000 maladies oculaires. En Wurtemberg, où la viande de porc est peu appréciée, c'est un fait exceptionnel. Sur 60,000 malades atteints d'affections oculaires, dans les années 1869 à 1885, M. Hirschberg a vu 70 cas de cysticerques. De 1886 à 1889, sur 30,000 malades il n'en a rencontré qu'un seul cas. Cette décroissance n'est pas le fait du hasard, mais tient au contrôle plus soigné des viandes de Berlin.

Étude sur le pronostic de la syphilis d'après la solidarité de ses manifestations, par M. Ch. Mauriac (*Arch. gén. de médecine*, nov. 1892, p. 529 à 560). — La malignité des lésions sort,

Digitized by Google

anatomiquement parlant, de l'ordre tertiaire; elle peut se produire en dehors de la période chronologique qui porte ce nom. On l'observe dans les syphilis ulcéreuses, et phagédéniques avant l'époque habituelle de leur apparition, c'est-à-dire dans la période secondaire. A la précocité, à la tendance phagédénique de ces lésions, s'ajoutent souvent aussi leur multiplicité, leur subintrance, l'atteinte portée aux forces radicales, l'entraînement irrésistible de l'économie, malgré les spécifiques, vers les formes les plus redoutables de la maladie constitutionnelle.

Il n'y a pas de syphilide qui possède une solidarité plus étroite avec la syphilis primitive que la roséole; elle vient immédiatement après elle. La plaque muqueuse ne se développe que quelques jours après la roséole. Comme lésion contemporaine de la roséole, et très significative aussi, il faut noter les croûtes du cuir chevelu, la tuméfaction des ganglions cervicaux et l'hypertrophie des amygdales..

Sur la langue, on observe des glossopathies et une solidarité qui existe entre cette dernière et les affections de la paume des mains.

« Une autre affinité, également très remarquable, c'est celle qui unit *l'iritis syphilitique aux papulo-dermies* de même nature. Sans doute la syphilose de l'iris peut survenir à toutes les périodes de la syphilis, et coïncider avec un grand nombre de déterminations autres que les syphilides papuleuses, mais elle est surtout fréquente du quatrième au vingtième mois, et elle se rencontre beaucoup plus souvent avec les éruptions papuleuses qu'avec les éruptions érythémateuses, tuberculeuses ou gommeuses. »

Anatomie descriptive du Dr J.-A. Fort. Cinquième édition, revue et corrigée. Paris, 1892. — La cinquième édition de l'*Anatomie descriptive* du Dr Fort vient de paraître; nous la recommandons à l'attention de tous ceux qui veulent étudier surtout les parties nerveuses et centrales de l'organe de la vision. Elle possède d'excellentes qualités d'enseignement, et de plus, par la refonte complète du premier volume, qui traite de l'anatomie générale et de l'histologie, M. Fort a fait de cette cinquième édition un ouvrage tout à fait nouveau. En outre, M. Fort a fondu dans cette édition son ouvrage si connu sur *les centres nerveux*. L'*Anatomie et Dissection* de M. Fort est vraiment remarquable par la précision, la clarté des descriptions et par une exposition facile et méthodique des parties les plus difficiles de l'anatomie.

Dr Galezowski.

Digitized by Google

Ophtalmoplégie nucléaire au cours du tabes, par M. le Dr Rendu. — Le malade sur lequel l'auteur a attiré l'attention est atteint d'un ptosis double complet, ses yeux sont fermés, il ne peut les ouvrir, à tel point qu'il est forcé d'appliquer un bandeau pour maintenir la paupière supérieure qui, sans cet artifice, retomberait inerte. A cette paralysie du releveur s'oppose l'intégrité presque absolue des autres muscles péri-orbitaires; les mouvements du sourcilier, du frontal, de l'orbiculaire, des paupières, ainsi que des autres muscles de l'expression faciale s'exécutent parfaitement.

Si l'on soulève les paupières, on constate aussitôt que des deux côtés, à droite comme à gauche, les globes oculaires sont portés en dehors : il y a un strabisme divergent des plus marqués. Le malade est dans l'impossibilité absolue de ramener en dedans le globe oculaire : la paralysie du droit interne est complète. De même, les mouvements d'élévation et d'abaissement de l'œil ne sont plus possibles; ce dernier mouvement peut encore se faire, mais son amplitude est très amoindrie et, si l'on regarde les choses de près, on trouve qu'il s'accompagne d'un certain degré de rotation du globe oculaire : il s'effectue par l'intermédiaire du grand oblique. En un mot, seuls les muscles innervés par l'oculomoteur commun sont paralysés et — ceci est d'une importance capitale — ce nerf n'est pas touché dans sa totalité : il y a une *intégrité complète de la pupille*. Contrairement à ce qu'on observe d'ordinaire daus le cas de ptosis avec strabisme externe, il n'y a pas de mydriase. Le muscle irien n'est pas paralysé : il réagit parfaitement à la lumière; vous voyez l'orifice de la pupille se rétrécir ou se dilater suivant que vous ordonnez au malade de fixer un objet rapproché ou éloigné. Ajoutons, enfin, que l'acuité visuelle est normale, du moins du côté droit; du côté gauche — où la paralysie est de date plus ancienne, — il semble que la vision soit peut-être un peu moins nette.

Si nous cherchons maintenant à établir comment ces accidents se sont montrés, nous voyons qu'à cet égard l'histoire de ce malade est des plus intéressantes. Sa santé avait toujours été bonne jusqu'en 1887; il n'y a à relever dans ses antécédents que des fièvres intermittentes en 1865 et la syphilis contractée en 1868 : il fut soigné pendant trois mois à Lyon pour des accidents secondaires parfaitement caractérisés. Depuis, il ne se ressentit plus du tout, durant vingt années, de cette affection qu'il croyait entièrement guérie, et qui ne fut traitée que pendant trois mois. Il était simplement sujet, de temps en temps, à des céphalées ou à des maux de reins passagers.

Au mois de juillet 1887, il se trouvait dans l'Amérique du

Digitized by Google

Sud, où il faisait de longues courses à cheval; un jour son cheval fit un brusque écart — du moins, il le croit — et il fut presque désarçonné. Quant il reprit son aplomb, il constata qu'il voyait double, et ses camarades lui dirent que son œil gauche était tourné en dehors; c'est à cette date que remonte sa diplopie, qui comme vous le voyez a eu un début très brusque. A ce moment, il n'y avait pas encore de ptosis; même le malade nous rapporte qu'il portait un bandeau sur l'œil gauche pour faire disparaître sa diplopie en ne conservant plus la vision que d'un seul œil.

En même temps se montraient d'autres symptômes étrangers en apparence à l'affection oculaire : difficultés de la miction qui était d'abord lente, puis un peu pénible; douleurs gastriques, sueurs localisées aux membres inférieurs avec éruptions prurigineuses de la plante des pieds.

Deux mois plus tard, en février 1888, apparut la chute progressive de la paupière supérieure gauche, qui ne put bientôt plus être relevée qu'avec le doigt. Le malade s'aperçut également que l'écartement des deux yeux augmentait, que le globe oculaire gauche était tourné en dehors d'une façon complète, que le droit commençait aussi à s'incliner dans le même sens. Depuis lors, il n'y eut plus, à proprement parler, de diplopie, mais la vision binoculaire ne donnait plus, et elle ne donne encore aujourd'hui que des images inclinées; la vision n'est distincte qu'avec un seul œil; à ce moment, il n'y avait pas encore de ptosis droit.

Cet état resta stationnaire pendant plus de quatre ans; jusqu'à ces derniers jours la santé générale continuait à être bonne, sauf de fréquents vertiges, survenant surtout quand le malade regardait en l'air un peu brusquement; il n'eut jamais d'étourdissements ni de perte de connaissance. Grâce au ptosis gauche, qui supprimait complètement la vision d'un des deux yeux, il voyait assez distinctement pour exercer son métier de colporteur. Mais le 29 février 1892 la situation changea tout d'un coup; en voulant décrocher un objet situé à une certaine hauteur, le malade lève rapidement la tête; à ce moment, il est pris d'un vertige et il tombe par terre sans connaissance. Il resta dans cet état pendant deux heures; quand il revint à lui, toute la tête, la nuque, la région orbiculaire, étaient le siège de douleurs très vives; la paupière droite était abaissée, et il était tout à fait impossible de la relever.

C'est dans ces conditions que le malade est venu réclamer les soins du Dr Rendu. Atteint successivement — mais chaque fois assez rapidement — de ptosis double et de paralysie des mouvements du globe oculaire qui sont sous la dépendance du nerf moteur oculaire commun, on se demande quelle est la lésion qui a pu provoquer de semblables accidents.

Digitized by Google

L'hypothèse d'une tumeur cérébrale intéressant d'abord l'origine d'un des nerfs oculo-moteurs communs, puis atteignant celui du côté opposé, mérite d'être discutée avec plus de soin. Cette tumeur pourrait siéger en deux points bien distincts. Supposons-la développée dans la région interpédonculaire, au niveau du bord supérieur de la protubérance annulaire ; on comprendrait comment, pourvu qu'elle eût acquis un volume suffisant, elle pourrait comprimer, à leur naissance, les nerfs de la troisième paire ; mais dans cette hypothèse, il y aurait des phénomènes moteurs, il y aurait un retentissement du côté du nerf facial, et rien de tel chez notre malade. Admettant, comme dans un cas dû à Christ[1], une tumeur développée au niveau du plancher du quatrième ventricule comprimant les noyaux d'origine du moteur oculaire commun qui sont non loin de là, on comprendrait que les symptômes initiaux sont identiques à ceux que présentait le malade, mais l'évolution est bien différente ; on voit, en effet, se produire avec une grande rapidité l'envahissement progressif des centres moteurs de la face et du cou ; il survient au bout de quelques jours une paralysie labio-glosso-laryngée accompagnée de troubles oculaires, de névrite optique, etc.

S'agit-il d'une gomme syphilitique ? Étant donné que le malade a été syphilitique d'une façon certaine, cette opinion pourrait se soutenir, mais si l'on cherche à localiser cette gomme, on se heurte aux objections que nous avons déjà rencontrées à propos des tumeurs de la protubérance.

On peut, cependant, par la seule analyse des symptômes, arriver à la notion qu'il s'agit d'une lésion intéressant la partie supérieure du quatrième ventricule. En effet, la dissociation actuelle des phénomènes paralytiques, l'intégrité de la pupille, constrastant avec le ptosis et la paralysie des muscles oculaires innervés par le moteur oculaire commun, doivent nous faire admettre qu'il s'agit non pas d'une lésion du nerf, mais d'une *altération de ses noyaux*.

En se rappelant les belles recherches de Hensen et de Voelkers[2], sur l'origine des nerfs de la troisième paire, on sait que ce nerf prend naissance par des noyaux isolés ou réunis en groupes, situés au niveau de la partie supérieure du plancher du quatrième ventricule le long de l'aqueduc de Sylvius. Les filets musculaires émanent des noyaux qui longent l'aqueduc ; les filets destinés à l'iris ont leur origine plus extérieurement, sur les parties latérales du plancher. On comprend dès lors comment des altérations, portant sur les deux groupes de noyaux les plus rap-

1. Christ, *Deutsch Archiv. f. klin. Medic.*, T. XLVI, p. 497.
2. Hensen et Voelkers, *Archiv. f. Ophtalmol.*, Bd XXIV, p. 1-26.

Digitized by Google

prochés de l'aqueduc de Sylvius, se traduiraient par des phénomènes moteurs du côté de la paupière, du côté du globe oculaire, avec intégrité complète de la pupille. Cette paralysie des muscles extrinsèques dépendant de l'oculo-moteur commun permet de dire qu'il ne s'est pas agi ici d'une névrite, d'une compression du nerf; dans ce cas, en effet, la paralysie aurait été totale; au contraire, la dissociation des symptômes paralytiques est bien la preuve que le point de départ des accidents a été une lésion centrale, intéressant les noyaux bulbaires d'où émanent les filets de l'oculo-moteur commun, mais ne les affectant pas tous.

Quelle est donc l'affection capable de donner lieu à de tels phénomènes? S'agit-il ici de la *polyencéphalite aiguë supérieure*, dont nous devons une bonne description à Wernicke (*Archiv. f. Psychiatrie*, 1889) ? C'est une maladie encore imparfaitement connue, caractérisée par une destruction rapide des noyaux moteurs de l'œil. A une ophtalmoplégie rapidement envahissante font suite, au bout d'un temps très court, des troubles de la marche, qui devient chancelante et mal assurée, de la rigidité musculaire et des désordres psychiques ressemblant au *delirium tremens*. Cette affection, développée ordinairement sous l'influence de l'alcoolisme, a une évolution très rapide: elle se termine au bout de trois à quatre semaines par la mort subite ou des symptômes de paralysie labio-glosso-laryngée. Au point de vue anatomique, elle est absolument comparable à la myélite aiguë des cornes intérieures. Or, ici l'évolution lente — elle dure depuis près de quatre ans, — l'absence d'autres symptômes bulbaires doivent nous faire écarter ce diagnostic.

L'atrophie progressive des noyaux bulbaires pouvait donner lieu à des phénomènes similaires. Cette maladie, dont le processus est le même au niveau du bulbe que celui de l'atrophie musculaire progressive au niveau de la moelle, est des plus rares; je puis cependant vous en citer deux exemples fort nets. L'un est dû à Bernhardt (1); un individu, après avoir eu de l'ophtalmoplégie nucléaire, présenta le syndrome labio-glosso-laryngé, et mourut subitement; il n'y avait chez lui aucun signe permettant de soupçonner le tabes. Dans l'autre, dû à Wherry (2), il s'agit d'un individu qui fut pris brusquement, à la suite d'une attaque sans perte de connaissance, d'une amertume extrême de la bouche, de diplopie, d'ophtalmoplégie progressive avec déviation en dehors des deux globes oculaires. La connaissance de ses antécédents fit admettre l'existence d'une lésion syphilitique des noyaux de la

(1) Bernhardt. *Berl. kl. Woch.*, octobre 1890.
(2) Wherry. Paragensia with ophtalmoplegia. *Brit. med. Journal*, mai 1891.

Digitized by Google

troisième paire, au voisinage de l'aqueduc de Sylvius; de fait, la guérison survint complète à la suite d'un traitement ioduré.

Cette observation présente avec la nôtre une analogie incontestable. Pourtant, je ne crois pas que nous devions admettre ce diagnostic. C'est au *tabes* qu'il faut attribuer les symptômes oculaires que présente notre malade; en effet, nous sommes ici en présence d'un tabétique, ainsi que je vais le prouver en vous rappelant certains détails de l'histoire pathologique de cet individu dont j'ai jusqu'à présent, omis à dessein de vous parler. C'est ainsi qu'après les premiers phénomènes d'ophtalmoplégie, en 1888 et en 1889, ont apparu des douleurs fulgurantes dans les membres inférieurs, d'abord rares, espacées, mais avec le caractère lancinant qui leur est propre; en même temps survenait une sensation de contraction thoracique et céphalique, et des troubles sensitifs dans la sphère du nerf trijumeau, tels qu'engourdissement des lèvres, diminution de la sensibilité buccale et palatine, etc. La miction devenait difficile et laborieuse bien qu'il n'y ait pas trace de rétrécissement de l'urètre. Enfin, dès le commencement de 1891, il y avait des troubles de la marche, le malade talonnait; il nous l'affirme de la façon la plus nette.

Depuis le dernier vertige avec perte de connaissance, les accidents se sont singulièrement accrus. La station debout est presque impossible, excpté quand, au moyen d'un artifice, ce malade peut maintenir ouvert un des deux yeux. Enfin, vous constatez aisément l'existence des signes de Romberg et de Westphal et de troubles sensitifs variés, dont le plus net est l'existence, au milieu de la cuisse droite, d'une plaque d'hyperesthésie.

Ici donc, le diagnostic est évident. Il s'agit d'un tabes ayant débuté par une ophtalmoplégie dont la marche a été essentiellement progressive depuis quatre ans. Mais je vous ferai remarquer en même temps que ce tabes a une physionomie bien particulière, la prédominance des phénomènes bulbaires, l'absence de toute localisation spéciale supérieure, de troubles trophiques ou articulaires, le distinguent des autres variétés de tabes que nous sommes habitués à rencontrer.

L'existence de paralysies des muscles de l'œil au cours de l'ataxie locomotrice n'est pas d'ailleurs un fait absolument isolé. Depuis les premiers travaux d'Hutchinson, qui remontent à 1879, on en a publié un certain nombre d'observations; je vous rappelle les cas plus récents dus à Pel [1], à Ziem [2], à Blanc [3], à

1. Pel. *Berl. klin. Woch.*, 1890.
2. Ziem. Ein Fall von doppelseitiger Ophtalmoplegie. *Centralbl. für Nervenheilkunde*, 1887.
3. Blanc. L'ophtalmoplégie nucléaire ; *Arch. génér. de méd.*, 1887.

Digitized by Google

M. Déjerine, qui présentait l'année dernière trois malades presque identiques à celui qui fait l'objet de cette leçon. L'ophtalmoplégie ne se montre pas toujours avec les mêmes caractères ; elle peut être totale — et l'iris est alors intéressé, — ou dissociée ; c'est ainsi que les muscles moteurs du globe oculaire sont touchés, tandis que le releveur est épargné. Au point de vue clinique, il importe de distinguer deux grands groupes d'ophtalmoplégie; l'ophtalmoplégie externe, qui frappe toute la musculature extrinsèque de l'œil, et l'ophtalmoplégie interne, qui atteint seulement l'iris. Le début est le plus souvent brusque ; tantôt les troubles paralytiques qui marquent l'apparition des accidents sont d'emblée définitifs et permanents ; tantôt ce sont de simples troubles fonctionnels qui guérissent au bout de quelques semaines (fait de Wherry). Mais il ne faut pas oublier que les récidives ne sont pas rares. Il arrive assez fréquemment qu'un tabétique présente des symptômes d'ophtalmoplégie qui reviennent à des intervalles plus ou moins éloignés.

Quelle interprétation convient-il de donner à ce phénomène? Il ne semble pas qu'il doive avoir dans tous les cas une signification identique. Si, le plus souvent, l'ophtalmoplégie est due à une lésion centrale intéressant primitivement les origines nucléaires des nerfs moteurs de l'œil et détruisant d'un façon irrévocable les cellules nerveuses, elle peut aussi être liée à une altération primitive du tronc nerveux, à de la névrite de l'oculo-moteur commun. Cette explication me paraît de toutes la plus vraisemblable dans les cas d'ophtalmoplégie curable ; c'est elle, en effet, qui s'accorde le mieux avec la rétrocession, si rapide quelquefois, des accidents. Des névrites de ce genre surviennent le plus souvent à la suite des maladies infectieuses, dont le poison a, vous le savez, une tendance marquée à se localiser sur les troncs nerveux : c'est ainsi que dans une de mes dernières leçons, je vous présentais une malade atteinte de névrite optique double consécutive à l'influenza ; je vous faisais remarquer en même temps la bénignité relative de ces névrites, puisque aujourd'hui cette femme a recouvré presque entièrement la vue.

Dans le tabes, on a déjà observé (Pel) des guérisons passagères de l'ophtalmoplégie. Est-ce là une raison suffisante pour admettre l'intégrité complète du noyau et expliquer tous les accidents par de la névrite ? Pour moi, je ne le crois pas, et il ne me semble pas que cette hypothèse soit actuellement démontrée. M. Déjerine pense que pour établir le diagnostic entre l'origine nucléaire d'origine périphérique des accidents, il faut, avant tout, tenir compte de leur curabilité ; cette manière de voir ne me paraît pas absolument inattaquable, car rien ne m'empêche d'ad-

Digitized by Google

mettre qu'une altération de la cellule, suffisante pour amener une paralysie, ne soit pas susceptible de guérir — et de guérir complètement — au même titre qu'une altération du tronc nerveux. Enfin, la dissociation des phénomènes de paralysie est, à mon avis, une preuve capitale en faveur de leur origine nucléaire.

Par quel mécanisme va se produire cette altération des noyaux? Il est plus que vraisemblable que les accidents sont imputables à un processus congestif aigu analogue à celui qui détermine les douleurs fulgurantes; une pareille hypothèse s'accorde bien avec les autres phénomènes fluxionnaires qui accompagnent fréquemment l'ophtalmoplégie des tabétiques : céphalées, vertiges, douleurs à la nuque et douleurs susorbitaires; enfin, elle explique bien le début, si brusque d'habitude, des accidents. Ce raptus congestif peut, plus tardivement, soit en persistant, soit en se répétant, donner lieu au développement progressif d'une sclérose épendymaire comparable à celle des cordons spinaux postérieurs, qui détruira les centres moteurs. Ces poussées fluxionnaires au cours du tabes ressemblent beaucoup à celles que vous voyez survenir au cours de la paralysie générale, qui a, d'ailleurs, avec le tabes, tant d'analogies : il n'est pas, d'ailleurs, absolumont exceptionnel de voir des tabétiques présenter des désordres cérébraux : troubles de la parole, vertiges, pertes de connaissance, qui les font ressembler à des paralytiques généraux; nous avons en ce moment dans nos salles un bel exemple d'une pareille association de symptômes qui ne peut, je crois, s'expliquer que par un processus congestif du côté du cerveau.

Aussi bien, ces troubles circulatoires au cours de tabes peuvent trouver leur point de départ dans une altération vasculaire; c'est ainsi que Berger [1] a démontré sur un tabétique l'existence d'une endartérite oblitérante des vaisseaux du bulbe qui rendait compte des accidents bulbaires observés chez lui. Enfin, c'est peut-être par les altérations des vaisseaux qu'elle provoque que la syphilis intervient dans la genèse de nombreux cas d'ataxie locomotrice.

Ici, le *pronostic* de l'ophtalmoplégie me paraît des plus graves : les accidents sont de date trop ancienne pour qu'on puisse espérer les voir rétrocéder; je crois que chez notre malade la paralysie sera permanente; elle a été, chez lui, d'emblée incurable. Par contre, il ne me semble pas que l'intégrité de sa vision soit de longtemps menacée; l'atrophie du nerf optique, en effet, se voit plutôt dans la période préataxique du tabes ou dans les ataxies à marche très lente, mais elle ne coïncide presque jamais avec l'ophtalmoplégie.

1. Berger. *Bullet. mens. Soc. Biolog.*, mars 1889.

Digitized by Google

Ce qui fait la gravité si grande du pronostic, c'est le danger des accidents bulbaires. Si vous admettez que les phénomènes observés chez notre malade sont d'origine nucléaire, si vous vous souvenez d'autre part que les noyaux d'origine du moteur oculaire commun sont bien voisins, des noyaux circulatoire et respiratoire, vous comprendrez facilement comment un raptus congestif un peu plus prononcé pourra amener l'apparition d'accidents très graves et même la mort subite, comme j'en ai déjà observé un cas. Déjà chez notre malade il y a une certaine gêne de la déglutition qui me paraît indiquer que les troubles circulatoires ne restent pas exclusivement limités aux noyaux moteurs de l'œil, qu'ils ont une tendance à s'étendre vers la partie inférieure du plancher du quatrième ventricule; une pareille évolution ne devrait pas surprendre, eu égard à la marche ordinairement si rapide de l'ataxie à forme bulbaire.

Je crois que l'on est autorisé ici à donner à la syphilis la plus grande place dans l'étiologie des accidents : leur mode de début peut, jusqu'à un certain point, en fournir la preuve. En effet, ainsi que l'ont montré les recherches de M. Fournier, 43 p. 100 des tabes qui éclatent chez les syphilitiques débutent par le cerveau, ce qui revient à dire que la forme cérébro-bulbaire du tabes s'observe surtout chez des syphilitiques, sans qu'il soit possible, d'ailleurs, de trouver dans les antécédents personnels ou héréditaires de ces malades aucune raison pour expliquer cette localisation spéciale.

Malgré l'origine syphilitique probable de ce tabes, je ne crois pas que le traitement spécifique puisse amener la rétrocession des accidents; d'ailleurs il est malheureusement de règle dans la plupart des tabes qui reconnaissent comme cause la syphilis de constater que le traitement spécifique est presque toujours impuissant. Cependant, comme c'est la seule médication rationnelle que l'on soit en droit de tenter, je n'aurai garde d'en priver notre malade; je vais donc le soumettre pendant quelque temps à un traitement anti-syphilitique intensif, frictions mercurielles et iodure de potassium à la dose de 4 à 6 grammes par jour; j'y ajouterai l'emploi de quelques révulsifs et des bains sulfureux; mais je ne ferai pas appliquer sur les tempes ou sur les paupières des courants continus ou interrompus, car je crois l'électrisation dans un cas de ce genre beaucoup plus nuisible qu'utile.

(*Bulletin médical*, nov. 1892).

La tropacocaïne; une nouvelle base extraite de la coca; ses propriétés anesthésiantes. — Dans le courant de l'année dernière, le Dr Giesel a extrait des feuilles d'une variété particulière de coca provenant de l'île de Java un nouvel alcaloïde. Les ana-

Digitized by Google

lyses chimiques du professeur Liebermann ont démontré que ce nouveau produit était une *benzoïl-pseudo-tropéine*. En effet, la nouvelle base se dédouble en acide benzoïque et en pseudo-tropéine; d'autre part M. Liebermann a réussi à reconstituer le nouvel alcaloïde par voie de synthèse, avec les produits de dédoublement.

La nouvelle base, à laquelle on a donné le nom de tropacocaïne, est très peu soluble dans l'eau. Elle forme des combinaisons salines, cristallisables, parmi lesquelles le chlorhydrate est très soluble dans l'eau, tandis que le bromhydrate l'est peu.

Le nouveau produit, se rattachant par sa constitution chimique au groupe des tropéines, il était à prévoir qu'on lui trouverait des effets physiologiques semblables à ceux de l'atropine. D'un autre côté, sa présence dans les feuilles de coca devait faire prévoir qu'elle participait vraisemblablement aux propriétés physiologiques de la cocaïne. C'est ce qui a lieu effectivement. Toutefois les recherches de M. A. P. Chadbourne, de Boston, nous ont révélé que si la tropacocaïne se rapproche très sensiblement de la cocaïne, eu égard à ses effets généraux sur l'organisme animal, elle se rattache par contre à un autre groupe de corps, eu égard à son action analgésiante locale.

Pour ses recherches, M. Chadbourne a utilisé exclusivement le chlorhydrate de benzoyl-pseudo-tropéïne, aussi bien des échantillons obtenus par voie de synthèse, que d'autres extraits directement des feuilles de coca. Ces deux variétés d'échantillons ont donné absolument les mêmes résultats, sauf qu'en instillations dans l'œil l'alcaloïde naturel occasionnait une légère sensation de brûlure, très passagère, qui faisait défaut, ou à peu près, quand on expérimentait avec l'alcaloïde obtenu par voie de synthèse.

Voici, en substance, les résultats annoncés par M. Chadbourne.

Effets locaux. — Quand on instille dans les yeux d'une grenouille une solution aqueuse de tropacocaïne à 1 p. 100, on constate une anesthésie complète, au bout de quelques secondes ou au plus tard au bout d'une minute. Les choses se passent de même quand on expérimente sur un lapin ; la rapidité avec laquelle se développe l'anesthésie et la durée de celle-ci paraissent dépendre du degré de concentration de la solution. On peut dire, d'une façon générale, que l'anesthésie complète s'obtient avec des solutions moins concentrées quand on opère avec la tropacocaïne que lorsqu'on emploie la cocaïne ordinaire. A part une hypérémie locale, on n'observe pas, avec la tropacocaïne, de phénomènes d'irritation locale, pas plus que l'ischémie, qui est un des caractères de l'action locale de la cocaïne. A cet égard les deux alcaloïdes diffèrent donc foncièrement. Bref, la tropacocaïne prend place entre la cocaïne et le groupe des anesthésiques locaux que

Digitized by Google

Liebreich a baptisés du nom « d'anesthésiques douloureux ».

La tropacocaïne, en instillations dans l'œil, produit quelquefois de la mydriase ; mais celle-ci est loin d'être constante.

L'anesthésie locale s'obtient également quand on injecte la tropacocaïne sous la peau. Elle est, en général, plus prompte à survenir et plus durable qu'avec la cocaïne; en outre elle s'étend à une zone plus vaste. Tandis qu'avec une solution de cocaïne de 1/2 p. 100 on ne développe pas d'anesthésie bien manifeste, avec une solution de tropacocaïne à 1/2 p. 100 on obtient une anesthésie locale très nette, de courte durée. Quand on expérimente sur une grenouille, avec une solution de tropacocaïne à 1/2 p. 100, en moins d'une minute on voit se développer une anesthésie complète.

Effets généraux. — Ils ont été étudiés sur des grenouilles, sur des lapins et sur des chiens. Ils consistent dans une excitation de l'ensemble des centres nerveux, qui débute par le cerveau, et qui fait place ensuite à une paralysie, à laquelle succombent les animaux en expérience. Ceux-ci passent donc par une première phase d'agitation. Dans une seconde phase il sont comme abrutis ; en marchant ils se traînent sur leurs pattes de derrière; ils présentent de l'exagération du pouvoir excito-moteur. Subitement, ils sont pris de spasmes violents, cloniques et toniques; quelquefois ces spasmes se traduisent par un opisthotonos très net.

Pendant cette période convulsive, l'excitabilité réflexe, ainsi qu'il a été dit, est exagérée. Et cependant les spasmes n'ont pas leur point de départ dans la moelle, car la section du névraxe ne les fait pas cesser. Ils ont une violence et une durée plus grandes lorsqu'on emploie des doses moyennement fortes de tropacocaïne, qu'avec ces doses mortelles, lesquelles entraînent une paralysie généralisée prompte à survenir. Quand on expérimente avec des doses non mortelles, les spasmes se calment progressivement ; l'exagération du pouvoir excito-moteur se dissipe, des phénomènes de paralysie motrice se manifestent. Puis les animaux se rétablissent progressivement; chez les grenouilles, on observe quelquefois un retour des spasmes.

La respiration est accélérée, pénible et irrégulière pendant la phase convulsive; pendant les intervalles des spasmes, la respiration est également accélérée, mais régulière. Pendant la phase de paralysie, les mouvements respiratoires diminuent de fréquence et d'ampleur.

Quand la tropacocaïne est administrée par la voie hypodermique, après une courte phase d'accélération du pouls, la fréquence des contractions cardiaques diminue, en même temps que le tonus vasculaire et la pression intra-artérielle s'abaissent. Les

Digitized by Google

contractions cardiaques restent d'ailleurs énergiques jusqu'à la mort de l'animal.

Chez les lapins on a obtenu des effets divergents relativement à l'action de la tropacocaïne par le nerf vague. Dans une série de cas, l'excitation du nerf vague par le courant électrique déterminait l'arrêt du cœur plus facilement après qu'avant les injections de tropacocaïne. Dans d'autres cas, on a constaté une diminution passagère de l'excitabilité du nerf vague; dans un petit nombre de cas enfin on a observé une paralysie complète du nerf vague. Il y a lieu de mentionner d'ailleurs qu'on obtient les mêmes tracés sphygmographiques avant et après la section du nerf vague, chez les animaux qui sont sous l'influence de la tropacocaïne, et qu'une injection préalable d'atropine n'empêche pas le ralentissement du pouls et l'abaissement de la pression intra-vasculaire. On peut conclure de là que le nerf vague n'est pour rien dans les effets vasculaires produits par la tropacocaïne. Bien plus, il semble que les ganglions autochtones du cœur aient leur excitabilité diminuée après une courte phase d'excitation. L'abaissement de la pression intra-vasculaire est avant tout la conséquence d'une parésie du centre vasomoteur. Celui-ci conserve d'ailleurs une partie de son excitabilité jusque peu de temps avant la fin de l'animal.

La mort est la conséquence d'une paralysie des centres respiratoires, quand la tropacocaïne est administrée par la voie sous-cutanée; elle peut être empêchée au moyen de manœuvres de respiration artificielle, quand les doses administrées ne sont pas trop fortes; dans le cas contraire, on peut tout au plus prolonger la vie des animaux; la mort survient alors par la paralysie du cœur.

Lorsque la tropacocaïne est introduite directement dans le sang, elle tue déjà à faibles doses, par paralysie cardiaque.

Sous l'influence de cette base, la température corporelle s'élève, et cette élévation de la température se manifeste avant le début des spasmes ; sa valeur atteint jusqu'à 2° et 3°.

En somme, au point de vue qualificatif la tropacocaïne produit sensiblement les mêmes effets que la cocaïne. Seulement la première est beaucoup moins toxique que la seconde. La toxicité de la tropacocaïne est environ deux fois moindre que celle de la cocaïne. Cette toxicité moindre, et le fait que l'anesthésie locale développée par la tropacocaïne est plus prompte à survenir et plus durable qu'avec la cocaïne, qu'elle s'obtient avec des solutions moins concentrées, étaient autant de raisons déterminantes d'éprouver la valeur du nouvel agent chez l'homme.

Le professeur Schweiger a expérimenté la tropacocaïne pendant quelques mois dans sa clinique ophtalmologique. Il a constaté

Digitized by Google

qu'en solution à 3 p. 100 le chlorhydrate de tropacocaïne, instillé dans l'œil, produit une anesthésie plus complète et plus prompte à se manifester qu'une solution de cocaïne de même titre. Par contre l'anesthésie avait une moindre durée. Il est vrai qu'on peut la prolonger en répétant les instillations. Parfois on a observé une légère mydriase. On n'a jamais observé d'ischémie locale. Au contraire, dans quelques cas, les instillations ont été suivies d'une légère hypérémie locale, qui ne durait que quelques secondes. La sensation de brûlure accusée par quelques malades ne durait pas davantage, et elle était très supportable. Les deux phénomènes étaient moins prononcés quand la tropacocaïne était dissoute dans une solution de chlorure de sodium au titre physiologique.

Des effets secondaires nuisibles n'ont pas été observés. Dans la plupart des cas la tropacocaïne a paru être supportée aussi bien et même mieux que la cocaïne. Son emploi doit être préféré à celui de la cocaïne pour l'extraction des corps étrangers, à cause de la rapidité plus grande avec laquelle survient l'action analgésique. Une iridectomie a pu être pratiquée en moins de deux minutes, à la suite d'une instillation d'une solution de tropacocaïne à 3 p. 100; l'anesthésie locale est complète.

Un autre oculiste, M. Silex, qui a également employé la tropacocaïne dans sa pratique, a obtenu des résultats tout aussi satisfaisants. Il a pu pratiquer une ténotomie en moins d'une demi-minute, après instillation d'uue solution de tropacocaïne à 3 p. 100.

Il y aura lieu de rechercher si des solutions moins concentrées donneront des résultats également bons, ou si l'on obtiendra des résultats meilleurs encore en employant des solutions plus concentrées. De même il est à souhaiter que les applications de l'action anesthésiante de la tropacocaïne s'étendent à d'autres domaines qu'à celui de l'oculistique. Dr GALEZOWSKI.

Le dernier numéro des ANNALI DI OTTALMOLOGIA (vol. XXI, fasc. 4-5) contient les articles suivants :

1. Dr G. OVIO (Padoue). — *La circulation des humeurs intra-oculaires : nutrition du corps vitré* (étude critique et recherches expérimentales).

2. Dr E. FARAVELLI (Pise). — *Sur les mouvements apparents des yeux* (notes critiques).

3. Dr E. BAQUIS (Livourne). — *La méthode d'Abadie pour le traitement de l'ophtalmie migratrice.*

4. Dr L. FERRI (Navare). — *Réponse à M. Baquis à propos de ses notes sur quelques phénomènes subjectifs de la vision.*

5. Dr G. ASTENGO (Savone). — *Les rapports entre l'angle* k *et le strabisme.*

Digitized by Google

6. Drs frères Cavazzani (Padoue). — *Sur la présence de la glucose dans les milieux transparents de l'œil, pendant le diabète expérimental.*

7. Dr Fr. Gosetti. — *Compte rendu des opérations faites dans le service oculistique de l'hôpital de Venise*, de 1888 à 1891.

8. Dr R. Rampoldi (Pavie). — *Observations anciennes et récentes d'ophtalmologie* (Rapports physiologiques et morbides entre l'appareil auditif et celui de la vue. — Altérations rétiniennes dues à la présence de l'*anchylostoma duodenale*).

9. Dr Fr. Beccaria (Turin). — *Deux cas d'abcès des sinus frontaux.*

10. Dr A. Antonelli (Naples). — *Un ophtalmoscope à réfraction.*

11. Dr E. Baquis (Livourne). — *L'ophtalmoplégie subaiguë soporeuse* (étude clinique).

12. Dr E. Baduel (Pise). — *Un cas d'abcès orbitaire par lésion osseuse; communication secondaire dans la cavité nasale et hydropisie du sinus frontal* (observation clinique).

13. Dr F. Mercanti (Sienne). — *Spasme tonique réflexe des muscles extrinsèques de l'œil.*

1. Le travail de M. Ovio donne d'abord un excellent résumé de nos connaissances actuelles sur la provenance, la circulation et l'élimination des liquides intraoculaires. Ensuite, l'auteur traite de la nutrition du corps vitré plus spécialement. M. Oxio examine tour à tour les nombreux travaux parus, surtout dans ce dernier quart de siècle, sur les voies lymphatiques de l'œil. Se basant sur cette critique, et aussi sur les résultats de ses propres expériences, l'auteur formule les conclusions suivantes : — 1° Les injections sur le cadavre, quoique en général peu recommandables pour l'étude de la circulation des humeurs intraoculaires, ont donné de bons résultats, confirmés par d'autres expériences sur l'animal vivant. — 2° Les injections dans l'œil même, et sur l'animal vivant, provoquent forcément des altérations locales qui peuvent nous conduire à des conclusions erronées. — 3° Les injections sous-cutanées valent encore mieux que les injections directes dans les vaisseaux sanguins; néanmoins, les substances colorantes sont dissoutes à tel point que les préparations microscopiques de l'œil laissent difficilement reconnaître les parties colorées ou non; les conclusions peuvent donc être erronées. — 4° Les expériences au ferrocyanure de potassium peuvent donner de bons résultats; mais, à cause du temps nécessaire pour que les yeux énucléés s'imbibent de perchlorure de fer, il est impossible d'éviter des phénomènes de diffusion. — 5° Les expériences à la fluorescéine donnent les meilleurs résultats, tandis que celles à la

Digitized by Google

naphtaline valent bien peu au sujet de la circulation lymphatique intraoculaire. — 6° Les liquides intraoculaires sont fournis presque entièrement par l'iris et le corps ciliaire; mais il est impossible de dire si la sécrétion de l'iris a lieu par sa surface postérieure ou par l'antérieure. Toujours est-il que la fonction du corps ciliaire est, à ce point de vue, beaucoup plus active que celle de l'iris. — 7° La cornée est imperméable et cette propriété paraît due plutôt à ses lamelles vitreuses, qu'aux épithéliums; les stries colorées de la cornée et de l'iris, que l'on observe après les injections de ferrocyanure, sont des phénomènes accidentels. — 8° Il n'y a pas de courant lymphathique des parties postérieures du corps vitré vers ses parties antérieures et vers la chambre antérieure. — 9° L'humeur aqueuse et le vitré ne sont pas tout à fait séparés, mais dans les conditions normales il n'y a pas un échange réciproque d'humeur entre eux. Le passage qui peut se faire de substances injectées du vitré dans la chambre antérieure ou *vice versa* tient à des conditions mécaniques, c'est-à-dire à l'augmentation de la tension là où l'injection sera poussée. — 10° C'est seulement après la paracentèse cornéenne que l'humeur acqueuse qui se renouvelle semble provenir du vitré. — 11° L'excrétion du courant lymphatique de l'œil s'accomplit sur tout le long de l'angle irien, à travers le canal de Schlemm et les vaisseaux ciliaires antérieurs. Il est très douteux qu'il puisse exister une communication directe des voies lymphatiques dans les vaisseaux sanguins, et il est plus juste de croire que l'excrétion le long de l'angle irien se fait par filtration. — 12° La voie d'excrétion à travers les gaines fibreuses des vaisseaux centraux du nerf optique est bien démontrée. — 13° Il reste encore à savoir si les humeurs intraoculaires sont aussi résorbées et éliminées en partie par l'iris et le corps ciliaire. — 14° Le courant des liquides est beaucoup plus actif dans la chambre antérieure que dans le vitré, ce qui fait que dans le vitré même les traces d'albumine sont plus abondantes. Le liquide destiné au vitré est fourni presque entièrement par le corps ciliaire, en partie aussi par la rétine, et son excrétion se fait surtout dans la région papillaire. Dans le cristallin, le courant nutritif pénètre le long de l'équateur. — 15° La circulation lymphatique de l'œil, en rapport avec la circulation sanguine locale et générale, est subordonnée aussi à l'influence nerveuse. Elle est activée par la paracentèse, par l'iridectomie, par les instillations d'ésérine; elle est retardée par l'atropine; le massage de l'œil ne la modifie pas d'une façon appréciable; l'accommodation agit de même, tandis que les mouvements pupillaires semblent l'accélérer.

Un index bibliographique précieux et quatre belles planches

Digitized by Google

accompagnent ce remarquable travail de M. Ovio, qui mérite bien d'être consulté dans l'original par tout oculiste qui veuille entreprendre des recherches analogues.

3. Il s'agissait, dans le cas relaté par M. Baquis, d'une femme de 26 ans, blessée grièvement à l'œil gauche par un éclat de faïence. La cicatrisation se fit rapidement (leucome adhérent), mais au bout de trois mois environ se déclara une iridocyclite dans cet œil, et une ophtalmie sympathique grave dans l'autre,

L'auteur injecta dans l'œil sympathisant, au moyen d'une piqûre équatoriale, trois gouttes de solution de sublimé à 1 sur 500. Dès le lendemain, amélioration très sensible : on répéta l'injection huit jours après, et les résultats furent encore excellents. Un traitement de frictions mercurielles acheva la résorption des exsudats dans le vitré et le champ pupillaire de l'œil droit, de sorte que l'examen ophtalmoscopique devint possible et la vision s'améliora de beaucoup. Il est remarquable, que cet œil sympathisant montra alors une névrorétinite assez intense. Depuis six mois, la guérison persiste.

5. D'après une statistique d'observations recueillies dans la clinique Landolt, M. Astengo conclut qu'il n'est pas possible de reconnaître un rapport entre l'angle *k* et le strabisme, quel que soit le degré de la déviation strabique, convergente ou divergente. L' $< k$ positif se montra beaucoup plus fréquent que le négatif (61 sur 7).

6. Il s'agit de deux chiens, parmi les animaux opérés d'extirpation du pancréas par les frères Cavazzani, sacrifiés l'un au bout de six jours, après cinq jours de diabète grave, l'autre au bout d'un mois, après vingt et un jours de glycosurie. Chez le premier, la glucose fut trouvée dans l'humeur aqueuse en proportion de 0.386 p. 100, dans les couches corticales du cristallin en qualité minima, tandis que le noyau du cristallin et le corps vitré n'en montraient pas trace. Chez le second, seulement, l'humeur aqueuse montrait moins de 0.05 p. 100 de glucose. Les cristallins était parfaitement transparents.

11. Voici le cas, bien intéressant, relaté par M. Baquis : Une dame de 65 ans, à la suite de grippe, était restée dans un grand état de malaise et d'indolence ; sa démarche était devenue chancelante, le caractère morne, la parole assez difficile. Au bout de deux mois environ, perte de connaissance et, à partir de ce moment, faiblesse aux jambes, affaiblissement de la mémoire, enfin somnolence de plus en plus profonde et continue. C'était la forme

Digitized by Google

caractéristique du *sopor* que l'on a décrit, suite d'influenza dans des cas rares, sous le nom de *nona*, ou *hypnose des nègres*, ou *maladie du sommeil*. Trois mois plus tard, commencement de l'ophtalmoplégie, à forme dissociée typique, qui devint complète en cinq jours. Au bout d'une quinzaine de jours encore, marasme progressif, coma, phénomènes bulbaires, température de 41°4, mort.

L'auteur discute très bien l'étiologie, la nature et le siège de la lésion, pour conclure qu'il s'agissait d'un foyer d'inflammation chronique, et peut-être de quelques hémorragies puntiformes, dans la région des noyaux moteurs des muscles oculaires. La lésion de la substance grise de la paroi des troisième et quatrième ventricules et de l'aqueduc de Sylvius (épendymite et périendymite, plus tard polyencéphalite supérieure) expliquerait très bien la *maladie du sommeil* (Mauthner), de même que l'ophtalmoplégie dissociée.

Un seul cas semblable d'hypnose et ophtalmoplégie subaiguë a été relaté par Gayet; mais la cause déterminante en était traumatique, tandis que dans le cas de Baquis l'étiologie infectieuse grippale était évidente. Malheureusement, l'autopsie ne fut pas possible. A. ANTONELLI.

Traitement de la rétinite albuminurique, par le Dr POTAIN. — Les lésions rétiniennes qu'on observe au cours de l'albuminurie ne sont pas en rapport direct avec la quantité d'albumine éliminée, mais elles ont des relations très étroites avec la maladie du rein dont l'albuminurie est un symptôme. Il importe de remarquer cependant que la rétinite albuminurique se produit plus particulièrement chez les sujets prédisposés; c'est ainsi qu'on explique qu'elle est beaucoup plus fréquente chez les arthritiques que chez les autres individus. Rappelons enfin qu'elle est provoquée par les substances toxiques accumulées dans l'organisme et que le rein ne peut éliminer en totalité.

Sous le rapport de cette insuffisance plus ou moins prononcée du rein, plusieurs conditions peuvent se présenter au cours de l'albuminurie; ce sont ces conditions qui commandent la marche à suivre dans le traitement de la rétinite albuminurique.

Lorsque le rein est suffisant, l'élimination des subtances toxiques s'effectue facilement, même lorque leur quantité augmente, et il n'y a pas d'accidents, ni rétiniens ni autres. Mais si le rein est à peine suffisant, et si les substances toxiques sont en plus grand nombre, leur élimination n'a pas lieu et les accidents surviennent : l'urémie apparaît, et les symptômes oculaires, la rétinite, peuvent en marquer le début.

Digitized by Google

Donc le traitement doit avoir pour objet : 1° de ramener le rein à l'état le plus près possible du maximum de ce qu'il peut faire; 2° de diminuer autant que possible les substances toxiques, dont les unes viennent du dehors, et les autres de l'organisme lui-même, des voies digestives.

Ce double but est atteint par le régime lacté, non pas parce qu'il augmente la diurèse, mais parce qu'il diminue autant que possible les toxines.

D'autres part, le rein, ne recevant plus alors de subtances toxiques, est moins irrité, il a moins de tendance à se congestionner, partant lui-même se prête mieux à l'élimination des produits excrémentiels, qui n'ont plus de tendance à s'accumuler dans l'organisme, et, comme conséquence, le danger de la production des accidents rétiniens est moins grand.

Évidemment, il ne faut pas toujours se borner à ces prescriptions hygiéniques. Lorsque le rein est le siège d'une congestion évidente, il faut employer un dérivatif, en appliquant quelques ventouses sur la région lombaire.

Il faut également assurer la complète élimination des matières de l'intestin, en prescrivant des purgatifs, et notamment le calomel.

Dr GALEZOWSKI.

Traitement du goitre exophtalmique, par le professeur JACCOUD. — La thérapeutique fondamentale du goitre exophtalmique comprend avant tout deux ordres de moyens : l'hydrothérapie et l'électricité. L'hydrothérapie doit toujours débuter par des douches tièdes et même un peu chaudes. Les douches froides données d'emblée aggraveraient souvent les phénomènes cardiaques, à un point tel que le malade renoncerait bien vite au traitement. Ce n'est que par une lente accoutumance qu'on peut, au bout d'un temps plus ou moins long, arriver à l'emploi de l'eau froide. La durée de la douche sera de même augmentée progressivement; elle ne sera, au début, que de vingt-cinq à trente secondes et même moins encore. Enfin, les douches seront quotidiennes. On a proposé parfois des douches bi-quotidiennes, mais leur emploi amène bien vite une fatigue extrême.

L'électricité dans le traitement du goitre exophtalmique a été employée sous diverses formes. L'une des meilleures est l'électrisation bi-latérale du cou par des courants continus ascendants. Cette électrisation est faite tous les jours. L'intensité du courant doit être faible, et 8 à 10 éléments sont suffisants. M. Charcot a également recommandé l'emploi combiné de la galvanisation de la région précordiale et de la faradisation du cou.

Digitized by Google

Comme médicaments, voici le traitement qui m'a paru le plus efficace au début. Ce traitement consiste dans la prescription simultanée de l'acide arsénieux, du bromure de potassium, du régime lacté. L'arsenic est donné aux repas à la dose de 4 milligrammes en deux fois. Cette dose est portée lentement et avec des interruptions à 6 et plus rarement 8 milligrammes. Le bromure de potassium est donné à la dose de 2, puis de 4 grammes par jour. Cette dose est prise en deux fois, le matin et l'après-midi, par exemple, dans l'intervalle des repas. Le régime lacté est partiel dans les formes légères; dans les formes graves, le régime intégral est un des plus puissants moyens de soulagement. Ce traitement doit être continué avec patience pendant des semaines et des mois. Il soulage le plus souvent, mais les guérisons complètes et définitives sont bien rares.

Bien d'autres médicaments ont été proposés. Friedreich recommande l'emploi longtemps prolongé du sulfate de quinine à doses de 50 centigrammes à 80 centigrammes par jour. C'est là un traitement fatigant, pénible, et qui m'a donné peu de résultats. Bacelli recommande le bromure de camphre (1 gr. 50 par jour); M. Sée la teinture de *veratrum viride* (10 à 20 gouttes par jour données en trois fois). Quant à l'iodure de potassium ou à l'iode, qu'on pourrait être tenté de donner en raison du goitre, rappelez-vous bien qu'il n'est pas de médicaments plus nuisibles et plus mal tolérés.

Il est important de faire remarquer : 1° que la paralysie a porté sur les deux côtés, mais surtout sur le côté gauche, et pour le facial peut-être exclusivement de ce côté (je dois reconnaître qu'il manque, dans mon observation, plusieurs détails qui ne permettent pas de conclure à l'intégrité absolue du facial droit); 2° que les noyaux bulbaires et protubérantiels ont été touchés sans que l'ordre d'envahissement soit régulier; 3° — et cela rend l'interprétation de quelques phénomènes assez difficile — que pour la troisième paire, les filets seuls du releveur et du droit supérieur ont été envahis, les autres centres situés au-dessous restant indemnes. L'ophtalmoplégie extérieure n'était donc pas totale.

Il ne peut s'agir, ici, d'une seule lésion, mais d'altérations frappant irrégulièrement et portant sur des territoires isolés. Cela cadre assez bien avec des troubles circulatoires, opinion que le peu de gravité de l'affection et sa guérison, en moins de trois mois, viennent, à mon sens, corroborer.

Or, il existe des cas semblables dans lesquels l'ophtalmoplégie nucléaire, succédant soit à l'impression du froid, soit à des troubles circulatoires, a évolué d'une façon aiguë et s'est terminée par la guérison. Il n'est pas ici question, bien entendu, de ces ophtalmoplégies nucléaires, consécutives à des maladies infectieuses, et

Digitized by Google

qui, elles aussi, peuvent évoluer plus ou moins rapidement et se terminer par la guérison. Celles-ci seraient le fait d'une inflammation nucléaire, d'une polyencéphalite supérieure aiguë, comme les appelle Wernicke.

Pour en revenir aux observations qui se rapprochent de la nôtre, Pflüger a cité un cas d'ophtalmoplégie extérieure consécutive à des troubles de menstruation; de Graefe, Landsberg, Schœler, ont publié des cas qui étaient survenus après l'impression du froid. En voici une sorte de schéma, d'après une observation de de Graefe : une jeune fille de treize ans est exposée à un violent coup de froid; le lendemain, elle était atteinte d'une ophtalmoplégie bilatérale incomplète, avec céphalalgie, somnolence. Une application de sangsues amena une amélioration, et six semaines après le début la paralysie était guérie, sauf une légère parésie du droit supérieur.

De l'ensemble de ces faits il me paraît résulter qu'entre les ophtalmoplégies nucléaires qui sont la conséquence d'une dégénérescence cellulaire des noyaux oculo-moteurs, et les ophtalmoplégies sans lésions et purement dynamiques qui accompagnent certaines névroses, comme le goitre exophthalmique (Ballet), il est une classe intermédiaire dans laquelle la paralysie de la musculature extérieure de l'œil est le fait d'un trouble de la circulation dans la substance grise de la protubérance.

(*Gazette des hôpitaux.*)

Hystérie mâle. — Nous empruntons au *Bulletin médical de l'Algérie*, 1er novembre 1892, les quelques observations suivantes du Dr Cochez, avec d'autant plus d'empressement qu'elles traitent aussi des troubles visuels hystériques.

Voici ce que dit M. Cochez dans son travail : On sait que l'hystérie mâle, loin d'être une maladie rare, fait partie des affections qui se présentent communément à l'observation du médecin; aussi est-il nécessaire d'être familiarisé avec ses manifestations multiples, si l'on veut s'éviter des erreurs regrettables tant au point de vue scientifique qu'au point de vue pratique.

L'hystérie mâle n'est certainement pas moins fréquente à Alger que dans les grands centres de la métropole. Je n'en veux pour preuve que les quatre observations que j'ai recueillies à une même époque de l'année.

A l'hôpital comme dans la clientèle privée, j'en ai observé d'autres exemples.

Observation I. — *Hémiplégie hystéro-traumatique.* Le 16 avril, X... âgé de 68 ans, est brusquement renversé sur le rebord

Digitized by Google

du trottoir. Il entre à l'hôpital de Mustapha, où l'on constate une fracture de deux côtes. *Seize jours après le traumatisme*, à 10 heures du matin, le malade est pris subitement de vertiges; sa tête tourne, ses jambes semblent endormies. Cela dure une demi-heure environ. Les jours suivants, on constate tous les signes d'une hémiplégie gauche avec hémianesthésie superposée.

A la face, hémianesthésie à gauche. Larmoiement continuel. Rétrécissement des deux champs visuels : A gauche : D sup. 40, D inf. 52, D ext. 46, D int. 44. A droite : D sup. 31, D inf. 44, D ext. 46, D int. 45.

L'état ne tarde pas à s'améliorer. A l'heure actuelle (18 juin), la guérison fait des progrès rapides, l'anesthésie a presque disparu, les réflexes restent normaux.

Voici une seconde observation où le traumatisme intervient encore comme cause occasionnelle, mais les accidents hystériques sont ici combinés à des phénomènes neurasthéniques, ce qui est loin d'être une rareté.

Observation II. *Hystéro-neurasthénie traumatique avec des troubles oculaires.* — L... Léon, 36 ans, demeurant à Alger. C'est un homme d'une constitution robuste et d'une grande sobriété : perché sur une échelle de 2 mètres 50 à 3 mètres, il est tout d'un coup précipité sur le talus et roule jusque sur la route en contre-bas. Il ne ressent immédiatement que quelques égratignures, mais la région des reins est devenue douloureuse. A partir de ce moment, il souffre d'une douleur à l'estomac et sous les côtes, digère mal, est constipé. Le sommeil est agité; cauchemars. L... se réveille en sursaut, croyant qu'on lui a mis plusieurs kilos sur l'estomac. Deuxième chute le 24 septembre 1891, d'une hauteur de 8 mètres. Le malade se remet à travailler progressivement, mais l'estomac redevient plus malade que jamais, et des crises de palpitations se montrent de temps en temps. Il est triste et pleure avec la plus grande facilité.

Les douleurs gastriques sont plus intenses vers 3 heures de l'après-midi et durent cinq à six heures, quelquefois jusqu'au lendemain; la nuit, il est réveillé à 3 ou 4 heures du matin par l'acuité des douleurs. Vomissements après dîner, nausées après déjeuner, aigreurs, constipation, appétit presque nul. Clapotage stomacal. *Douleurs de tête* plus marquées dans l'après-midi, vers 4 heures, mais durent tout le temps. Douleur en casque sur le vertex et l'occiput. Douleurs dans les reins et au bas de la colonne dorsale. Hémianalgésie et hémithermanesthésie gauches.

Yeux. Réflexe conjonctival aboli des deux côtés. Pas de dyschromatopsie. Rétrécissement du champ visuel à gauche marqué.

Digitized by Google

Points hystérogènes. — La pression sur l'épigastre détermine une douleur et de l'oppression. Il semble au malade qu'un poids lui remonte jusqu'à la gorge. Il en est de même dans la fosse iliaque gauche, dans l'hypochondre du même côté, sous le sein, et au niveau des apophyses épineuses de la colonne dorsale. *En janvier* 1892, le malade vient se plaindre des malaises les plus variés : palpitations, douleurs de reins qui l'empêchent de marcher, troubles digestifs, insomnies.

Ici comme dans les nombreux cas cités dans les recueils spéciaux, le traumatisme provoque, comme dit justement le Dr Cochet, l'apparition de phénomènes neurasthéniques, et ce n'est que plus tard que l'hystérie se manifeste. Les deux chutes, comme toujours, n'ont agi qu'à titre de causes occasionnelles et la prédisposition névropathique de notre malade nous paraît suffisamment prouvée par ses antécédents héréditaires (père et trois frères très nerveux).

Dr GALEZOWSKI.

Un cas de sclérose en plaques et hystérie confirmée par l'autopsie, par le professeur GRASSET (*Nouveau Montpellier méd.*, 1892). — Dans ses leçons, le professeur Grasset a traité une question très intéressante de la neuropathologie : il s'agit des associations hystéro-organiques, c'est-à-dire des lésions du système nerveux qui peuvent se surajouter à l'hystérie. Nous savons en effet que l'hystérie en général, aussi bien que les troubles visuels hystériques, se manifestent quelquefois par des symptômes qui correspondent au siège de son altération et qui sont les mêmes que dans les cas de lésions organiques de même siège. Suivant qu'on trouve les stigmates de l'hystérie ou une altération indiquant une lésion organique, on conclut à l'existence de l'hystérie ou d'une lésion organique. Il peut y avoir superposition des deux maladies.

Une femme du service de M. Grasset présentait tous les signes classiques de la sclérose en plaques, et le diagnostic paraissait établi, d'après l'ensemble symptomatique, lorsque cette femme eut une attaque d'hystérie, parfaitement légitime, d'autant moins douteuse que d'autres signes hystériques existaient. Restait à savoir si les symptômes ou quelques-uns des symptômes, tels que le tremblement, relevaient de l'hystérie ou de la sclérose en plaques.

La malade présentait, il est vrai, bien des phénomènes de l'hystérie avérée, mais elle était aussi atteinte d'une sclérose en plaques. En faveur de la lésion organique, M. Grasset fait valoir la marche progressive, implacable, de la maladie, ce qui n'est pas le fait de l'hystérie. D'autre part, le tremblement, l'embarras de la parole, les vertiges présentent des caractères de la sclérose en plaques. Un symptôme très important, qui appartient exclusive-

Digitized by Google

ment à cette dernière maladie, *c'est le nystagmus*, qui fait constamment défaut dans l'hystérie.

Un fait qui montre l'importance de l'examen ophtalmoscopique dans ces cas, c'est que la malade de Grasset était atteinte de névrite optique et d'atrophie blanche consécutive.

L'autopsie a permis de vérifier le diagnostic. Sous l'influence de la grippe, il se développa des accidents bulbaires graves, de la tachycardie, de la dyspnée, de la cyanose, de l'embarras extrême de la parole, et la malade succombait le lendemain. De pareils accidents ne se rencontrent pas dans l'hystérie.

L'examen du bulbe et de la moelle seuls a pu être fait et a confirmé ainsi le diagnostic de l'association de l'hystérie à la sclérose en plaques, comme l'a démontré d'une manière très remarquable le professeur Grasset. Dr GALEZOWSKI.

INDEX BIBLIOGRAPHIQUE

BERT-ELLIS. — Analysis of two hundred cases of errors of refraction (*New York med. Journ.*)

GUYOT. — Scléro-choroïdite antérieure. Luxation du cristallin cataracté (*Année méd. de Caen*, 1892).

HUBSCHER. — Asthénopie motrice dans la névrose traumatique (*Deutsche med. Woch.*, 1892).

MORAX. — Trois cas d'ophtalmie blennorragique consécutive à l'inoculation du pus de vulvo-vaginites chez de jeunes enfants (*Progrès médical*, 22 oct. 1892).

WILBRAND. — Des altérations du champ visuel dans les névroses traumatiques (*Deutsche med. Woch.*, n° 17, 1892.

LOPEZ. — Blepharoplasmo y fotofobia (*Revista de ciencias med.*, n° 8).

CHEVALLEREAU. — Kystes de l'iris consécutifs à une extraction de cataracte (*la France médicale*, 21 oct. 1892).

DU GOURLAY. — Deux cas de choroïdite suppurative à marche lente de cause non traumatique (*Annales d'oculistique de Valude et Sulzer*, octobre 1892).

ZIEM. — A propos des rapports des maladies du nez avec les maladies des yeux (*Ann. des maladies de l'oreille*, etc., 7).

Le Gérant : FÉLIX ALCAN.

4548. — L.-Imprimeries réunies, B, rue Mignon, 2. — MAY et MOTTEROZ, directeurs.

Digitized by Google

TRAITEMENT DE LA BLÉPHARITE

PAR LE SUBLIMÉ A HAUTE DOSE

PAR

Le Dr F. DESPAGNET

On peut définir la blépharite ciliaire un *eczéma* du bord libre palpébral, quelle que soit la cause qui la produise. En effet, qu'elle survienne à la suite d'une conjonctivite chronique, d'une altération des voies excrétantes des larmes, ou que, facilitée par un état constitutionnel favorable, l'inflammation des nombreuses glandes de cette région (adénites ciliaires) la provoque, elle évolue, avec une rapidité plus ou moins grande, toujours de la même façon. C'est d'abord une desquamation du derme précédée de l'apparition à sa surface de fines vésicules qui, par le liquide qu'elles produisent, agglutinent à la base des cils ou sur la peau voisine les écailles dermiques. Tout le long du bord libre la peau devient rouge, luisante, et par voisinage la muqueuse conjonctivale s'enflamme à son tour. Si la cause mécanique qui produit cet état est peu active, l'affection reste localisée à la couche dermique, sans intéresser les éléments anatomiques sous-jacents. On a alors la variété de blépharite dite *pityriasique* et justiciable des lotions alcalines et des poudres absorbantes : calomel, acide borique, etc., etc.

Mais rarement l'affection s'arrête en si bon chemin. Elle gagne peu à peu en profondeur, le derme s'excorie; les nombreuses glandes qui avoisinent le bulbe pileux s'enflamment; leur œdème emprisonne le cil, l'étrangle, et bientôt il tombe d'inanition. A son point d'émergence il laisse alors une petite cupule exulcérée. Les corps nombreux qui flottent au-devant des yeux, dont les cils sont destinés à prévenir l'approche, se posent d'autant plus volontiers à la surface des bords libres qu'ils y sont retenus par le liquide huileux, gluant, que les glandes inflammées sécrètent à l'excès. De

Digitized by Google

sorte que l'infection est d'autant plus facile et rapide que la porte est toute grande ouverte aux agents infectieux par les nombreuses ulcérations du derme ou du bulbe des cils que nous signalions tout à l'heure.

A ce moment le bord libre est épaissi, doublé de volume; il devient arrondi, tomenteux. Les ulcérations se recouvrent de croûtes qui facilitent la production du pus en favorisant au-dessous d'elles l'évolution des microbes pathogènes. Bientôt la plupart des cils sont atteints de mortification. Ils s'étiolent, tombent pour reparaître, de souples et fins qu'ils étaient, noirs, rigides, cassants. Aussi, deviennent-ils eux-mêmes une cause nouvelle d'irritation jouant le rôle véritable de corps étrangers. Enfin les ulcérations se réunissent les unes aux autres, et bientôt il n'est pas rare, en soulevant une croûte, d'apercevoir une ulcération très étendue, irrégulière, recouverte d'un pus sanieux où flottent quelques rares cils, qui tombent d'eux-mêmes, ou cèdent au plus léger frottement.

C'est là la blépharite glandulaire, qui a succédé à la première forme ou qui s'est développée d'emblée, comme on l'observe chez les strumeux dans le cas d'adénite ciliaire.

Ici, suivant le degré de la blépharite, il est classique d'employer la pommade à l'oxyde rouge d'hydrargyre, la cautérisation au crayon de nitrate d'argent plus ou moins mitigé, la teinture d'iode, voire même l'huile de cade. On a toujours soin de compléter la modification locale par le traitement général approprié.

Aussi ne tarde-t-on pas à constater une amélioration réelle : la suppuration se tarit, les cils, très pâles il est vrai, se montrent de ci de là, les ulcérations se comblent et il se fait un revêtement à leur surface, mais malheureusement mince, peu résistant, de sorte qu'il cède à la moindre irritation nouvelle et l'ulcération se reproduit. C'est ainsi que souvent, malgré des mois d'une médication locale continue, malgré le traitement des voies lacrymales, le plus ordinairement incriminées comme cause de tout le mal, malgré notre action sur la muqueuse palpébrale, malgré tous les reconstituants de l'état général, c'est ainsi, dis-je, que nous tournons dans un cercle

Digitized by Google

vicieux : une ulcération se ferme pour en voir s'ouvrir une autre à ses côtés, les cils ne repoussent que pour tomber quelque temps après, attendant pour rester solidement implantés qu'on fasse la rénovation de leur sol; pendant ce temps les bords s'épaississent de plus en plus et donnent à la physionomie l'aspect le plus disgracieux.

Tous, nous nous sommes trouvés en présence de ces blépharites rebelles, hypertrophiant les tissus, et plus d'une fois, après avoir passé et repassé tout notre arsenal thérapeutique, avons-nous jeté le manche après la cognée, heureux si auparavant le malade découragé ne nous a pas sortis d'embarras en allant se confier à un confrère, qui, avant peu, se trouvera tout aussi ennuyé.

Il y a plusieurs années je fus consulté par un malade, personnage officiel, très actif, habitué à fournir des sommes énormes de travail et qui depuis longtemps déjà avait dû mettre un frein forcé à son ardeur, à cause de l'état de ses paupières qui lui rendait tout travail d'application presque impossible. Il avait pour bords palpébraux de véritables petits boudins plus ou moins rouges, dépourvus de poils, et cela malgré les traitements les plus assidus dirigés par la plupart des praticiens de Paris. Je ne lui cachai pas, en le voyant réclamer mon ministère, que je comptais fort peu sur mon intervention après tout ce qu'il avait essayé. Devant son insistance, je recommençai la série classique de toutes les médications employées en pareil cas. Les canaux lacrymaux, déjà incisés et catéthérisés, étaient libres. J'en eus bien vite fini avec toutes les poudres et les pommades, car toutes provoquaient une inflammation violente de la peau et des conjonctives. Je fus pendant trois à quatre semaines assez heureux avec le crayon de nitrate d'argent mitigé à moitié; mais après ce temps tout attouchement devenait désastreux. Je fis usage alors de la teinture d'iode, que d'ailleurs on n'avait jamais essayée. Pendant des mois elle fit merveille, à tel point que mon malade, loin de craindre la critique que pourrait faire naître le maquillage de ses paupières, se badigeonnait régulièrement tous les jours. Six mois après, il y

Digitized by Google

avait une véritable métamorphose. Les bords libres n'étaient presque plus rouges, leur volume réduit de moitié ; quelques cils s'y rencontraient. Mais le progrès s'arrêta là, et le travail ne pouvait être que peu prolongé, bien que le malade eût repris ses occupations. Il y avait évidemment une tolérance pour la teinture d'iode, dont l'action devenait nulle. Je tentai l'emploi de l'huile de cade, qui ne réussit pas, pour revenir vite à la teinture d'iode, dont les bons effets ne se produisaient plus.

J'en étais là de mes tentatives, désespérant de mieux faire, tandis que le malade me harcelait sans cesse pour arriver à un résultat plus complet, n'admettant pas que je ne pusse parvenir à le guérir. Je torturais fort mon imagination, lui demandant de découvrir quelque spécifique non encore employé, lorsque j'eus l'idée de faire appel au sublimé corrosif. L'idée n'était certes pas neuve. Depuis longtemps déjà ce médicament est entré dans la thérapeutique des blépharites, mais à doses très faibles. Les solutions employées sont au 1/5000e, au 1/2000e, parfois et très rarement au 1/1000e. Aussi, à mon avis, l'insuccès du sublimé dans ces cas devait-il être rapporté à la dilution des solutions mises en usage. Que pouvait bien produire le sublimé à doses si faibles sur un bord ciliaire où couramment l'on a déjà employé le nitrate d'argent plus ou moins mitigé et la teinture d'iode pure? Il fallait donc se servir de solutions beaucoup plus concentrées.

Une autre pensée m'engageait à essayer le sublimé. Il n'y a point de doute que la blépharite, dès qu'elle envahit le système glandulaire, devient rapidement microbienne. Nous en avons pour preuve les ulcérations qui envahissent le bord libre et la sécrétion purulente qu'elles renferment. Elles apparaissent d'abord isolées sur un point, mais leur caractère infectieux se justifie par leur généralisation rapide à toute la paupière. Le sublimé, excellent antiseptique, agirait à merveille sur ces ulcérations, et, employé à doses élevées, il agirait en outre sur l'ulcère comme caustique en excitant sa cicatrisation. Telles étaient les idées que j'avais sur l'action de cette substance quand j'en commençai l'essai sur mon ma-

Digitized by Google

lade. Je fis d'abord une solution au 1/200e, dans laquelle je fis entrer un quart du poids de glycérine pour qu'elle fût un peu sirupeuse et qu'il n'y eut pas de fusée dans l'intérieur de l'œil quand j'en passerais un pinceau imbibé à la racine des cils. La réaction fut nulle ; le malade, fort cuirassé par les traitements antérieurs, n'éprouva même pas la plus légère cuisson. Quelques jours après j'adoptai une solution au 1/100e dont l'emploi ne donna rien de particulier. Peu à peu j'arrivai à une solution à 1/50e que je fis exclusivement dans la glycérine. Quelques attouchements faits tous les deux jours amenèrent une amélioration notable. Enhardi par le résultat, et poussé aussi un peu par l'impatience de mon malade, j'arrivai successivement à des solutions de 1/40e, 1/30e, 1/20e et même 1/15e, toujours dans la glycérine. Il y eut, après un mois de traitement, un changement complet dans l'état de mon malade. Les bords libres n'étaient plus rouges, enflammés ; leur épaisseur revenue normale ; les ulcérations cicatrisées, et de-ci de-là quelques cils bien solides apparaissaient. Le travail, le soir, se faisait sans fatigue. En un mot, le malade avait repris ses occupations. Deux ans se sont écoulés depuis, il n'est plus venu demander mes soins. Il s'est considéré guéri. De temps en temps il a bien fait lui-même quelques attouchements, mais depuis dix-huit mois il a complètement cessé l'usage du sublimé. Si parfois ses paupières rougissent, il se contente, le matin, de faire un petit badigeonnage du bord libre simplement avec de la glycérine anglaise.

Encouragé par ce premier résultat, je généralisai l'emploi de la méthode à toutes les formes de blépharites et à toutes les époques de leur évolution. Les bons effets se sont produits dans tous les cas et sont exposés en de nombreuses observations dans une thèse qu'un de mes élèves, M. Borno, vient de soutenir sur ce sujet. D'ailleurs plusieurs confrères à qui j'avais conseillé ce traitement ont été émerveillés de la rapidité de l'amélioration obtenue là où tous les autres moyens avaient échoué.

Voici la technique.

Digitized by Google

On s'enquiert d'abord de l'état des voies lacrymales, dont il faut toujours rétablir l'intégrité. Puis on prescrit aux malades deux solutions de glycérine au sublimé. L'une au 1/100e dont tous les jours le malade se servira lui-même pour faire un badigeonnage à la base des cils, du côté de la peau. Si par mégarde ou maladresse il laisse pénétrer un peu de solution sur les conjonctives, le mal ne sera pas grand et se réduira à une sensation de brûlure, pas trop forte, qu'il fera cesser avec une simple lotion d'eau froide.

La seconde solution sera de 1/30e et appliquée par le médecin lui-même tous les deux jours, et toujours en badigeonnages à la base externe des cils. Sitôt après, avec un peu de coton qu'on appuie sur la paupière, on enlève l'excès de solution restée à la surface de la peau, pour qu'elle ne soit pas entraînée dans l'œil par le clignotement des paupières, cette solution amenant une sensation de brûlure plus accusée. Toutefois elle n'est pas aussi intense que pourrait le faire supposer le titre de la solution employée, le sublimé perdant de sa causticité dans la glycérine. Bien entendu, pour que le médicament soit bien mis en contact avec le fond de l'ulcère, on débarrassera le bord libre des croûtes qu'il pourra contenir, et même des cils compris dans les ulcérations.

Dès la première semaine du traitement l'amélioration est très accusée, et il ne faut pas plus de deux mois pour guérir les blépharites les plus invétérées, même celles qui ont amené un épaississement du bord libre, forme dite blépharite hypertrophiante.

Dr F. Despagnet.

Digitized by Google

NOTE SUR L'EMPLOI

D'UNE CURETTE DE VOLKMANN MODIFIÉE

DANS LE

TRAITEMENT CHIRURGICAL DE L'OPHTALMIE GRANULEUSE

PAR

Le Dr Félix LAGRANGE (de Bordeaux)

Dans les cas d'ophtalmie granuleuse exempte de complications aiguës, il faut accepter le principe de l'intervention sanglante, mais il me paraît nécessaire de bien préciser la technique.

Je repousse comme complètement insuffisantes les scarifications de la conjonctive immédiatement suivies du brossage. Les scarifications n'intéressent qu'une minime partie de la surface conjonctivale; entre les incisions, la muqueuse n'est pas entamée; au niveau des culs-de-sac elle reste intacte, et le brossage à lui seul est insuffisant à détruire l'élément infectieux si les portes ne sont pas largement ouvertes pour laisser passer le sublimé, agent curatif, dans le tissu conjonctival.

Le râclage à la curette est infiniment supérieur; le bord tranchant de l'instrument fait l'ablation de tout ce qui dépasse la surface conjonctivale. Le moindre corps papillaire surélevé est ainsi décapité, à plus forte raison les véritables granulations; mais cela encore ne me paraît pas suffire. Sur la surface conjonctivale lisse, la curette glisse et n'enlève rien, ou bien, ce qui est beaucoup plus fâcheux, si, appuyant trop fort, l'opérateur fait mordre quand même le bord tranchant dans le tissu muqueux, l'instrument va trop profondément et la muqueuse tout entière est emportée. Or, il faut autant que possible modifier la muqueuse, mais non point l'enlever, car elle ne se reforme pas, et son remplace-

Digitized by Google

ment par un tissu cicatriciel doit être évité soigneusement.

L'extirpation de la conjonctive n'est admissible qu'au niveau du cul-de-sac, lorque celui-ci est très granuleux, ce qui est rare en somme, les granulations siégeant surtout au niveau du tarse.

Donc les scarifications sont insuffisantes; elles sont d'une profondeur forcément inégale, ici trop superficielles, là trop profondes; le curettage est inégal aussi, inefficace si l'on glisse à la surface de la conjonctive saine, dangereux si l'opérateur a la main trop lourde. Rien dans le dispositif instrumental adopté jusqu'ici ne permet de faire à coup sûr tout ce qu'il faut et rien que ce qu'il faut.

Herse-curette conjonctivale.

L'instrument que le lecteur trouve ici représenté repose sur ce principe que le sac conjonctival doit être partout gratté, aussi bien sur la conjonctive bulbaire que sur la conjonctive palpébrale. Toute la muqueuse doit être préparée à se laisser pénétrer par la solution antiseptique, sans être nulle part détruite. Où les granulations sont abondantes, elles sont enlevées avec la *partie curette* et par le bord tranchant de l'instrument, puis leurs parties profondes sont déchiquetées, fouillées, ouvertes avec le dos convexe, qui porte des dents à la fois comme une herse et comme une lime.

Dans les parties mêmes de la conjonctive en apparence absolument saines, le dos de l'instrument est promené à plusieurs reprises jusqu'au moment où le derme muqueux est bien mis à nu, bien ouvert. On peut impunément enlever l'épithélium stratifié; sa régénération est certaine, à condition de respecter le derme de la muqueuse.

La convexité de cet instrument court aisément dans les

Digitized by Google

profondeurs des angles externes et internes; en très peu de temps la cavité conjonctivale, complètement cruentée, est prête pour le brossage. Celui-ci est fait avec une brosse à dents assez petite pour glisser facilement sous l'angle externe, que je ne débride presque jamais, et pour porter directement l'agent curatif (sublimé à 2/1000) dans les profondeurs du cul-de-sac, d'ailleurs bien mis en évidence à l'aide de l'ingénieuse pince fixatrice de Galezowski.

Chez l'enfant l'opération est faite sous le chloroforme, chez l'adulte la cocaïne peut suffire.

En somme, mon instrument n'est autre chose qu'une curette de Volkmann, munie d'une double courbure et portant sur son dos des dents acérées. Ces dents sur cette surface convexe en constituent la seule originalité.

A l'aide de cet instrument et en suivant d'ailleurs les excellents préceptes donnés par Abadie et Darier, j'ai depuis dix-huit mois traité trente malades avec d'excellents résultats chez presque tous. Le lecteur trouvera douze de nos observations dans la récente thèse de notre élève Nogué (Bordeaux, novembre 1892) et trois autres dans les *Annales de la Policlinique de Bordeaux* (octobre 1892). Les quinze autres sont encore trop nouvelles et ne méritent pas d'être publiées. Quand après avoir vieilli elles auront acquis toute leur valeur, elles feront l'objet d'un travail d'ensemble. Tout permet d'espérer qu'elles seront, comme les quinze premières, largement favorables au traitement chirurgical en général, et en particulier à la *herse-curette* que cette courte note a pour but de faire connaître.

Dr LAGRANGE.

Digitized by Google

UN CAS

DE

CONTRACTION PARTIELLE DU MUSCLE CILIAIRE

PAR

Le Dr Emile HEGG (de Berne).

M. M.., mécanicien, âgé de 24 ans, se présente devant moi le 19 août 1892, à cause d'un traumatisme de l'œil gauche : un petit morceau d'acier, après avoir traversé la cornée et le cristallin, s'est logé dans le corps vitré ou dans quelque membrane du fond de l'œil. L'extraction du corps étranger était impossible, et malgré le traitement antiseptique il se développa une panophtalmie qui rendit nécessaire l'exentération du globe oculaire le 28 août.

Le 12 septembre le malade quitte l'hôpital, et de l'examen de l'œil droit fait ce jour-là il résulte ceci : astigmatisme cornéen, d'après l'ophtalmomètre de Javal, 2 D. L'acuité visuelle est de 0,5 et après correction par cylindre convexe, 1,50 axe vertical, elle devint 1,25.

Ce verre est prescrit et le malade s'en trouve satisfait; mais environ un mois après, il se présente de nouveau et prétend voir mieux sans lunettes. Je fais un nouvel examen et je trouve maintenant une acuité visuelle, sans correction, de 1; avec le cylindre + 1,50 l'acuité n'est plus que de 0,75, et avec le cylindre + 0,50 D. elle devient 1,25. C'est donc le même verre à l'aide duquel la vision était améliorée de 0,5 à 1,25 qui l'abaisse un mois plus tard de 1 à 0,75.

Voici comment je crois pouvoir expliquer cette contradiction. Le 12 septembre, à la date où je prescrivais le cylindre + 1,50 D., ce verre était utile, parce que le malade se trouvait affaibli par la maladie qu'il venait de supporter; la force accommodatrice dont il disposait habituellement lui manquait à ce moment-là. Un mois plus tard, ayant recouvré sa vigueur

Digitized by Google

accoutumée, cette force accommodatrice s'était régénérée, et les lunettes devenaient gênantes.

A mon avis cette accommodation dont il profitait de nouveau doit être une accommodation partielle. Les adversaires de cette contraction partielle croient pouvoir expliquer ces faits cliniques par des contractions totales du muscle ciliaire. Mais examinons si, dans mon cas, il y a possibilité de faire ainsi. Je rappelle que mon malade a un astigmatisme cornéen de 2 D., et qu'il supportait, pendant sa période de maladie, un cylindre convexe 1,50 D. qui élevait son acuité visuelle de 0,5 à 1,25. Admettons qu'un mois plus tard ce n'est pas une contraction partielle du muscle ciliaire qui avait fait s'élever l'acuité de 0,5 à 1 sans correction; il y a alors trois facteurs qu'on pourrait invoquer en faveur de cette opinion :

1° Etat maladif de la rétine qui a disparu avec la convalescence générale; cela ne peut être, puisque le visus, après correction, est déjà de 1,25;

2° État maladif du cerveau qui empêche d'utiliser les images astigmates de la rétine (sur quelles monstruosités ne s'appuie-t-on pas pour faire admettre ou rejeter une opinion !);

3° Accommodation sphérique; dans ce cas, il y a deux éventualités à envisager :

a. Le malade corrige par son accommodation l'hypermétropie totale du méridien horizontal; dans ce cas le méridien vertical devient myope de 2 D.

b. Ou bien il ne corrige que la moitié, par exemple, de son hypermétropie horizontale, et dans ce cas son méridien horizontal reste hypermétrope de 0,75 D., tandis que le méridien vertical devient myope de 0,75 D.

Dans les deux cas, il n'est pas probable que l'acuité visuelle eût été égale à 1 comme elle l'était sans la moindre correction.

La bonne vision d'un astigmate de 0,5 D., au besoin même de 1 D., peut, il est vrai, s'expliquer à la rigueur par une accommodation sphérique qui répartit l'amétropie entre les deux méridiens; mais un malade ayant une myopie ou une hypermétropie sphérique manifeste de 0,75 D. n'aura jamais

Digitized by Google

V = 1, et encore bien moins un astigmate dont un méridien est myope de 0,75 D. et l'autre hypermétrope d'autant. C'est justement le cas que nous avons envisagé dans la seconde éventualité d'accommodation sphérique (*b*). La première (*a*) n'est pas à discuter, parce qu'il serait insensé de faire un effort pour devenir myope de 1,50 D. dans un méridien afin de combattre une hypermétropie de même degré dans l'autre. Il ne nous reste donc que la contraction partielle du muscle ciliaire pour expliquer notre cas.

Dr. Emile Hegg.

LAMPE OPHTALMOSCOPIQUE TRANSPORTABLE

PAR

Le Dr E. ROLLAND

Ce qui complique l'examen ophtalmoscopique pratiqué au domicile du malade, c'est l'absence d'un bon appareil d'éclairage.

Dans les villes on trouve des lampes à gaz ou électriques, mais comme dans la plupart des cas les appareils sont fixés aux plafonds ou aux murailles, il est impossible de les mettre à la portée de l'œil à examiner.

D'autre part, comme les ophtalmiques qui obligent l'occuliste à se rendre près d'eux sont le plus souvent couchés, ou plus ou moins immobilisés dans leur fauteuil, il est pénible, et souvent impossible de les rapprocher du bec de gaz ou de la lampe électrique.

Dans la campagne, dans les châteaux, et dans les maisons dépourvues d'installation de gaz ou d'électricité, on trouve des lampes modérateurs ou à pétrole.

Or comme les lampes modérateurs en bronze, ou en faïence artistique, sont achetées plutôt dans le but d'orner les apparte-

Digitized by Google

ments que dans celui de les éclairer, on ne les allume jamais, ou tout au moins très rarement, et leur mécanisme s'encrasse, se détraque, ne fonctionne pas.

Les lampes au pétrole ont d'autres inconvénients. Celles à

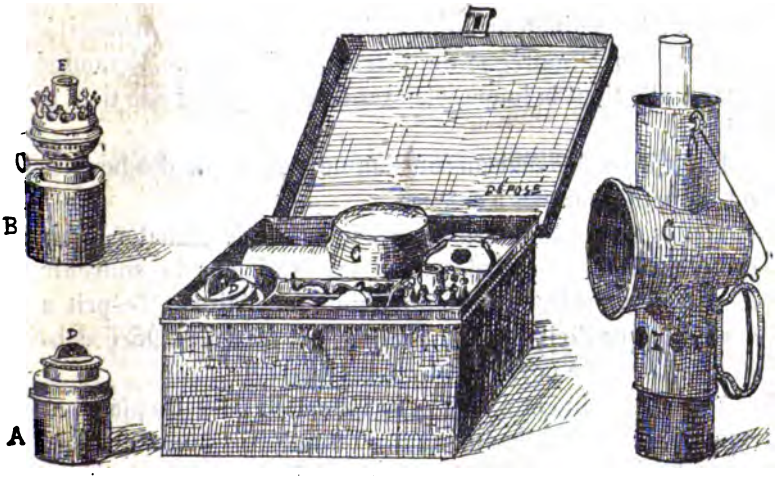

EXPLICATION DE CETTE PLANCHE

(*Au milieu*). La Boîte complète.

(*Côté droit*). Lampe montée, prête à fonctionner. — (*Côté gauche*), Réservoir-bidon et Porte-bec égouttoir.

A. *Réservoir-bidon.* — *Quand la lampe est montée*, ce récipient surmonté du bec (E), du porte-verre et du verre, garni du liquide combustible et emboîté dans la *Capote-cache-lumière* (C), sert à l'alimentation de la lampe. — *C'est un réservoir.*

Quand la *lampe est démontée*, ce récipient, débarrassé du bec, que l'on place sur le *Porte-bec-égouttoir*, et du verre, que l'on installe dans la *Capote-cache-lumière*, *hermétiquement fermé* par le *Bouchon à vis* (D), *métallique* et à rondelle, sert au transport du liquide combustible. — *C'est un bidon.* — Sa place est dans dans l'angle gauche de la boîte.

B. *Porte-bec égouttoir.* — Ce récipient ne sert qu'au transport du bec et de sa mèche. Une disposition intérieure empêche aux gouttes de liquide combustible que la mèche y dépose d'en sortir, même quand on le renverse. — Se place dans l'angle droit de la boîte.

C. *Capote-cache-lumière.* — Ce n'est pas un réflecteur. Elle est peinte intérieurement en noir mat. Elle dose — grâce à un diaphragme qui n'est pas visible, — elle dirige, elle localise, elle protège la lumière. — Sa place est couchée dans le grand compartiment postérieur de la boîte. — Son anse se décroche et se met dans le fond de la boîte, au-dessous d'elle.

pied sont de 8 ou 10 lignes, et fournissent par suite un éclairage insuffisant. Celles de 14 lignes ou de 16 lignes, qui éclairent bien, font partie des suspensions de salle à manger, ou sont placées sur des colonnes. Elles sont donc généralement

Digitized by Google

trop basses, trop lourdes pour être tenues à la main, en tout cas d'un maniement difficile et par suite très dangereux quand il s'agit du pétrole.

En outre, comme les unes et les autres sont dépourvues de poignées, et de construction le plus souvent défectueuse, la main de l'examinateur qui les déplace suivant les nécessités de l'examen s'imprègne de pétrole, qui empeste l'examiné quand elle tient la loupe, et l'examinateur quand elle tient le miroir.

Enfin il y a des maisons où l'on ne trouve que des bougies ou de petites lampes à essence.

Toutes ces considérations, qu'il suffit de signaler pour évoquer dans l'esprit des oculistes praticiens le souvenir d'examens dans lesquels, faute d'un bon éclairage, l'esprit a *deviné* ce que l'œil aurait dû *voir* m'ont conduit à faire construire la lampe portative ci-dessus figurée.

Après avoir lu cette note et l'explication de cette planche, ce qui paraîtra le plus étonnant, c'est qu'étant donné que tout le monde est appelé à faire au domicile des ophtalmiques un diagnostic, quelqu'un n'ait pas eu l'idée de faire construire un appareil d'éclairage ophtalmoscopique transportable.

Cette lampe consomme de la *pyroléine*, hydrocarbure minéral et végétal inexplosible. Quand le malade est dans son lit, et dans tous les cas où il est impossible de la placer sur une table, il faut la soutenir ou la faire soutenir à l'aide de la poignée.

Dans les cas au contraire où il est utile de la placer sur une table, à côté de laquelle est assis l'examiné, il faut alors, pour exhausser la lanterne et lui donner la stabilité nécessaire, emboîter sa partie inférieure dans l'angle droit de la boîte, dans la partie supérieure du compartiment où pendant le transport on place le *Porte-bec-égouttoir*. — L'épaulement du *Réservoir-bidon* limite la pénétration.

J'ajoute que le diaphragme articulé, qui n'est pas représenté dans cette planche, dose les rayons lumineux que fournit le bec puissant placé à l'intérieur de la *Capote-cache-lu-*

Digitized by Google

mière. Ce diaphragme porte sur sa partie extérieure, peinte en noir mat, une glissière dans laquelle on peut mettre d'autres diaphragmes à perforation centrale plus petite et un verre teinté en bleu cobalt, ou un verre d'urane pour tamiser la lumière dans les cas d'hyperesthésie rétinienne.

Dr ROLLAND.

SOCIÉTÉ D'OPHTALMOLOGIE DE PARIS

Séance du 8 novembre 1892

PRÉSIDENCE DE M. GORECKI, VICE-PRÉSIDENT

M. BELLIARD, secrétaire annuel, donne lecture du procès-verbal de la précédente séance. — Adopté.

M. DESPAGNET demande la parole à propos du procès-verbal.

M. DESPAGNET. **Kystes de l'iris** (*Présentation de malades*). — J'ai la bonne fortune de pouvoir aujourd'hui vous présenter deux malades atteints de kystes de l'iris.

Le premier cas, vous le connaissez en partie. Je vous en ai déjà raconté l'histoire à notre séance de juin, à propos de la communication de M. Chevallereau. Il s'agit d'une femme que j'opérai il y a quatre ans de la cataracte des deux yeux. L'opération, faite avec iridectomie supérieure, fut très régulière. La plaie cicatrisa normalement et sans adhérence irienne apparente. D'ailleurs l'acuité était fort bonne. Pendant deux ans le même résultat se maintint, lorsque la malade reçut une violente contusion sur la région orbitaire gauche. Quelque temps après on apercevait au niveau de la limite externe de l'ancienne plaie cornéenne un kyste transparent qui se développa avec la plus grande rapidité. J'en fis l'excision avec tout l'iris sous-jacent en juillet 1891. Quelques mois après, le kyste récidivait, et j'ai pu assister à son évolution nouvelle, qui s'est faite sans la moindre réaction inflammatoire. Comme vous pouvez le constater sur ma malade, il est formé d'un seul lobe qui remplit toute la moitié externe de la chambre antérieure. La moitié interne de la pupille est très nette et la malade a encore de cet œil une acuité visuelle de 4/10. L'iris qui reste dans la partie interne est normal d'aspect. Je ferai encore remar-

Digitized by Google

quer, et ceci se concilie difficilement avec la théorie de Guaita, qu'on éclaire le fond de l'œil en projetant la lumière à travers le kyste, l'iris faisant défaut derrière. Or, si j'ai bonne mémoire, Guaita dit dans son travail que la prolifération endothéliale se fait à la surface de l'iris et de la capsule au point de rendre l'œil inéclairable. Ici, au contraire, où le kyste est tout développé et très volumineux, la portion de pupille non envahie est très nette et on éclaire le fond de l'œil même à travers le kyste. Enfin je ferai ressortir que la prolifération endothéliale ne se fait pas sans réaction. Chez ma malade il n'y a jamais eu la plus petite inflammation.

Mon second malade est un homme de 24 ans, qui, étant enfant, reçut sur l'œil droit un éclat de pierre qui blessa la cornée. On voit très bien le leucome linéaire qui en a été la conséquence. Sur l'iris de cet œil on trouve dans la partie inférieure, à 2 millimètres du grand cercle, une petite tumeur perlée d'où part un long cil qui y adhère et se dirige vers la pupille. C'est là un très bel exemple de ces kystes perlés, si bien décrits par Masse. Au moment du traumatisme le cil fut projeté dans la chambre antérieure. A sa base devait adhérer quelque parcelle dermique qui s'est greffée sur l'iris et a formé la petite tumeur que nous observons. Le malade est venu me consulter pour une conjonctivite, et c'est en l'examinant que j'ai découvert son kyste, qui ne le gêne nullement et pour lequel il s'oppose à toute intervention.

En comparant ces deux cas, il me semble qu'il est de toute impossibilité de leur trouver un point quelconque de ressemblance. L'un est un kyste dans toute l'acceptation du mot, avec poche transparente, volumineuse, remplie de liquide, se développant progressivement, mais de façon continue et sans réaction aucune. L'autre, au contraire, offre une petite tumeur jaunâtre, opaque, stationnaire dans son développement. Au-dessous d'elle l'iris est normal. Le nom de kyste est à mon avis improprement appliqué aux tumeurs de ce genre, qui sont de simples greffes dermiques sur l'iris.

Il m'a paru que vous vous intéresseriez à la présentation de ces deux malades, dont le rapprochement permet de se faire une idée bien nette des différentes variétés cliniques des kystes de l'iris.

M. Gillet de Grandmont. — Le rapprochement de ces deux formes de kystes présentés par M. Despagnet éclaire très nettement la pathogénie de ces tumeurs. Leur étude, loin de renverser la théorie de M. Guaita, ne fait à mon sens que la confirmer.

Prenons en effet le kyste perlé de l'iris. Comment s'est-il produit? Il s'est produit à la suite d'un traumatisme qui, arrachant à la paupière un fragment de peau et de bulbe pileux a fait pénétrer le tout dans la chambre antérieure. Le cil appliqué sur l'iris et

Digitized by Google

partant du kyste perlé démontre la réalité de cette interprétation, que nous devons d'ailleurs depuis longtemps à M. Masse. Ainsi donc ce kyste a pour origine une parcelle de tissu épithélial greffé sur l'iris et altéré au contact de l'humeur aqueuse.

Prenons maintenant le grand kyste. Comment s'est-il produit? Egalement après un traumatisme de la cornée (extraction de cataracte) qui a laissé longtemps une plaie béante. Or, M. Guaita nous a demontré que le bourrelet épithélial cornéen qui se développe sur les bords de la plaie peut, dans certaines conditions, gagner l'iris et s'y greffer. Dès lors n'est-il pas séduisant d'admettre que cet épithélium pourra, au contact de l'humeur aqueuse, s'altérer et former un kyste qui n'aura plus l'aspect d'une perle, mais bien celui d'une poche plus ou moins étendue rappelant en tous points le grand kyste qui nous est présenté.

M. Despagnet s'étonne de la récidive de ce kyste bien que l'ablation de la partie correspondante de l'iris ait été pratiquée ; mais il reconnaît que toute la portion altérée de l'iris n'avait pas été excisée : dès lors la récidive du kyste s'explique aisément par la présence, à la surface du voile irien, de cellules épithéliales cornéennes.

Quant à la question du traitement, elle me semble très simple. La présence de ce kyste ne troublant en rien la vision, il n'y a aucune raison d'intervenir pour tenter l'extraction de la tumeur.

M. Despagnet. — J'ai dit dans mon observation de la malade au kyste volumineux que la plaie faite pour l'extraction avait cicatrisé très régulièrement et que ce n'est que deux ans après l'extraction, à la suite d'un traumatisme sur la région orbitaire, que le kyste irien fit son apparition et sans la moindre réaction inflammatoire. Ce sont là, et j'y insiste, des faits en désaccord avec la théorie de Guaita, qui demande une cicatrisation pénible et longue de la plaie cornéenne qui permette la prolifération de l'endothélium de la cornée à la surface de l'iris, prolifération qu'accompagne toujours un certain degré d'inflammation.

L'origine du kyste de ma malade est dû, pour moi, à l'inclusion d'une parcelle irienne dans la plaie cornéenne, parcelle qui a été le point de départ de la poche kystique et dont le traumatisme orbitaire a été la cause déterminante.

Je ne suis nullement étonné, comme le croit M. Gillet de Grandmont, de la récidive que j'ai eue après une première opération, sachant que c'est là un accident fréquent dans l'opération de ces kystes. Je dirai même que je la prévoyais et je vous l'avais annoncée à notre séance de juin en vous disant que lors de mon opération le kyste m'avait paru pédiculé du côté de la cicatrice cornéenne, et que j'avais, malgré une tentative, dû laisser dans l'œil une portion

Digitized by Google

de ce pédicule qui me faisait craindre la récidive, qui n'a pas manqué de survenir.

Comme M. de Grandmont, je suis d'avis qu'il n'y a momentanément rien à faire à ma malade, sa vision étant bonne. Mais si le kyste se développe, ce qui est probable, au point d'envahir la pupille entière, il faudra bien se décider à une intervention nouvelle et dans ce cas je serai tout disposé à recourir à une méthode autre que l'excision, qui est par trop infidèle.

M. Kalt. **De la restauration de la paupière inférieure détruite dans son épaisseur aux dépens de la paupière supérieure** (*Présentation de malade*). — Lorsqu'on cherche dans les traités d'ophtalmologie un procédé de restauration de la paupière inférieure, il semble qu'on n'ait que l'embarras du choix entre les noms de Dieffenbach, Burow, Blasius, Denonvilliers, Knapp. Rien de plus simple que de tailler un lambeau plus ou moins pédiculé au voisinage de la perte de substance et de le fixer en place par des sutures. Les figures qui illustrent les traités sont on ne peut plus suggestives. Malheureusement dans la pratique il faut en rabattre. Les plus beaux lambeaux peuvent se nécroser, et alors même qu'ils ont pris, leur aspect reste souvent difforme et les malades sont loin d'être enchantés du résultat obtenu.

Parmi les procédés énumérés, celui de Denonvilliers est certainement celui qui donne les résultats les plus satisfaisants. Lorsque le bord ciliaire est conservé, il permet de combler une perte de substance très large. Les procédés de Dieffenbach et de Burow n'ont plus guère d'autre mérite qu'à servir à l'illustration des livres. Enfin le procédé par glissement de Knapp est d'une exécution très difficile sitôt que la perte de substance est tant soit peu large.

Je ne citerai que pour mémoire l'hétéroplastie suivant Le Fort, Wolfe, ou encore suivant Thiersch. L'expérience paraîtra concluante à tous ceux qui l'ont pratiquée un certain nombre de fois : les lambeaux sans pédicules ne tardent pas à se rétrécir et au bout de quelques mois il n'en reste que fort peu de chose. Ils sont excellents pour *garnir* rapidement le fond d'une plaie, mais ils ne valent rien quand il s'agit de *mettre une pièce*.

La méthode indienne ne peut cependant pas servir dans tous les cas à refaire une paupière inférieure. Le lambeau transplanté ne peut pas rester suspendu dans le vide. Sa face cruentée doit être appliquée sur un support de tissu conjonctif avec lequel il pourra se souder. C'est ce qui arrive lorsque la conjonctive a pu être conservée et a pu servir de doublure au lambeau. Mais que faire lorsqu'un cancroïde a envahi toute l'épaisseur de la paupière, lorsqu'il

Digitized by Google

a fallu sacrifier celle-ci dans toute sa hauteur, jusqu'au fond du cul-de-sac, jusqu'au voisinage du rebord orbitaire inférieur? Un lambeau pris sur la tempe ou sur le front ne sera pas soutenu, se mortifiera ou s'enroulera de haut en bas, et il ne restera rien. Et ce n'est certes pas avec un morceau de conjonctive de lapin ou un lambeau d'une autre muqueuse qu'on pourra espérer pouvoir remplacer la conjonctive réséquée. Je n'ai trouvé mention de cette difficulté que dans le traité si consciencieux de Michel. Cet auteur replie en dedans le bord supérieur du lambeau de façon à l'adosser à lui-même. L'épiderme remplace alors l'épithélium de la conjonctive, mais ce n'est pas encore là un résultat qui puisse nous satisfaire.

C'est dans un cas de ce genre que j'ai eu l'idée de me servir de la paupière supérieure. L'épithéliome avait rongé les trois quarts internes de la paupière inférieure et pénétré dans le sac lacrymal. Une extirpation très large était de rigueur. La paupière inférieure fut donc réséquée dans toute sa hauteur jusqu'au cul-de-sac inférieur (à l'exception, bien entendu, d'un quart externe), le sac lacrymal fut enlevé et le périoste ruginé. Pour remplir cette perte de substance je ne pouvais évidemment pas songer à la méthode indienne. Le lambeau aurait manqué du support conjonctival indispensable. L'excellent procédé du lambeau en pont décrit par M. Landolt dans les *Archives d'ophtalmologie* (tome V) et repris depuis par Tripier, de Lyon, n'était pas indiqué, pour les mêmes raisons. L'idée me vint alors de suturer le bord de la paupière supérieure au contour inférieur de la plaie, ce qui fut très facile. L'œil se trouvait ainsi à couvert. Comme le quart externe de la paupière inférieure était conservé, il restait en dehors une amorce de fente palpébrale par où s'écoulaient les liquides sécrétés. Au bout de deux mois environ je prolongeai en dedans la fente palpébrale en sectionnant lentement, en plusieurs séances, la paupière supérieure dans le prolongement de l'amorce de la fente palpébrale. Cette paupière se trouva divisée obliquement par une incision partant de l'union des trois quarts internes avec le quart externe du bord palpébral, et se dirigeant obliquement en haut et en dedans à travers le tarse. Une nouvelle paupière inférieure se trouvait créée ainsi, paupière munie d'un tarse, d'une conjonctive, de fibres de l'orbiculaire. Il n'y manquait que des cils pour être parfaite. L'occlusion volontaire de la fente est possible et la nuit le malade dort l'œil fermé.

J'ai opéré par le même procédé une femme atteinte d'épithéliome du tiers externe de la paupière inférieure; mais ici la perte de substance était relativement faible et le résultat ne fut pas aussi appréciable.

Digitized by Google

Les avantages de cette opération sont indéniables :

On reconstitue le cul-de-sac inférieur et on laisse toute son indépendance au globe oculaire ;

On surveille facilement les récidives ;

Et surtout on est certain de réussir à tout coup. Pas d'opération hasardeuse; pas de crainte de gangrène du lambeau.

Je recommanderai de supprimer les racines des cils, en excisant une portion prismatique du bord ciliaire, avant de faire la suture du bord à la partie inférieure de la plaie.

Il sera utile aussi, pour rétablir le sillon orbito-palpébral supérieur effacé par la traction de la paupière, d'appliquer dans la région de ce sillon deux ligatures profondes réunissant la peau au cul-de-sac conjonctival supérieur.

M. Valude (*Présentation de malade*). — Je profite de la circonstance pour rapporter une observation analogue, mais plus complète encore.

Il s'agissait d'une femme âgée de 49 ans qui présentait un cancroïde étendu à toute la longueur du bord palpébral inférieur de l'œil gauche, lequel envahissait à peu près toute la paupière dans son épaisseur. Le néoplasme une fois enlevé il ne restait plus vestige de cette paupière et le fond de la plaie cruentée était représenté par le rebord orbitaire inférieur.

Je résolus de me servir de la paupière supérieure pour fermer l'œil et remplacer plus tard cette paupière; à cet effet, je me débarrassai entièrement du bord ciliaire de cette paupière, enlevant les cils et le bord d'un coup de ciseaux. Il était inutile, en effet, de transporter une rangée de cils au niveau du rebord orbitaire inférieur. La suture fut faite avec facilité et la cavité conjonctivale se trouva, après cette suture, complètement close.

L'opération date du 23 août 1891. La réunion fut parfaite, et bien que les larmes ne pussent s'écouler au dehors, puisqu'il n'existait aucune trace d'orifice, si petit fût-il, il n'en résultait aucune gêne.

Plus d'un an plus tard, le 29 septembre de cette année, je commençai à me décider à libérer la paupière, étant rassuré sur les suites de l'opération au point de vue de la tumeur (il n'y a eu en effet aucune trace de récidive).

La paupière supérieure formait un voile tendu lâchement au devant de l'œil, et dans cette large étoffe, en plein drap, j'ouvris en bonne place une fente palpébrale bien droite, transversalement; je taillai cette fente en plusieurs fois.

Aujourd'hui la fente est suffisante et de très bel aspect. D'une paupière j'en ai fait deux, égales et complètes, qui jouent bien l'une sur l'autre. La malade ouvre et ferme cet œil presque comme du côté sain; il n'y a pas de larmoiement.

Digitized by Google

Ce sont là, avec l'observation de M. Kalt, deux faits qui sont évidemment intéressants à publier, car il peut être bon de s'en souvenir en un cas donné; il ne faut pas croire toutefois que ce procédé soit nouveau ni inédit. Il me souvient de l'avoir vu pratiquer à mon maître, M. Panas, qui en était coutumier, et si je ne me trompe, c'est Denonvilliers qui le premier a exécuté cette opération. Le fait est rapporté dans la thèse de Cazelles (1860). Il n'en est pas moins vrai que ce procédé ne se trouve pas décrit dans les classiques, où il mériterait de trouver place.

M. Gillet de Granmont. **Papillomes de la muqueuse palpébrale et oculaire** (*Présentation de malade*). — Parmi les tumeurs bénignes de la conjonctive se trouvent les papillomes, petites tumeurs rouges, framboisées, généralement pédiculées, fixées le plus ordinairement à la couche sous-épithéliale de la conjonctive palpébrale, au voisinage des points lacrymaux ou de la caroncule.

Ces tumeurs doivent être enlevées largement et leur surface d'implantation doit être cautérisée, si l'on ne veut s'exposer à une récidive sur place ou dans le voisinage. Mais voir les papillomes envahir la muqueuse du globe oculaire, voilà ce que l'on ne rencontre pas souvent; du moins ne m'est-il tombé sous la main aucune relation d'un fait semblable.

Or l'enfant que je vous présente porte une série de papillomes volumineux développés aussi bien sur le globe que sur les paupières. Il y a dix-huit mois je fis l'ablation de deux petits papillomes pédiculés siégeant au voisinage du point lacrymal inférieur, et aujourd'hui il revient avec une dizaine de papillomes qui semblent s'être développés non par propagation directe, mais par semis isolés, pour ainsi dire, et dont la moitié environ se trouvent sur la muqueuse oculaire.

L'enfant a-t-il été pendant les dix-huit mois qui viennent de s'écouler atteint de conjonctivite qui aurait déterminé une exfoliation par places de l'épithéliome conjonctival et favorisé par là l'inoculation? je l'ignore, n'ayant pu recueillir des parents aucun renseignement à ce sujet; mais la chose est plus que probable. En tout cas ce fait démontre une fois de plus le caractère contagieux de ce genre de tumeurs et l'importance qu'il y a à suivre de temps en temps les malades après l'opération.

M. Despagnet. — Il est regrettable que M. de Grandmont n'ait pas fait l'examen histologique de ces petites tumeurs qui ne sont pas toujours des papillomes mais bien des sarcomes. J'ai publié un cas de ce genre observé sur une jeune fille.

Digitized by Google

M. Meyer. **Observation de malformation du cristallin.** — L'observation dont je désire vous entretenir a été faite sur un garçon de dix ans.

Au commencement de cette année il fut amené à ma clinique parce qu'il ne voyait pas de l'œil gauche et très mal de l'œil droit. La personne qui l'accompagnait (l'enfant n'ayant pas connu ses parents) affirmait qu'il avait toujours eu les yeux dans le même état.

En l'examinant, on trouva à gauche une cataracte zonulaire très étendue. Même après dilatation de la pupille, cet œil ne percevait que confusément la forme et le mouvement des doigts, sans pouvoir les compter exactement, même à courte distance. La perception de la lumière parut bonne dans toute l'étendue du champ visuel. Toutes les parties du globe de l'œil accessibles à l'examen, abstraction faite de la cataracte, se présentaient à l'état normal.

Pour compléter l'observation de cet œil, j'ajoute tout de suite qu'une seule discision amena la résorption du cristallin. La cap-

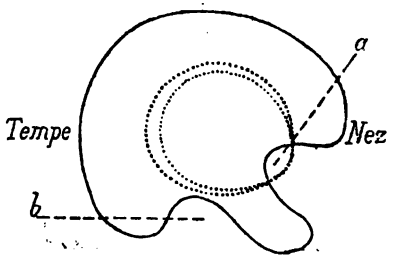

sule opaque fut extraite de sorte que la pupille devint absolument transparente. Néanmoins la vision de cet œil était d'abord très imparfaite. A l'examen ophtalmoscopique on ne trouve point d'anomalie du fond de l'œil, sauf une conformation irrégulière de la papille du nerf optique. La vision s'est d'ailleurs considérablement améliorée par l'exercice.

C'est à l'œil droit que fut trouvée la malformation du cristallin. Cet œil qui avec — 2 D avait V = 1/2, ne présentait rien d'anormal à l'inspection externe. En le regardant à l'éclairage oblique on voyait dans la portion nasale et inférieure de la pupille apparaître le bord du cristallin (voy. fig. 1, *a*). Seulement, au lieu de se présenter sous forme d'une ligne convexe, comme dans les luxations cristalliniennes, cette ligne était concave. En outre, il n'y avait ni tremblotement de l'iris, ni différence de profondeur de la chambre antérieure, qu'on aurait dû trouver si le cristallin avait été déplacé d'une façon assez considérable pour devenir visible dans une pupille de grandeur moyenne.

Digitized by Google

Après avoir dilaté la pupille par l'atropine, il était facile de constater qu'il existait à l'endroit indiqué une échancrure dans toute l'épaisseur du cristallin; elle avait la forme d'un triangle irrégulier, à sommet arrondi, dont le côté supérieur avait une direction presque horizontale, le côté inférieur une direction verticale et rejoignaient l'équateur du cristallin en s'arrondissant. A notre grande surprise il y avait une seconde échancrure de forme égale, mais d'étendue moindre, dans la partie temporale et inférieure (fig. 1, *b*)... Les deux colobomes étaient séparés l'un de l'autre par une languette de substance cristallinienne transparente, dirigée de haut en bas, où elle atteignait l'emplacement normal de l'équateur du cristallin. Tandis que le sommet de la grande échancrure était déjà visible au bord de la pupille normale, celui de la petite était alors caché par l'iris et ne pouvait être aperçu qu'après la mydriase artificielle.

Le cristallin était transparent et seulement le bord des colobomes présentait une ligne opaque plus foncée et plus large que l'équateur normal du cristallin. A l'examen ophtalmoscopique on ne trouve aucune anomalie du fond de l'œil. La pupille dilatée, il y avait avec + 10 D V = 1/2. La malade n'accusait pas de diplopie de cet œil, mais avec le miroir ophtalmoscopique, en se dirigeant sur le bord des colobomes, il était facile de percevoir deux images du fond de l'œil.

L'enfant ne présentait aucune autre malformation; il n'a pas été possible d'obtenir de renseignements sur la vision des parents ou sur leur consanguinité éventuelle.

Malgré toutes nos recherches nous n'avons pas trouvé d'autre observation de ce genre. Les colobomes du cristallin paraissent rares. Dans les observations de colobome de l'iris et de la choroïde il est parfois question d'une légère dépression du bord cristallinien. Le grand ouvrage de Becker, les travaux sur les malformations congénitales de l'œil ne renferment que deux observations d'échancrures du cristallin. J'en ai trouvé encore une publiée par Bresgen dans les *Archives* de Knapp (IV, I, p. 118) et une autre mentionnée par Becker d'après une communication verbale du professeur Hirschberg, de Berlin. Becker ajoute que tous ces cas d'échancrure ont été observés sur des cristallins cataractés, et presque toujours sur des yeux atteints de colobomes de l'iris ou de la choroïde.

Le cas observé par moi de deux colobomes d'un cristallin, d'ailleurs transparent et sans colobome de l'iris ou de la choroïde, paraît donc être unique.

Quant à la cause de cette malformation, on l'a attribuée jusqu'ici à un relâchement ou à une absence partielle de la zonule qui ac-

Digitized by Google

compagne les colobomes de l'iris et de la choroïde. Cette explication n'est pas admissible pour notre cas; j'adopterais plus volontiers celle indiquée par le Dr C. Hess d'après lequel ces échancrures du cristallin seraient produites par un arrêt de croissance aux endroits où des vaisseaux qui, pendant une certaine période de la vie fœtale, entourent le bord du cristallin pour se rendre de son pôle postérieur à la membrane pupillaire, seraient conservés au-delà de la période où ils s'atrophient habituellement. A ces endroits le cristallin serait bridé et empêché dans son développement, tandis que tout autour il continuerait de s'agrandir normalement. Ces vaisseaux conservés au delà du temps habituel finiraient par disparaître, et le colobome reste acquis.

M. Meyer. **Note sur une forme particulière de kératite infectieuse.** — Lorsque dans les dernières années on a décrit des formes nouvelles de kératite infectieuse, telles que la kératite dendritique (signalée à l'étranger par Hansen-Grut, et parmi nous par notre collègue, G. de Grandmont) et la kératite particulière décrite par nos confrères viennois au moment où l'influenza régna dans leur pays, on pouvait se demander s'il s'agissait là réellement d'affections nouvelles, ou si les moyens d'examen perfectionnés dont nous disposons actuellement permettaient de reconnaître dans ces maladies des détails qui avaient passé inaperçus jusque-là. Qu'on soit disposé vers l'une ou l'autre de ces opinions, il me paraît certain que les affections indiquées, autrefois extrêmement rares, deviennent maintenant de plus en plus fréquentes, et d'après mon expérience personnelle la kératite dendritique, par exemple, autrefois exceptionnelle, se présente maintenant en moyenne dix ou douze fois par an.

A côté de ces deux formes de kératite infectieuse, j'en voudrais signaler une autre que j'ai eu l'occasion d'observer quatre fois en pleine évolution et d'en suivre les différentes phases. Elle débute sous forme d'une petite tache d'un blanc éclatant, absolument ronde, au centre de la cornée, qui siège au-dessous de la membrane de Bowman dans les couches antérieures du parenchyme. Elle s'agrandit en gardant toujours sa forme circulaire; le reste de la cornée conserve toute sa transparence, la conjonctive reste normale sans larmoiement, sans sécrétion d'aucune sorte. Le malade n'éprouve aucune douleur, parfois un peu de photophobie, et le symptôme subjectif principal consiste dans le trouble visuel très accentué. Après que la tache blanche centrale, dont le diamètre atteint de trois à quatre millimètres, cesse de grandir, elle s'entoure d'un halo circulaire grisâtre semi-transparent et peut rester ainsi stationnaire pendant des semaines sans que l'épithélium modifie

Digitized by Google

son aspect normal, ou que la cornée paraisse augmentée d'épaisseur. Lorsqu'à ce moment, soit spontanément, soit sous l'influence d'un traitement trop irritant, la maladie reprend sa marche progressive, la nouvelle poussée entoure le halo grisâtre d'une bandelette blanche tout à fait circulaire. Dans cette phase, la maladie présente son aspect le plus caractéristique: elle ressemble absolument à une cocarde dont la tache centrale, le halo environnant et le cercle blanc excentrique fournissent les trois teintes. Dans les cas observés par moi, la portion périphérique de la cornée, entre le cercle excentrique et le limbe sclérotical avait conservé toute sa transparence, et on pouvait ainsi constater que l'iris n'était nullement atteint et que la pupille se dilatait facilement sous l'influence des mydriatiques.

Lorsque le malade entre dans la période régressive, c'est le cercle blanc excentrique qui s'éclaircit et disparaît le premier, puis le halo, et enfin la tache blanche centrale; mais un examen attentif à l'éclairage focal avec grossissement suffisant reconnaît longtemps encore les traces de la maladie dans la cornée. Dans aucun des cas observés jusqu'ici je n'ai vu disparaître complètement l'opacité centrale.

Pendant toute la durée de la maladie l'œil en général reste sans irritation, sans vascularisation anormale, sans douleur. La partie atteinte de la cornée présente à sa surface une sensibilité presque complète; le trouble visuel est en proportion de l'opacification de la membrane.

Le plus jeune de mes quatre malades avait 16 ans, le plus âgé plus de 60; celui-ci avait eu antérieurement une forte atteinte de grippe, dont il était remis depuis quelque temps tout en se sentant affaibli; le jeune homme était convalescent d'une fièvre prolongée. Les deux autres malades étaient, au début de la maladie oculaire, guéris depuis quelques semaines d'un zona frontal dont on voyait les cicatrices cutanées. Un de ces deux, jeune confrère des plus distingués, et dont l'affection oculaire avait été observée avec le plus grand soin, attribuait l'apparition de la seconde poussée cornéenne à l'influence irritante de l'air de la mer. Il a été soigné par notre collègue le docteur Chevallereau, qui affirmait n'avoir jamais observé de cas analogues; le chiffre énorme des malades que fournissent les Quinze-Vingts à l'expérience de notre confrère parle certainement en faveur de l'extrême rareté de cette affection.

Quant au traitement, je dois avouer qu'après avoir essayé les différentes médications que nous employons habituellement contre les kératites infectieuses, je n'en ai trouvé aucune qui montre avec certitude une influence favorable sur la marche de la maladie et

Digitized by Google

paraisse en abréger la durée. Ce que j'ai constaté avec certitude, c'est que tout traitement tant soit peu irritant, soit par le médicament lui-même, soit par son emploi (massage), devient nuisible; et en dernier lieu je m'en suis tenu à des lotions ou à des compresses chaudes avec une faible solution de sublimé. M. Chevallereau avait pensé pour son malade à une application galvanocaustique sur le pourtour de la cornée, et étant donnée l'inefficacité de tous les autres moyens employés jusqu'ici, je pense aussi qu'on pourrait avoir recours à cette intervention ou à une syndectomie.

M. Gillet de Grandmont. — J'ai souvenance d'une kératite rappelant par sa forme celle que vient de décrire M. Meyer. Son aspect m'avait frappé et pour la désigner je l'avais appelée la *kératite en goutte de suif*. En effet, elle se présentait sous l'aspect d'une tâche blanche épaisse, interstitielle, entourée d'un halo grisâtre plus transparent, rappelant la tache de graisse que laisse autour d'elle une goutte de suif tombant sur le papier. Cette kératite, qui n'a pas plus suppuré que la kératite parenchymateuse, a guéri assez facilement sans présenter de complication. Je n'ai trouvé dans l'état général rien à quoi la rattacher.

M. Kalt. — J'ai observé aujourd'hui une affection cornéenne curieuse que je n'avais jamais vue. Un homme de 35 ans, bien portant, mais syphilitique depuis l'âge de 15 ans, venait consulter aux Quinze-Vingts pour un trouble de la vue. La cornée seule était malade et présentait au centre un trouble grisâtre large de 4 millimètres, au contour circulaire. A l'éclairage oblique on constate un dépoli de l'épithélium cornéen au centre seulement, sur une largeur de 5 à 6 millimètres. Les couches cornéennes antérieures sont intactes. Les couches voisines de la membrane de Descemet sont seules le siège du trouble. On y remarque de petites stries longues de 1/2 à 1 millimètre, d'aspect bleuâtre, orientées dans des directions variées, mais fréquemment perpendiculaires l'une à l'autre. Ces stries sont placées dans des plans différents quoique très rapprochés l'un de l'autre. Cet aspect fait penser que ces stries sont dues à du liquide enfermé entre des couches cornéennes de direction croisée. Le centre cornéen était seul anesthésique.

Je serais très heureux de savoir si cet aspect se rapproche de ce que M. Meyer a constaté chez ses malades.

M. Galezowski. **Déchirure de la rétine vers l'ora serrata dans certains décollements rétiniens.** — L'étude ophtalmoscopique de la région ciliaire constitue un grand progrès en ophtalmologie, progrès auquel, j'ose le dire, j'ai tant soit peu contribué par les recherches infatigables que j'ai faites pendant des années dans cette partie de l'œil. Je répéterai ce que j'ai déjà dit dans

Digitized by Google

mon travail lu à l'Académie de médecine sur ce sujet, qu'il est étonnant qu'après tant d'années d'études ophtalmoscopiques il se trouve toute une région très étendue dans le fond de l'œil qui ait été si peu explorée jusqu'à nos jours. La syphilis, la goutte, la tuberculose se localisent, selon moi, dans cette région plus souvent qu'ailleurs et elles y constituent des altérations très caractéristiques, visibles à l'ophtalmoscope, bien souvent à l'époque où aucun trouble fonctionnel ne dénote leur existence.

Il en est de même des altérations de cette région dans la myopie et dans le décollement de la rétine; des atrophies choroïdiennes que j'y ai trouvées très souvent, des exsudations plastiques, des infiltrations séreuses rétiniennes peuvent précéder ou accompagner le décollement de cette membrane et donner lieu à des désordres qui échapperont encore longtemps à notre examen, jusqu'au moment où le mal va s'étendre aux parties centrales et postérieures du globe oculaire.

Certaines variétés de décollements rétiniens se compliquent aussi de ces altérations limitées, circonscrites au cercle ciliaire, que rien ne peut présager d'avance et qu'on ne reconnaîtra qu'en analysant avec le plus grand soin l'aspect ophtalmoscopique de la périphérie du fond de l'œil et de l'ora serrata.

Parmi ces lésions, il faut signaler les *atrophies choroïdiennes* avec des exsudations plastiques, et les *déchirures rétiniennes* avec infiltrations séreuses sous-rétiniennes de cette région.

Le décollement de la rétine n'est point une affection idiopathique primitive; elle est, au contraire, le résultat d'une altération de nutrition dans une étendue plus ou moins grande de la région du cercle ciliaire. Il s'ensuit, dans certaines affections des vaisseaux de cette région, une infiltration séreuse provenant d'une *hypersécrétion* de cet organe. La choroïde, en effet, fournit dans toute la partie antérieure du globe oculaire le liquide nutritif du corps vitré, et c'est à travers les parties antérieures, fibrineuses et ciliaires de la rétine que le liquide sécrété par le cercle ciliaire doit passer dans le corps vitré. Les fonctions aspirantes ne peuvent s'exercer ici régulièrement que dans des conditions normales de superposition des membranes oculaires et de leur structure normale.

Mais il suffit que la choroïde soit altérée dans cet endroit, qu'elle y soit désorganisée par des atrophies choroïdiennes disséminées, ou bien qu'il se produise là des exagérations de sécrétion, pour que le liquide sécrété s'infiltre par ci ou par là dans la rétine, qu'il y provoque des *suffusions séreuses*, des soulèvements rétiniens, des décollements rétiniens très limités, etc.

Des infiltrations séreuses sous-rétiniennes peuvent apparaître

Digitized by Google

dans les différentes régions du fond de l'œil, en haut ou en bas, à droite ou à gauche, en avant ou en arrière. C'est dans les parties périphériques, du côté de l'ora serrata, que j'ai trouvé avec des infiltrations sous-rétiniennes ou des décollements rétiniens des *déchirures* plus ou moins larges de la rétine, à travers lesquelles on reconnaît très distinctement les vaisseaux choroïdiens sous-jacents.

Cette déchirure, lorsqu'elle se produit dans les parties postérieures de la rétine décollée, n'a aucune importance ni aucune valeur pathologique; mais il n'en est pas de même lorsque cette déchirure se produit dans la région de l'ora serrata et à l'endroit de l'organe sécréteur lui-même. Le trou qui se produit dans cette partie de la rétine constitue une communication entre l'espace sous-rétinien et le corps vitré; au fur et à mesure que le liquide séreux y est sécrété, il pénètre par ce trou rétinien dans le corps vitré, et la rétine échappe en grande partie au décollement, car l'épanchement ne fuse pas sous la rétine. Le décollement de la rétine dans ce cas reste limité, circonscrit pendant longtemps au point primitivement atteint; bien plus, si cette déchirure se trouve dans la partie supérieure de l'œil, ou supéro-interne, comme cela arrive le plus habituellement, l'épanchement séreux se résorbe alors peu à peu et le décollement rétinien finit par guérir en laissant des exsudats plastiques, avec scotome dans le champ visuel correspondant, comme cela est arrivé chez une de mes malades.

Dans cette même région on observe quelquefois des taches atrophiques et exsudatives accompagnant le décollement rétinien, il y a alors beaucoup à parier que le pronostic restera favorable, car les exsudats plastiques amèneront à la longue une adhérence entre la rétine et la choroïde, et l'œil sera sauvé.

M. Masselon. — Les décollements peuvent guérir tardivement, soit d'une façon spontanée, soit à la suite de traitements variés; c'est alors qu'apparaissent des altérations choroïdiennes, sous la forme de taches noirâtres ou décolorées, et les cicatrices si caractéristiques de la rétine. Mais ces diverses altérations (chorio-rétinite cicatricielle) ne se montrent qu'au moment où l'affection se termine; elles n'existent pas au début : elles ne peuvent donc en aucun cas être invoquées comme moyen de pronostic pour la marche du décollement de la rétine, puisqu'elles en marquent la terminaison.

M. Boucheron. — Je n'ai pas d'expérience personnelle sur les procédés spéciaux d'examen que vient de recommander M. Galezowski, mais j'ai quelques remarques à vous présenter sur les *perforations rétiniennes*, et surtout sur *leur siège* dans le décollement de la rétine.

Digitized by Google

Il est bon d'abord de se souvenir que dans l'affection que nous appelons le décollement de la rétine il existe presque toujours un décollement de la *zone plate des procès ciliaires*.

La partie décollée de cette *zone plate des procès ciliaires* est formée de la seule couche claire des *cellules épithéliales sécrétantes* (doublée de l'hyaloïde). C'est ce qui a été si longtemps assez mal dénommé *pars ciliaris retinæ*.

Cette couche cellulaire décollée constitue donc une membrane extrêmement mince, qui sépare l'exsudat liquide extra-rétinien, du liquide de l'humeur aqueuse contenue dans les chambres antérieures.

Cette disposition anatomique, qui se rencontre même au début du décollement rétinien (car le décollement rétinien commence presque toujours au niveau de l'ora serrata et de la zone plate des procès), cette disposition, disons-nous, montre qu'une perforation siégeant dans la zone plate des procès décollée mettrait en communication l'exsudat du décollement avec les chambres de l'humeur aqueuse, ce qui faciliterait singulièrement l'évacuation de l'exsudat extra-rétinien par les voies normales d'excrétion de l'humeur aqueuse.

On pourrait même ajouter que si, par une opération, on pouvait pratiquer sans dommage une perforation dans la zone plate des procès ciliaires décollée, on réaliserait vraisemblablement un des modes opératoires à employer contre le décollement *récent*.

A vrai dire il n'est pas nécessaire, pour la thérapeutique du décollement très récent et siégeant, selon la règle, à l'ora serrata de pratiquer une perforation opératoire dans la zone plate des procès. Car cette membrane décollée est si mince avec sa seule couche de cellules qu'une dialyse s'exécute facilement au travers d'elle, du côté des chambres de l'humeur aqueuse, *à la condition* que les chambres de l'humeur aqueuse aient été mises en état d'hypotonie par une incision cornéenne ou sclérale, avec écoulement un peu prolongé de l'humeur aqueuse, avec ou sans iridectomie.

C'est cette dialyse de l'exsudat liquide extra-rétinien à travers la fine membrane de la zone plate des procès décollée d'avec les cellules pigmentées, c'est cette dialyse dans la chambre antérieure en hypotonie qui constitue le mécanisme curatif principal de l'opération contre le décollement rétinien très récent.

En effet, les décollements rétiniens très récents — opérés avant le sixième jour, par exemple, pour fixer un chiffre approximatif, lorsque l'exsudat siège encore vers l'ora serrata — guérissent. Ces guérisons ne sont pas communes, parce qu'on a rarement l'occasion d'intervenir à temps et avec la décision nécessaire. Cependant ce

Digitized by Google

sont les décollements opérés dans ces conditions qui fournissent, de beaucoup, la plus grande quantité de guérisons.

Dans un cas de décollement rétinien opéré et guéri de cette manière, avant le sixième jour, j'ai pu constater à l'ophtalmoscope au point anciennement décollé de la rétine, à proximité de l'ora serrata, des *lésions* très analogues à celles que nous connaissons sous le nom de rétinite pigmentaire. Il y avait de nombreuses petites masses de pigment, disséminées dans le tiers environ de l'ancien décollement rétinien. C'était à n'en pas douter les traces apparentes de la cicatrice entre la rétine et la choroïde, en concordance avec les lésions de l'épithélium pigmenté et de la rétine.

Comme le décollement n'avait duré dans ce cas que quatre ou cinq jours et que les lésions pigmentaires n'étaient apparues à l'ophtalmoscope que plusieurs mois après la guérison du décollement rétinien, il y a lieu de considérer ces lésions comme *consécutives* dans certains cas.

C'est là le point qui distingue mon observation de celles de M. Galezowski dont le travail tend à présenter ces lésions comme pouvant être primitives.

Quand les perforations rétiniennes se trouvent dans la rétine (ce n'est pas ici le lieu de discuter leur mécanisme et leurs causes), les conditions hydrostatiques de l'œil sont beaucoup moins changées et surtout beaucoup moins favorables que dans les perforations siégeant dans la zone plate des procès. — Une perforation dans la rétine mettant en communication l'exsudat extra-rétinien et la chambre de l'humeur vitrée ne permet à l'exsudat que les évacuations très lentes auxquelles est soumis le liquide de l'humeur vitrée. Le mouvement de sécrétion et d'évacuation de l'humeur aqueuse étant, comme on sait, infiniment plus rapide.

Cependant les décollements munis d'une perforation rétinienne établissant des relations directes hydrostatiques entre l'exsudat et l'humeur vitrée, nous ont semblé être dans des conditions relativement plus favorables que les décollements sans perforation rétinienne.

M. Gillet de Grandmont. — Je rappellerai à M. Galezowski que M. Coursserant fils a décrit sous le nom de choroïdite antérieure les altérations qui se trouvent dans l'hémisphère antérieur du globe au voisinage de l'ora serrata. Il a même fait précéder cette description des indications techniques propres à obtenir un éclairage de cette région, peu accessible à l'examen ophtalmoscopique et cependant bien intéressante à explorer.

M. Belliard présente un Modèle d'instruction sur la myopie

Digitized by Google

à afficher dans les écoles. La discussion est renvoyée à la prochaine séance.

M. DESPAGNET. **Mélano-sarcome de la région de la macula** (*Présentation de pièce*). — Je n'ai nullement l'intention de refaire l'historique du sarcome choroïdien, c'est là une affection trop bien connue. Je veux simplement vous présenter une pièce fort intéressante à cause du siège du mélano-sarcome qu'elle présente.

Elle m'a été fournie par un homme, négociant, de 55 ans, habitant le Loiret, que j'ai énucléé le 12 février dernier. Il s'était présenté à ma consultation la veille avec une irido-cyclite droite absolue. L'œil, inéclairable, présente tous les symptômes physiques du glaucome. Le malade raconte que son mal a débuté il y a deux ans environ par un affaiblissement de la vue qui s'est accru progressivement et sans produire de douleur. En mai 1891 la cécité était absolue.

Il consulta en décembre 1891 et le diagnostic porté fut : décollement de la rétine. Ce n'est qu'en janvier 1892 que les douleurs occulaires et péri-orbitaires apparurent. En même temps l'œil devint le siège d'une violente inflammation.

Comme antécédents morbides on retrouve chez notre malade : ictère à l'âge de 21 ans ; à 32, crise de sciatique qui a duré plusieurs années ; fièvre typhoïde à 40 ans, et enfin à 50 affection thoracique à la suite d'un refroidissement. Aucune trace de tumeur appréciable dans aucun organe.

Comme antécédents héréditaires, on relève chez la mère, morte à 61 ans, une affection de l'estomac, de longue durée, qui provoquait des vomissements de teinte jaunâtre et qui amena un amaigrissement considérable.

L'œil est dur et douloureux au toucher; les vaisseaux ciliaires antérieurs sont fortement développés, variqueux. La perception est nulle.

L'énucléation se fait classiquement suivant le procédé de Bonnet.

Sitôt enlevé, je sectionne l'œil suivant le méridien vertical. Il s'écoule un liquide aqueux, très fluide, jaune rougeâtre ; c'est le corps vitré dégénéré et qui a été le siège d'hémorragies. En écartant les deux segments oculaires on aperçoit un décollement général de la rétine en infundibulum. Dans le pôle postérieur on trouve, formant champignon au-dessus du nerf optique, qu'elle recouvre, une tumeur noirâtre du volume d'une noisette étalée, avec un pédicule l'unissant à la macula. En relevant la tumeur on voit la papille normale. D'ailleurs les recherches histologiques démontreront l'intégrité du nerf optique. La cicatrisation de la

Digitized by Google

conjonctive fut régulière et le malade rentra chez lui dix jours après.

La pièce fut portée au laboratoire de M. Latteux, qui, avec sa très grande obligeance habituelle, voulut bien en faire l'analyse et nous donner la note suivante :

« L'œil étant sectionné dans sa partie médiane montre une tumeur de couleur brun foncé implantée dans la région maculaire et ayant soulevé la rétine, qui flotte dans l'intérieur du globe, détachée de la choroïde.

« Le tissu de la tumeur, extrêmement simple, est formé d'éléments cellulaires la plupart fusiformes, quelques-uns arrondis ou ovoïdes, intimement soudés entre eux et laissant des vides sans parois propres, qui sont les vaisseaux sanguins embryonnaires.

« Les faisceaux conjonctifs de la choroïde s'écartent pour loger des cellules de nouvelle formation, chargées de molécules pig-

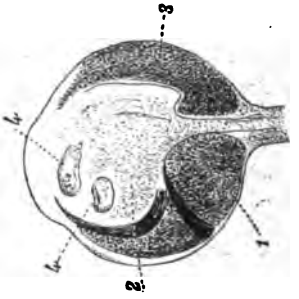

1, Tumeur pigmentée ayant décollé la rétine. — 2, Rétine pédiculisée dans sa partie inférieure. — 3, Choroïde. — 4. Débris du cristallin sectionné par la coupe.

mentaires. La forme et la structure de ces cellules sont telles qu'on les rencontre dans la tumeur proprement dite.

« Elles sont volumineuses, irrégulières, et munies d'un gros noyau avec nucléole brillant.

« Le protoplasme se charge de granulations mélaniques.

« *Conclusion :* Sarcome fasciculé mélanique. Pronostic fort grave. »

Depuis neuf mois que le malade est opéré il n'y a eu aucune récidive et il se porte bien.

Si j'ai tenu à présenter cette pièce et l'observation qui l'accompagne, c'est uniquement à cause du siège de la tumeur qui est assez rare. Il est surtout intéressant de voir la tumeur sous forme de champignon recouvrir le nerf optique sans l'envahir, malgré sa grande malignité.

La séance est levée.

Digitized by Google

BIBLIOGRAPHIE

ET REVUE DES JOURNAUX

Conjonctive infectieuse causée par une piqûre de mouche. — M. Berry (d'Edimbourg) relate deux cas de conjonctivite intense vraisemblablement provoquée par des piqûres de mouches. La première observation se rapporte à un homme d'un certain âge qui fut atteint d'une violente inflammation de conjonctive avec ulcération de la cornée, vingt-quatre heures après avoir été piqué par une mouche qui s'était posée sur des immondices. Le malade présenta, en outre, des symptômes généraux d'une certaine gravité et conserva pendant plusieurs mois un état de faiblesse assez accentué. L'orateur pense que, dans ce cas, les symptômes, tant locaux que généraux, étaient dus à la pénétration dans l'organisme d'un agent infectieux inoculé par la piqûre de la mouche.

Dans le deuxième cas, il s'agit d'un homme âgé de vingt ans, employé de bureau, sous la paupière supérieure duquel une mouche s'était engagée. Deux jours plus tard, cet homme présentait un œdème considérable de la paupière, et l'inflammation ne tardait pas à revêtir un caractère diphtéritique. La cornée fut complètement détruite et des symptômes nerveux caractéristiques se développèrent dans la suite chez le malade. Comme il se produisit plusieurs cas de dipthérie dans le bureau où il travaillait, il paraît probable ou que la mouche a été le véhicule direct de l'agent pathogène, ou que la piqûre a servi de porte d'entrée à l'infection, dans un milieu diphtéritique. (*Le Courrier Médical* de Mary Durand, 26 novembre 1892.)

Kyste séreux congénital de l'orbite et microphtalmie. — M. Fromaget présente à la Société d'anatomie de Bordeaux une enfant de huit mois, entrée dans le service de M. le professeur Badal pour une tumeur de l'orbite droite.

Les parents ne présentent aucune malformation. A la naissance à terme de la fillette, on constata une tuméfaction bleuâtre de la paupière inférieure droite, avec une microphtalmie du côté gauche et une tumeur de l'orbite à droite.

Pendant trois semaines, l'enfant eut une conjonctivite intense qui a disparu par un traitement approprié. La tumeur congénitale n'a fait que progresser depuis lors. Elle a actuellement le volume d'une grosse noix, repoussant en avant la paupière inférieure, qui présente une coloration violacée, due surtout aux dilatations vas-

Digitized by Google

culaires de la peau. Les paupières sont fermées, l'inférieure recouvrant en grande partie la supérieure et présentant un ectropion presque complet. La tumeur occupe toute l'étendue comprise entre la commissure externe et l'angle interne de l'œil. La peau est absolument mobile à la surface.

En entr'ouvrant les paupières, on trouve le cul-de-sac conjonctival inférieur effacé et, dans l'orbite, une tumeur de coloration bleuâtre, recouverte par la conjonctive, dont la membrane transparente ressemble à une sclérotique amincie et distendue.

Cette tumeur est très nettement fluctuante; sa paroi est un peu affaissée, très dépressible. Elle n'est pas réductible.

Elle envoie vers le fond de l'orbite un prolongement qu'il est impossible de bien délimiter. L'exploration du fond de l'orbite n'a pas permis de retrouver la trace du moindre moignon oculaire.

A gauche, au fond de l'orbite, on trouve un œil en arrêt de développement, gros comme une petite noisette. Il s'agit très probablement là, selon Fromaget, d'un kyste séreux congénital de l'orbite avec anophtalmie du côté droit et microphtalmie à gauche.

Corne cutanée de la paupière inférieure. — M. Lagrange a montré à la même séance une corne cutanée de la paupière inférieure ayant une longueur de deux centimètres et demi environ. Cautérisée plusieurs fois inutilement, elle a été enlevée au bistouri par M. Lagrange.

Il s'agit très certainement d'un épithélioma corné. (*Gazette des Hôp. de Toulouse*, 19 novembre 1892.)

La Gazette hebdomadaire des sciences médicales de Bordeaux communique le **Rapport de M. le professeur Badal, sur les prix de l'année scolaire 1891-1892.** Il parle d'abord de la thèse de M. Binaud qui est une excellente monographie chirurgicale. « Celle de M. le Dr Fromaget, continue-t-il, aujourd'hui mon chef de clinique, est un excellent travail de laboratoire, intitulé : *Contribution à l'étude de l'histologie de la rétine*. M. Fromaget a trouvé un procédé de coloration nouveau, qui lui permet de suivre les fibres du nerf optique aussi loin que possible. Grâce à cette coloration, l'auteur nous fait voir que toutes ces fibres n'aboutissent pas, comme on le croyait, aux cellules multipolaires de la couche ganglionnaire. Un certain nombre, et ce sont les plus nombreuses, cheminent entre les cellules de cette couche et les fibres de Müller, pour gagner la substance réticulaire interne. Cette substance, couche inextricable, uniformément colorée par toutes les méthodes connues, constitue une sorte de carrefour auquel aboutiraient, pour l'auteur, tout à la fois les fibres du nerf optique

Digitized by Google

et les prolongements des cellules ganglionnaires qui, là, disparaissent sans qu'on puisse les isoler. Au pôle opposé de cette substance réticulaire interne aboutissent les prolongements des cellules unipolaires, ainsi que les prolongements internes des cellules bipolaires, tandis que leurs prolongements externes se rendent à la couche réticulaire externe et s'y ramifient, comme au reste le pied des cellules visuelles des cônes et des bâtonnets.

« Il ne semble donc pas, dit M. Fromaget, y avoir de communi-« cation directe entre les différentes couches des cellules nerveu-« ses ; la communication s'effectue au moyen du plexus. »

« Il est difficile, cependant, d'admettre qu'il puisse se faire une conduction nerveuse dans ces plexus, sans continuation de fibrilles, et si nos procédés d'investigation sont encore impuissants à débrouiller ce chaos fibrillaire, gardons-nous de nier pour cela l'existence de conducteurs isolés au milieu de cet enchevêtrement.

« Dans la couche des cônes et des bâtonnets, M. Fromaget décrit encore et dessine une membrane dont il a constaté le double contour, et dont il met en lumière certaines particularités intéressantes.

« Cette étude a nécessité des recherches patientes et une somme de travail considérable. Une médaille d'or n'eût pas été de trop pour récompenser l'auteur, et nous pourrions en dire autant du travail de M. Sérégé, intitulé : *Contribution à l'étude de l'ophtalmie sympathique*. Nous ne pouvions disposer que de médailles d'argent, mais au nom de la commission des prix de thèse, j'y joins mes félicitations les plus chaleureuses.

« Le travail de M. Sérégé a pour objet une des questions à la fois les plus importantes et les plus obscures de la pathologie oculaire. Depuis les travaux de Schwalbé sur les voies lymphatiques de l'œil, certains auteurs ont pensé pouvoir attribuer la pathogénie de l'ophtalmie sympathique à un passage des microbes d'un œil à l'autre, par les voies lymphatiques de la gaine des nerfs optiques et du chiasma. M. Sérégé a repris cette étude, et par une série d'expériences bien conçues, sagement conduites et patiemment continuées pendant plusieurs mois, il est arrivé à démontrer, pour tout esprit impartial, que ces voies de propagation microbienne ne sauraient être admises et que Schwalbé a été induit en erreur.

« M. Sérégé passe ensuite en revue toutes les théories de la pathogénie de l'ophtalmie sympathique : névrite optique, névralgie ciliaire réflexe et vaso-motrice, névrite ciliaire ascendante. Finalement, il se rattache à la théorie vaso-motrice et trophique. Avant tout, évidemment, il fallait savoir s'il existe des nerfs trophiques ; l'auteur admet la chose comme absolument démontrée et se croit

Digitized by Google

autorisé à dire que l'ophtalmie sympathique est un trouble vasomoteur d'abord, de nature trophique ensuite, dont la cause initiale réside dans l'œil traumatisé.

« Le travail de M. Sérégé met la question bien au point. Mais s'il a établi que la théorie de Deutschmann n'a pour elle que des faits peu probants, est-il bien certain que celle défendue par notre jeune auteur soit assise sur des bases bien solides? Quoi qu'il en soit, il convient de rendre hommage à M. Sérégé; il a produit un travail critique considérable dont il faudra désormais tenir compte.

« La thèse de M. Roudié, intitulée *Étude sur le sarcome du nerf optique*, est d'autant plus intéressante que la question est à peu près neuve. M. Roudié montre que jusqu'ici on n'avait pas établi une distinction suffisante entre les tumeurs bénignes et les tumeurs malignes du nerf optique. C'est sur une observation de notre collègue M. le professeur agrégé Lagrange que M. Roudié à édifié son travail; il s'agissait d'un myxo-sarcome dont l'histologie très détaillée fait l'objet d'un chapitre spécial. L'auteur a recherché ensuite toutes les observations connues susceptibles d'être rapportées à son sujet, et il les classe dans un tableau que les ophtalmologistes ne manqueront pas de consulter. »

(*Gazette des sciences médicales de Bordeaux*).

Accommodation, par STIEFFEL (de l'*Encyclopédie médicale*). — L'auteur reproduit ce qui suit sur la *paralysie du muscle ciliaire*.

Dans la paralysie due au froid : vésicatoires, massage, bains de vapeur, courants continus à la tempe. Médicaments antirhumatismaux : salicylate de soude, antipyrine, colchique, etc.

Dans la presbytie, cause la plus ordinaire de la paralysie du muscle ciliaire, des verres convexes seront indiqués.

Parfois la paralysie survient dans la convalescence des fièvres graves, de la diphtérie : toniques, électricité.

Du reste, dans tous les cas on devra utiliser le sulfate neutre d'ésérine en collyre (solution à 5 centigrammes pour 10 grammes d'eau), et à l'intérieur on administrera outre les toniques les médicaments qui agissent plus directement sur la fibre musculaire, tels que le sulfate de strychnine à la dose de 1 à 3 milligrammes par jour, en pilules ou en potion, et le seigle ergoté à la dose de 0 gr. 50 à 1 gramme par jour.

Spasme de l'accommodation. Lorsque cette affection a pour cause le travail prolongé ou bien le travail pendant lequel le malade est tenu d'observer de très près l'objet, il faudra éviter ce travail et au besoin changer de profession. La lumière trop vive peut produire les mêmes accidents : les verres fumés y remédient.

Digitized by Google

Le plus souvent il s'agit encore ici d'une anomalie de la réfraction et parfois de myopie aiguë. Le repos de l'œil sera encore nécessaire. On instillera un collyre au sulfate neutre d'atropine (5 centigr. pour 10 gr. d'eau distillée), enfin on remédiera au vice de réfraction, d'ordinaire par des verres concaves. (*La Revue Médicale* d'Archambaud, 20 novembre 1892.)

De l'emploi du chlorure d'éthyle pour l'anesthésie locale. — Le Dr Ehrmann a expérimenté le chlorure d'éthyle comme anesthésique local et en a obtenu de bons résultats. Le chlorure d'éthyle est un liquide incolore, d'une odeur d'éther; il a pour formule $C^2 H^5 Cl$. Son action est basée sur son évaporation rapide, son point d'ébullition étant à 10° C. L'auteur a fait usage des flacons de 10 cent. c. qui se trouvent dans le commerce; l'extrémité du flacon est effilée en tube capillaire. Pour obtenir le jet, il suffit de briser l'extrémité indiquée par un trait; on dirige le jet sur la surface à anesthésier d'une distance de 30 à 50 cent. La peau devient d'abord rouge et pâlit ensuite. Pour obtenir l'anesthésie complète, qui dure 1 à 2 minutes, il est nécessaire que la peau blanche devienne trouble et non transparente, de couleur de cire. L'auteur a appliqué l'anesthésie par le chlorure d'éthyle pour scarifications et grattage dans le lupus, dans l'ouverture des furoncles, des bubons, des pustules et nodules d'acné. Pendant l'opération il faut écarter les bougies, les lampes et autres objets en combustion pour prévenir l'explosion des vapeurs du chlorure d'éthyle. (*Wiener medic. Wochen.*, d'après le *Med. Oboz.*, n° 14, 1891.)

Traitement du blépharospasme rebelle, par M. Vincent.— Voici le manuel opératoire dans les cas rares où la dilatation a échoué :

1er temps. — Paupière supérieure : l'aiguille chargée d'un crin de Florence traverse un pli de la peau au niveau de la bosse frontale, ressort au-dessus des sourcils, puis est enfoncée à la base de la paupière; on la fait cheminer sous la peau, de telle sorte qu'elle parcoure la couche superficielle du cartilage tarse et sorte par le milieu de l'épaisseur du bord de la paupière. On passe ainsi trois fils et on en fait autant pour la paupière inférieure : leur attache cutanée est sur la pommette.

2e temps. — Incision horizontale de la commissure externe des paupières sur une étendue de 2 centimètres.

3e temps. — Bordage des lèvres de cette incision avec la conjonctive du cul-de-sac externe.

4e temps. — Serrage des ligatures jusqu'à production, pou

Digitized by Google

le renversement des paupières, d'un ectropion très prononcé.

La formation de cet ectropion temporaire permet de soigner les ulcérations cornéennes, point de départ du spasme, de supprimer le frottement des cils sur la cornée, d'étaler la conjonctive afin de pouvoir la laver et la modifier, et enfin d'empêcher l'enroulement des cartilages tarses.

(*Lyon méd.*, 16 octobre 1892.)

Troubles oculaires dans un cas d'aortite avec vertiges, par M. Rendu[1]. — L'auteur rapporte l'histoire d'un malade atteint depuis quelques années d'une variété de vertige peu commune. Il est âgé de 48 ans, comptable, et ses antécédents n'offrent rien de notable. Depuis deux ans. il se plaint de vertige; mais à ce moment les crises étaient assez éloignées; aujourd'hui, elles reviennent jusqu'à deux et trois fois par semaine.

Le malade raconte que les crises débutent toujours le matin, lorsqu'il a fait quelques pas. Alors il éprouve une sensation pénible de vertige, la tête tourne, il ne peut se diriger, et même il est tombé plusieurs fois.

Il a des troubles oculaires se manifestant par une sensation particulière qui fait que les objets semblent tourner autour de lui; en outre, il voit ces objets en rouge.

Au moment où le malade est saisi par le vertige, il est pris d'angoisse précordiale, d'anxiété, avec la sensation d'un poids qui lui pèse sur la poitrine. Sa main est le siège d'un engourdissement tel qu'il lui est impossible de tenir serré un objet.

Ainsi donc le vertige ouvre la séance, puis surviennent les troubles oculaires, les troubles auditifs et les troubles circulatoires.

Tout cela ne dure que quelques minutes.

Lorsque la crise est terminée, le sujet éprouve un peu de mal de tête, de lourdeur cérébrale, et pendant plusieurs heures il ressent une fatigue générale.

La crise survient au lever, c'est-à-dire lorsque le malade passe de la situation horizontale à la situation verticale. Le pouls est petit, les pupilles sont dilatées.

A l'examen du cœur, on ne trouve pas d'hypertrophie véritable; il n'y a pas de lésions, bien que les bruits soient sourds.

A l'examen de l'aorte, on constate, au niveau des deuxième et troisième espaces intercostaux droits, un souffle systolique dû à la dilatation du vaisseau; il est rude et râpeux. La dilatation un peu intense, car les battements de la sous-clavière ne se perçoivent pas beaucoup plus haut que normalement. A droite, il n'y a pas de

1. Rendu, *Union médicale*, novembre 1892, *Revue des cliniques*, p. 704.

Digitized by Google

pouls radial; il est réduit à une simple ondulation. On peut donc admettre un rétrécissement du tronc brachio-céphalique à droite.

Ce rétrécissement peut être provoqué par un anévrisme de l'aorte, intéressant le point d'implantation du tronc brachio-céphalique en le comprimant; mais il y avait aussi compression des organes intra-thoraciques, gêne de la déglutition, toux quinteuse, etc.

Nous devrons songer à l'existence d'une plaque athéromateuse à l'origine du tronc brachio-céphalique, dont le calibre est ainsi diminué. C'est au niveau des éperons vasculaires que se sont formées les plaques athéromateuses.

On ne trouve chez le malade trace d'aucune intoxication et il n'est pas syphilitique. Mais, il y a trois ans, il a eu une attaque de rhumatisme articulaire aigu très sévère. Or, le rhumatisme porte son action aussi bien sur l'endartère que sur l'endocarde.

Dans le traitement, il faut, d'après M. Rendu, chercher à supprimer les changements brusques de pression qui se produisent du côté de la circulation cérébrale, et l'opium donné à petites doses et d'une façon prolongée aura de bons effets. On peut aussi recourir à la trinitrine; matin et soir, trois gouttes d'une solution alcoolique au centième dans 100 grammes d'eau. Enfin, l'iodure de potassium à la dose de 0gr.50 par jour peut agir sur le processus athéromateux. A ce traitement, on peut adjoindre les pointes de feu et les vésicatoires volants.

Traitement de la mort apparente par le procédé Laborde; traction de la langue, par le Dr Billot. — Dans la séance du 22 novembre 1892, M. Laborde a communiqué à l'Académie de médecine la relation intéressante de M. le Dr Billot, médecin major, de deux succès obtenus dans le cas d'asphyxie par les gaz des égouts, au moyen du procédé dit de la langue, dont il est le promoteur.

Ce procédé, dit « procédé de Laborde, procédé de la langue, procédé de traction systématisé de la langue, » mérite de fixer l'attention des oculistes, au même titre que celle des chirurgiens.

« Bien compris, dit M. Laborde, ce procédé ne consiste pas seulement à abaisser ou à tirer la langue hors de la bouche; mais à opérer sur elle des tractions successives, réitérées, et en quelque sorte rythmées, de façon à imiter le rythme respiratoire. »

Le *modus faciendi* est des plus simples. Il consiste à introduire l'index le plus loin possible dans l'arrière-gorge, puis, en le recourbant en crochet, à saisir la base de la langue, et à la tirer en haut et en avant par des mouvements rythmiques.

M. Billot est d'avis, et nous sommes absolument de cette opinion,

Digitized by Google

qu'on doit l'employer dans tous les cas de mort apparente, et notamment chez les malades soumis à une opération douloureuse et prolongée et qui exige l'application du chloroforme, et dans le cas d'accidents dus à l'anesthésie. Tout porte à croire que dans ces cas le procédé de traction de la langue donnerait de bons résultats.

En ophtalmologie, dans les opérations autoplastiques des paupières, dans l'énucléation du globe, l'extirpation des tumeurs malignes, etc., etc., nous sommes obligés de tenir le malade anesthésié quelquefois pendant très longtemps; or dans tous ces cas, et dans tous les autres cas d'anesthésie, l'administration de ces anesthésiques préoccupe l'opérateur et n'est pas sans danger. Aussi la connaissance d'un procédé nouveau simple, facile à appliquer, et dont le résultat s'est montré si favorable dans les cas où il a été employé a-t-elle un intérêt immédiat pour nous, qui n'échappera à personne.

C'est à ce titre que nous croyons devoir signaler le procédé de traction de la langue et les faits qui précèdent à l'attention de nos confrères.

Dr GALEZOWSKI.

Un nouvel analgésique; l'agathine, par le Dr ROSENBAUM. — Le nom d'agathine a été donné par un chimiste de Francfort, M. Israël Roos, au salicyl *a* méthylphénylhydrazon, obtenu par condensation de l'aldéhyde salicylique avec le méthylphénylhydrazon *a*.

M. Roos a entrevu que ce nouveau produit, en raison de sa composition atomique, devait posséder des propriétés analgésiantes. Un certain nombre d'essais cliniques faits par M. E. Rosenbaum ont démontré qu'effectivement l'agathine produit des effets analgésiants dans des cas d'affections rhumatismales des muscles, des jointures et des tendons. De plus, ces premiers essais thérapeutiques sont de nature à faire supposer que l'administration prolongée de l'agathine n'entraîne pas d'effets secondaires fâcheux.

L'agathine se présente sous les dehors de petites lamelles blanches, à léger reflet verdâtre, inodores, sans saveur, solubles dans l'alcool et dans l'éther; point de fusion, 74°.

Des expériences préalables faites sur des animaux, ont démontré que l'agathine est très bien tolérée, aux doses auxquelles les substances mères dont elle dérive produisent des effets toxiques. En s'autorisant de ces résultats de laboratoire, on a prescrit l'agathine à la dose de 0 gr. 12 et 0 gr. 25, dans des cas de névralgie. A ces doses, les effets thérapeutiques ont été nuls. On porta la valeur des prises à 0 gr. 5 répétées au nombre de trois par jour.

Administrée dans ces conditions, l'agathine a donné de bons

Digitized by Google

résultats dans plusieurs cas de névralgies faciales, de douleurs diverses. Les effets thérapeutiques ne se manifestent qu'au bout de plusieurs jours. (*Le Bulletin médical.*)

Paralysie faciale congénitale, par M. SCHULTZE (*Neurologisches Centralblatt*, 15 juillet 1892). — L'auteur vient d'observer un enfant de 4 ans, de parents sains, chez qui ont remarqua : dès sa naissance, la paralysie faciale : l'œil gauche restait ouvert. Quand Schultze l'examina, il trouva : paralysie faciale intéressant les branches supérieure et inférieure, avec très grande diminution de l'excitabilité électrique et abolition de l'excitabilité mécanique. Il n'y avait d'anormal qu'une légère dilatation de la pupille gauche, et un peu de nystagmus dans le regard latéral. L'auteur admet une altération du nerf dans son trajet périphérique, et non une lésion nucléaire isolée, quoiqu'il faille admettre une certaine atteinte des faisceaux pupillaires de l'oculo-moteur gauche. (*Revue internationale de bibliographie.*)

Contribution à l'étude du glaucome hémorragique, par MM. VALUDE et DUBIEF (*Annales d'oculistique*, août 1892, page 81). — Le glaucome hémorragique est l'expression locale d'une affection généralisée du système cardio-vasculaire, le plus souvent de l'artério-sclérose. Les recherches anatomo-pathologiques que les auteurs rapportent permettent de distinguer le glaucome hémorragique des autres formes de glaucome. Les lésions rétiniennes sont constantes. Les vaisseaux ont subi une dégénérescence hyaline ou fibreuse plus ou moins avancée. La rétine présente dans son épaisseur des vacuoles remplies d'exsudats fibrineux tout à fait comparables à celles que l'on rencontre dans le cerveau des vieillards athéromateux. Les hémorragies, qui n'existent qu'à l'état de complication dans le glaucome ordinaire, se remarquent dès le début et précèdent de beaucoup l'accès glaucomateux proprement dit. Le tractus uvéal est tantôt sain, tantôt affecté d'une dilatation passive. Les parois des vaisseaux sont saines le plus souvent. Du côté de l'iris, on observe quelquefois des lésions de dégénérescence semblables à celles de la rétine. L'oblitération adhésive de l'angle iridien et des espaces de Fonana ne se rencontre pas ici d'une façon constante, et lorsqu'elle existe elle paraît être plutôt une lésion secondaire. L'augmentation de tension dans le glaucome hémorragique est la conséquence de la gêne circulatoire produite à la fois par les suffusions sanguines rétiniennes et l'exsudation séreuse provenant de tout l'appareil vasculaire du globe. On pourrait faire intervenir, pour expliquer le début soudain des accidents glaucomateux, l'occlusion de

Digitized by Google

l'angle iridien produite par la brusque dilatation des corps ciliaires. Le glaucome hémorragique, disent en terminant les auteurs, n'est pas véritablement un glaucome idiopathique, ce qui entraîne à des erreurs dans le mode de traitement.

De la kératite filamentaire, par NUEL. — L'auteur vient de donner dans les *Archives d'ophtalmologie* (octobre 1892), une description clinique de kératite vésiculeuse ou bulbeuse. Selon lui, l'affection se montre de préférence chez des personnes âgées, et sur un seul œil habituellement. Les excroissances se localisent exclusivement en un secteur déterminé de la cornée sous forme d'une ou plusieurs élévations rondes, transparentes, sphériques, d'abord très petites, mais qui croissent et peuvent atteindre ou même dépasser les dimensions d'une tête d'épingle. Ces petites sphères sont transparentes, à surface régulière, miroitantes et ressemblent à des simples vésicules. Du jour au lendemain l'une de ces sphérules se transforme en un filament d'une longueur de 1/2 centimètre à 1 centimètre, et constituant un ulcère en apparence rongeant.

Sur l'existence de centres nerveux distincts pour la perception des couleurs fondamentales du spectre, par M. CHAUVEAU. — Dans la théorie Yung-Helmholtz, sur le mécanisme de la perception des sensations lumineuses colorées, la sélection des couleurs fondamentales peut être supposée accomplie ou par des éléments impressionnables de la rétine, ou par les conducteurs centripètes qui transportent les excitations lumineuses au *sensorium commune,* ou par les cellules perceptrices auxquelles aboutissent les tubes nerveux conducteurs dans le centre cérébral, ou bien encore on juge nécessaire d'attribuer à chacune de ces trois sortes d'éléments l'indépendance et l'adaptation physiologique spéciale qui créent l'aptitude à la vision séparée des couleurs fondamentales.

Jusqu'à présent on ne s'est guère occupé, du moins explicitement, que de la spécialisation possible des organes périphériques, tubes nerveux et rétine, particulièrement des éléments de la couche des cônes. N'est-il pas possible de démontrer que les cellules des centres percepteurs participent aussi à cette spécialisation? J'ai rencontré un nouveau fait qui est favorable à l'admission de cette participation. Il me paraît utile de le faire connaître. Ce fait, je l'ai cherché inutilement pendant bien longtemps. Si le hasard qui me l'a fait rencontrer après tant d'efforts infructueux avait leurré l'idée instigatrice qui dirigeait ces efforts, si mon fait n'avait pas réellement la signification que je lui attribue, il n'en resterait pas moins intéressant et curieux.

Digitized by Google

Le raisonnement qui a servi de base logique à mes nouvelles recherches est bien simple. On sait quelle marche suit l'assoupissement des organes des sens au moment du sommeil normal ou du sommeil provoqué. Cet assoupissement est loin d'être simultané, et il en est de même du réveil. La simultanéité n'existe même pas pour les sensations diverses qui ont leur siège dans un seul et même organe. La peau, par exemple, ne perd ni ne récupère exactement au même moment l'aptitude aux sensations de tact, de douleur, de chaleur. On sait, de plus, que le rôle essentiel est joué, dans ces phénomènes d'anéantissement et de résurrection, par le système nerveux central, c'est-à-dire par les cellules spécialisées des centres psychiques et, dans une certaine mesure, par celles des noyaux gris auxquels aboutissent les tubes nerveux du système périphérique. En effet, les organes de ce système périphérique ne perdent pas nécessairement leur activité propre pendant le sommeil. Ainsi, sur l'homme profondément endormi, incapable d'éprouver la moindre sensation visuelle quand on lui entr'ouvre les paupières, la rétine et les tubes du nerf optique conservent parfaitement la propriété de conduire à la moelle allongée les excitations lumineuses qui provoquent le resserrement réflexe de la pupille.

Il est donc bien établi que les cellules perceptrices des centres nerveux préposés à l'exercice des diverses sensations perdent et recouvrent leur activité avec une inégale rapidité, au moment du sommeil et au moment du réveil. Alors n'est-on pas autorisé à supposer que cette inégalité peut se retrouver dans les trois sortes de cellules centrales qu'on suppose présider à la perception de chacune des trois couleurs fondamentales admises par Yung? Si donc l'expérimentation et l'observation démontraient qu'au début et à la fin de la phase du sommeil la perception des couleurs fondamentales n'a plus lieu qu'avec éclipse fugitive de l'une ou l'autre d'entre elles, cette lacune ne démontrerait-elle pas, du même coup, que les cellules perceptrices du rouge, du vert et du violet existent en réalité et qu'elles ne sont pas influencées exactement de la même manière par le sommeil?

Voilà mon raisonnement. Je dirai de suite que les recherches méthodiques qu'il m'a inspirées tout d'abord ont complètement avorté : non pas qu'elles ne fussent susceptibles de réussir à donner une solution ferme en plaidant pour ou contre mon idée préconçue; mais la constatation des résultats était soumise à tant d'aléas que j'ai fini par me rebuter et par abandonner mon entreprise. Il s'agissait, en effet, de s'assurer si les trois couleurs fondamentales étalées à l'aquarelle sur un tableau de papier blanc, convenablement placé dans ma chambre à coucher, seraient toutes

Digitized by Google

vues ou non, avec leur teinte et leur valeur réelles, au moment du réveil. Or, voici ce qui m'arrivait toujours : ou bien je me réveillais avant que le jour fût suffisamment vif; ou bien j'étais placé, au moment du réveil, de manière à ne pas voir le tableau que j'avais à contempler; ou bien enfin, et ceci était le plus fréquent, j'avais complètement oublié, à l'instant où j'ouvrais les paupières, la petite opération psycho-physique que j'avais à exécuter.

Comme je suis doué à un assez haut degré de la faculté de m'endormir à volonté, j'avais esquissé un programme pour l'exécution de ces expériences en plein jour, en me plaçant dans des conditions beaucoup moins aléatoires. Mais, sur ces entrefaites, le hasard me mit en possession d'une méthode de recherches à laquelle je crus devoir m'attacher exclusivement, parce que d'une part elle me donnait de fort beaux résultats et que d'autre part elle se rattachait à un ensemble d'autres études dont je m'occupais alors.

Voici le fait qui m'a mis sur la voie de ma nouvelle méthode.

Étant endormi dans un wagon, je fut réveillé brusquement par une oscillation un peu plus forte que les autres et j'ouvris immédiatement les yeux : ils me parurent aussitôt, et pendant un instant très court, vivement illuminés en vert; le drap gris clair du compartiment et les housses blanches qui le recouvraient me donnèrent en effet l'impression très fugitive d'être teints en beau vert clair. C'était aux premières lueurs du matin. Quoique frappé par cette sorte d'apparition extraordinaire et y pensant assez fortement, je ne tardai pas à me rendormir. Au second réveil, j'éprouvai encore la même sensation d'illumination de mes pupilles en vert. Mais cette fois un travail mental, s'opérant pour ainsi dire instantanément et machinalement, rapprocha ce fait des tentatives par lesquelles j'essayais alors de démontrer qu'il y a, pour chacune des couleurs fondamentales, une catégorie spéciale de cellules perceptrices. « Mais, m'écriai-je intérieurement, la démonstration cherchée, la voilà : les objets blancs ou gris clair m'ont paru verts, au premier moment du réveil parce qu'à ce moment les centres percepteurs du vert étaient seuls éveillés ! » Je conçus de suite le projet de faire des recherches dans cette direction nouvelle. Quoique encore très aléatoires, ces recherches l'étaient beaucoup moins que celles dont j'avais eu l'idée en premier lieu.

Il est parfaitement inutile que j'expose en détail toutes mes tentatives, avec les incertitudes, les mécomptes du début, le succès constant réservé à l'expérimentateur lorsqu'il parvient à échapper aux pièges qui l'environnent, à son inattention principalement. Je suis aujourd'hui assez sûr des conditions nécessaires à la production du phénomène, ainsi que du phénomène lui-même, pour

Digitized by Google

me sentir autorisé à résumer comme il suit, dans une très courte formule synthétique, tout ce que j'ai à dire sur ce sujet.

Si l'on s'endort sur un siège placé obliquement devant une fenêtre laissant arriver, un peu de côté, sur les deux yeux à la fois, la lumière du ciel éclairé par des nuages blancs, les objets de couleur claire existant dans la chambre paraissent illuminés en vert pendant un très court moment, lorsque les paupières se soulèvent au moment même du réveil. Cette illumination, d'un vert très vif et très pur lorsque les surfaces ou les objets placés dans le champ visuel sont à peu près blancs, occupe toujours tout le champ visuel.

S'agit-il bien là, en effet, d'un phénomène particulier, inédit, indépendant de tous les phénomènes de coloration induite connus jusqu'à présent? Il m'a été facile de m'en convaincre en l'analysant minutieusement et en le comparant aux autres phénomènes plus ou moins analogues. Tout examen fait, j'ai dû conclure que ce phénomène nouveau ne se manifeste jamais que dans les conditions suivantes, absolument étrangères à la production de ceux qui pourraient en être rapprochés.

1° *Le phénomène se produit seulement sur les sujets sortant d'un profond sommeil.*

2° *Il n'a lieu que si les paupières se soulèvent immédiatement au moment du réveil.*

En ce qui concerne la première de ces conditions, je ne saurais dire combien d'essais variés j'ai faits pour reproduire les résultats de l'expérience sur l'homme à l'état de veille. Dominé, pendant longtemps, par l'idée que je pouvais bien n'avoir affaire qu'à une forme particulière des résultats obtenus dans l'expérience de l'éclairage latéral, j'ai supposé qu'il suffirait peut-être de se tenir longtemps exposé, les yeux fermés, à la lumière d'un ciel blanc entrant largement de côté par une fenêtre, pour provoquer l'illumination fugitive en vert au moment du relèvement brusque des paupières. C'était une erreur. Dans ces conditions, j'ai toujours vu apparaître immédiatement avec leurs couleurs vraies les objets contenus dans la chambre.

Donc, *le sommeil préalable est bien la condition* sine quâ non *de la manifestation du phénomène de l'illumination en vert au premier moment de l'irruption de la lumière blanche au fond de l'œil.*

La seconde condition est non moins indispensable. Il m'est arrivé souvent, ayant perdu le souvenir de l'expérience à laquelle je me livrais, de rester les yeux fermés pendant quelques instants après le réveil : alors l'illumination en vert ne se manifestait pas au moment où les paupières se relevaient.

Digitized by Google

D'où j'ai dû conclure que *pour éprouver la fugitive sensation de vive coloration verte des objets quand les yeux s'ouvrent après le sommeil, il faut que la vue de ces objets frappe les yeux très peu de temps après le réveil.*

Comment interpréter ce phénomène de perception chromatique? On ne le peut, à mon avis, autrement qu'avec l'aide de la théorie Yung-Helmholtz et en y faisant jouer le principal rôle au cellules perceptibles des centres nerveux. C'est bien là un de ces cas dans lesquels se révèle l'aptitude de l'œil à analyser la lumière blanche, à y voir seulement l'une de ses couleurs fondamentales ou la teinte complémentaire, par le fait d'une modalité particulière très fugitive des cellules perceptrices des centres nerveux.

On remarquera d'abord que l'isolement du vert de la lumière blanche, dans mon expérience, donne une sorte de réalité objective à l'une des couleurs fondamentales admises par Yung. Cet isolement concourt certainement à montrer l'appareil rétinien, ses conducteurs centripètes et les groupes de cellules réceptrices, auxquels ces conducteurs aboutissent dans les centres nerveux, comme étant disposés pour la perception indépendante des trois couleurs fondamentales qui composent la lumière blanche. Les vibrations lumineuses répondant à ces trois couleurs, séparées ou combinées, arrivent sur la rétine et l'excitent chacune à sa manière. Puis les trois excitations colorées, transportées par un conducteur commun ou par des conducteurs spéciaux (ce qui est indifférent), sont amenées chacune à une cellule spécialisée des centres percepteurs, qui en prennent connaissance soit à l'état de combinaison ou de fusion, suivant la diversité des ondes lumineuses impressionnantes.

Il suffit, comme on voit, dans cette manière de présenter la théorie Yung-Helmholtz, d'admettre l'indépendance et la spécialisation fonctionnelle des cellules centrales préposées à la perception des trois couleurs. Peut-être même la supposition d'une seule espèce de cellules réceptrices suffirait-elle à l'explication cherchée, si l'on admettait que chacune d'elles est douée de trois propriétés distinctes lui permettant de répondre isolément ou simultanément aux vibrations du rouge, du vert et du violet. Mais, pour la commodité de l'exposition, et en me conformant du reste à l'exemple déjà donné par Helmholtz, en ce qui regarde les tubes nerveux préposés à la condition des excitations colorées, je continuerai à raisonner comme si la propriété de perception des couleurs fondamentales appartenait sûrement à trois sortes de cellules spéciales.

Les choses étant comme nous venons de le supposer, on s'explique très bien que si un artifice expérimental quelconque vient

Digitized by Google

à éteindre passagèrement l'activité de deux de ces organes percepteurs, la lumière blanche qui frappera la rétine ne pourra être vue qu'avec la couleur à la perception de laquelle est destiné l'organule resté seul actif. Par exemple, si ce sont les cellules préposées à la perception du rouge et du violet qui sont paralysées, l'œil ne percevra que le vert dans la lumière blanche.

On peut de même supposer que les centres, après avoir été passagèrement paralysés, ne recouvrent pas tous simultanément leur activité. Si ce sont les organes du rouge et du violet qui retardent, le vert, cette fois encore, sera perçu seul dans la lumière blanche, jusqu'au moment où la réviviscence sera complète dans les trois sortes de cellules réceptrices.

On devine maintenant le parti qui peut être tiré de ces prémisses pour expliquer les caractères du phénomène nouveau dont il est ici question. Notre conclusion, d'accord avec ces prémisses, est conforme aux prévisions exposées au début de cette note : c'est que l'illumination de l'œil en vert, au moment du réveil, s'explique très bien par un défaut de simultanéité dans la récupération de l'activité des trois centres percepteurs de la lumière colorée. Les cellules du vert sont en très légère avance sur celles du rouge et du violet. D'où la sensation très fugitive d'une belle coloration verte quand le regard, au moment même du réveil, tombe sur une surface blanche.

Voilà mon explication. Est-elle complète ? Le mécanisme de cette très courte illumination en vert ne comporte-t-il pas d'autres facteurs ? Il y en a certainement. Ainsi, dans notre dispositif expérimental, quoique les paupières soient fermées, les globes oculaires sont exposés, pendant le sommeil, à l'action de la lumière blanche. L'illumination en rouge pourpre, qui en résulte pour le fond de l'œil, en provoquant une certaine fatigue des organes du rouge pourpre, favorise sans doute du même coup les organes percepteurs du vert. Mais ce ne peut être là qu'une cause simplement adjuvante. Le principal mécanisme de l'illumination en vert, au moment du réveil, réside nécessairement dans une inégale rapidité de la réviviscence des centres préposés à la vision des couleurs.

Voici, résumées sous forme systématique, les propositions que l'on peut tirer de la présente étude :

1° Le vert, par démonstration directe, le rouge et le violet, par déduction, semblent bien avoir droit, physiologiquement parlant, à la qualification de couleurs fondamentales qui leur a été attribuée par Yung.

2° Il y a, en effet, dans les centres nerveux, pour la perception de ces couleurs, des cellules distinctes, ou tout au moins douées de trois sensibilités indépendantes : une qui est excitée par les vi-

Digitized by Google

brations du rouge, l'autre par celles du vert, et la troisième par les vibrations du violet.

3° Ces propriétés, assoupies pendant le sommeil, ne reviennent pas simultanément à l'activité. C'est l'aptitude à la perception du vert qui se réveille la première.

4° Aussi l'homme endormi près d'une fenêtre laissant arriver la lumière du ciel à peu près également sur les deux yeux voit-il dans la chambre, quand ses paupières se relèvent au moment même du réveil, les objets blancs ou gris illuminés fugitivement en vert très vif et très pur.

5° L'œil normal possède donc l'aptitude à analyser la lumière blanche et à la décomposer en ses couleurs fondamentales, par un procédé psycho-physique résultant de l'intervention de modalités particulières, plus ou moins fugitives, imprimées aux cellules perceptrices des centres nerveux.

La netteté tranchante donnée intentionnellement à ces propositions facilitera les objections et les critiques auxquelles donne prise le déterminisme du phénomène exploité dans cette étude, surtout celles que je me propose de présenter moi-même dans une prochaine note.

Anévrisme artérioso-veineux de la carotide avec exophtalmie, par M. Dubuisson. — Cet éminent confrère a présenté à la Société des sciences médicales de Lyon un malade atteint d'anévrisme artérioso-veineux de l'artère carotide interne et du sinus caverneux.

Au mois de février 1891, le malade se tira quatre coups de revolver dans la bouche; il en résulta une hémorragie nasale et buccale. Du côté des yeux, on constata, à gauche, de l'exophtalmie et une diminution très marquée de la vision, qui survint brusquement; à droite, du gonflement et de la rougeur, sans exophtalmie.

Le malade demeura un mois environ dans le service de M. Poncet et en sortit guéri.

Pendant les cinq mois qui suivirent, il y eut une amélioration progressive de la vision et disparition de l'exophtalmie à gauche; le malade put s'engager comme militaire.

Mais alors survint une exophtalmie progressive à droite; depuis le mois de juillet, il se produit des battements qui gênent le sommeil, quelquefois des douleurs vives avec irradiation du côté des branches de la cinquième paire. Pendant deux mois, il s'est produit de la diplopie.

Le malade fut réformé au mois de janvier 1892 avec le diagnostic de tumeur de l'orbite.

Digitized by Google

Actuellement on constate l'exorbitisme et l'abaissement de l'œil droit, l'injection des conjonctives et des veinosités cutanées peu accentuées de la paupière supérieure. Vers l'angle supéro-interne de l'ouverture orbitaire antérieure existent des battements qui ont augmenté d'intensité depuis l'admission du malade.

Le stéthoscope fait percevoir un souffle continu avec renforcement systolique se propageant jusqu'à la région occipitale, et, depuis deux jours, un thrill qui disparaît par une pression même légère.

La compression réduit en partie l'exorbitisme, et la compression de la carotide fait cesser à peu près complètement les signes stéthoscopiques.

Les pupilles sont égales et réagissent bien. L'œil gauche ne présente rien à l'examen extérieur.

A l'examen ophtalmoscopique de l'œil droit, la papille est très rouge, paraissant animée de petits battements, les veines sont grosses et tortueuses. A l'œil gauche, la papille est très blanche, à bords nets, les vaisseaux petits. (*Union médicale*, décembre 1892.)

Pseudo-méningite hystérique avec trouble de la vue, par M. Tiya. — Les cas en sont rares[1]. Celui de M. Tiya, interne distingué des hôpitaux de Lyon, vient en augmenter le petit nombre.

Une femme de 19 ans, fille d'un père alcoolique et d'une mère névropathe, est hystérique. Depuis un an elle a d'abord deux ou trois crises chaque semaine, et finalement des crises quotidiennes. A la suite de l'une d'elles : excitation violente, céphalée, vomissements alimentaires, constipation, strabisme, contraction pupillaire, perte de connaissance, constipation, mais point de fièvre et point d'urine.

Cet état dure sept jours, après lesquels l'excitation diminue, et la connaissance revient en partie ; mais les vomissements persistent, puis les crises reparaissent. On en compte jusqu'à 149 en vingt-quatre heures. Deux mois après, l'état s'améliore, les vomissements et les crises se raréfient.

Bref, il s'est agi d'un cas de pseudo-méningite, comme ceux signalés par Saint-Ange, Arnozan, Boissard, Huchard et Axenfeld, Dalché, Chantemesse, Raynaud, Macé, Pitres et Ollivier.

Dans l'espèce, une erreur de diagnostic était facile à éviter, en raison des anamnestiques, l'absence de fièvre, l'état normal du pouls et l'absence d'amaigrissement. L'analyse des urines confir-

1. Voir H. Huchard, *Revue générale de clinique et de thérapeutique*, 1890.

Digitized by Google

mait aussi ce diagnostic, car elle a permis de constater, comme Gilles de la Tourette et Cathelineau l'ont fait sur les malades en imminence de crise, que le rapport des phosphates terreux aux phosphates alcalins, qui normalement serait comme 1 à 3, devenait comme 1 à 8, etc., etc.

Symptômes oculaires des maladies nerveuses. — Cette question a été étudiée avec soin par MM. Charcot et Parinaud. Ces symptômes ont une grande importance pour le diagnostic précoce des maladies nerveuses et pour le diagnostic différentiel.

Dans le tabes, c'est la diplopie passagère par suite de la paralysie du moteur oculaire commun qui constitue le plus fréquent des symptômes prémonitoires. La paralysie du moteur oculaire externe est beaucoup moins fréquente. On l'observait, au contraire, plus fréquemment que la paralysie du moteur oculaire commun dans la sclérose en plaques.

Pour établir le diagnostic, l'examen des membres inférieurs est indispensable. Dans la sclérose en plaques, il existe un commencement de paralysie spasmodique avec exagération du réflexe rotulien qui a disparu plus ou moins complètement dans le tabes. On observe la chute de la paupière dans l'hystérie. Quand elle est due à une paralysie, le sourcil du côté malade est plus élevé que celui du côté sain. Est-elle due à un spasme? le sourcil du côté malade est plus abaissé que l'autre. Chez les hystériques, la diplopie est momentanée.

La paralysie des muscles associés appartient à la sclérose en plaques. Le regard est vague, incertain, et dans la convergence le strabisme augmente. Dans la sclérose, le nystagmus est fréquent. Il manque dans l'hystérie et le tabes. On le rencontre, au contraire, dans l'ataxie héréditaire. Dans ce cas, il est souvent associé à l'embarras de la parole; mais dans la maladie de Friedreich le réflexe rotulien manque.

Dans le tabes, on trouve l'inégalité des pupilles et le signe d'Argyl-Robertson, qu'on peut observer aussi dans la paralysie générale, mais qu'on ne rencontre jamais dans l'hystérie ni dans la sclérose en plaques.

Dans le tabes, la papille, dont les contours sont très nets, est blanche, nacrée. Les vaisseaux sont amincis et ont disparu. Dans la sclérose, la papille est jaunâtre, ses contours sont peu nets; elle paraît recouverte d'un nuage. Dans le tabes, la cécité est fatale. Dans la sclérose, elle peut durer longtemps sans être définitive. Dans l'hystérie, on peut observer l'amaurose, mais la papille n'est pas altérée.

Dans le tabes, l'amaurose débute par le rétrécissement du

Digitized by Google

champ visuel, qui devient irrégulier, inégal, étoilé. Dans l'hystérie, ce rétrécissement est concentrique. Dans la sclérose en plaques, il manque, à moins qu'il n'y ait en même temps hystérie. Dans le tabes, l'achromatopsie débute par la perte de la notion du vert et du rouge. Dans l'hystérie, la notion du rouge disparaît la dernière. Dans la sclérose en plaques, il n'y a pas d'achromatopsie. (*Revue gén. de clinique et de thérapeutique* de Huchard.) Dr F.

Névrite optique dans un cas de tuberculose des pédoncules cérébraux, par M. Bouveret. — Une jeune fille de 22 ans, tuberculeuse, est prise au mois de mars 1891 d'une hémiplégie gauche incomplète avec parésie de la moitié inférieure de la face, léger ptosis à droite. Du côté gauche, tous les muscles oculaires sont plus ou moins intéressés.

L'œil droit étant fermé pour étudier les mouvements de l'œil gauche, la malade déclare qu'elle voit deux objets. Une épingle est placée à 30 centimètres de l'œil gauche, la malade voit distinctement deux épingles, les deux images s'écartant l'une de l'autre à mesure que l'épingle est éloignée.

L'acuité visuelle est diminuée, et il existe des deux côtés une névrite optique commençante. La malade entre à l'hôtel-Dieu de Lyon, où l'observation est recueillie par M. L. Bouveret et par son interne, M. Chapotot.

Le 17 juin, accès de convulsions à gauche, prédominant dans le membre supérieur; le 11 juin, la névrite optique est plus marquée et on trouve de petites hémorragies le long des vaisseaux autour de la papille. Le 2 juillet paralysie de la troisième paire droite; le 10 juillet mouvements choréiques des membres du côté droit. Le 4 août obscurcissement de l'intelligence. Le 8 septembre ophtalmoplégie à peu près complète des deux côtés. Hémiplégie gauche complète. Hémiplégie droite presque complète. L'intelligence est très obscurcie, la malade succombe le 17 septembre.

A l'autopsie, on trouve des lésions tuberculeuses anciennes limitées aux sommets des deux poumons. Dans l'encéphale, dans l'hémisphère gauche, au niveau du pied de la deuxième frontale, à l'union de la substance grise et de la substance blanche, petite masse caséeuse bien limitée. Sur la coupe des pédoncules apparaît une tumeur tuberculeuse formée de deux masses caséeuses assez résistantes, saillantes sur la coupe, du volume d'une noisette. L'une occupe le pédoncule droit, qu'elle a détruit à peu près complètement, fait saillie vers la corne occipitale du ventricule latéral, s'avance jusque sous l'aqueduc de Sylvius, où elle a détruit la substance grise, mais dépasse à peine le bord supérieur de la

Digitized by Google

protubérance. L'autre masse caséeuse occupe la région médiane et postérieure de la surface de section des pédoncules, s'étendant un peu dans le pédoncule cérébral gauche. Toutes les autres régions de l'encéphale sont à l'état sain. (*Revue de médecine*, septembre 1892.)

Les altérations des noyaux des nerfs crâniens dans la paralysie générale (*Neurologisches Centralblatt*, 1892). — On sait quelle est la fréquence des symptômes céphaliques dans la paralysie générale : tremblement des lèvres et de la langue; nystagmus, ptose, strabisme; mâchonnement, grincements de dents; gêne de la déglutition. Beaucoup d'auteurs (Kræpelin, Kirchhoff, Laufenauer, Voisin, Tschisch, Siemerling, Bædeker, etc.) ont constaté des lésions des noyaux des nerfs dans le territoire desquels ces troubles se produisent, mais personne n'a dit si ces lésions diverses se rencontraient chez tous les paralytiques généraux et dans tous les noyaux bulbaires. Certains noyaux étaient altérés de très bonne heure (facial, hypoglosse) et d'autres résistaient longtemps et même échappaient au désordre (auditif, trijumeau). Du reste, les lésions étaient proportionnelles à celles des parois des vaisseaux. Le pédoncule cérébral est congestionné dans les cas intenses; alors, dans les noyaux bulbaires, le protoplasma des cellules se remplit de pigment jaune foncé, ou des vacuoles s'y creusent; les noyau et nucléole sont souvent invisibles ou déformés (noyau en grosse boule; nucléole pyramidal ou stelliforme). (*Revue internationale de bibliographie médicale.*)

Des rapports du goitre exophtalmique et de l'aliénation mentale, par M. Jacquin (Thèse de Montpellier, 1891). — L'association de troubles psychiques avec la maladie de Basedow a été signalée par Trousseau, Charcot, Meynert, Sollbrig, Rendu, Balle, Joffroy, Bædeker. L'auteur réunit un ensemble de 32 observations déjà publiées, plus une personnelle : dans celle-ci il s'agit d'une femme de 64 ans, fille et sœur d'aliénés, qui a eu quatre accès mélancoliques; le goitre exophtalmique est apparu dans le cours du quatrième accès. L'auteur note l'influence de la prédisposition héréditaire, mais il admet qu'il est des faits dans lesquels le délire est dû au goitre exophtalmique seul qui agit : *a*, par les crises épileptiformes qu'il détermine; *b*, par une dénutrition excessive qui lui est propre; *c*, enfin par sa nature infectieuse. Chez certains malades prédisposés, on suit la filiation des accidents nerveux depuis l'enfance jusqu'au jour où éclate la folie; chez d'autres, la maladie de Basedow et le délire

Digitized by Google

éclatent simultanément. L'auteur admet que le goitre exophtalmique peut produire de toute pièce une folie. La maladie de Basedow éclatant dans le cours d'une aliénation mentale en exagère les symptômes et en ajoute de nouveaux : sensation de chaleur généralisée, surdité, anxiété particulière. Le goitre exophtalmique donne à la folie concomitante une physionomie particulière qui dépend des symptômes développés par le goitre. (*Revue internationale de bibliographie médicale.*)

Note sur une forme de ptosis non congénital et héréditaire, par le Dr Dutil. — L'auteur a observé récemment, dans le service de M. le professeur Charcot, un malade, ataxique, dans la famille duquel sept membres appartenant à la lignée maternelle et répartis dans quatre générations successives ont été atteints, dans le *cours de leur cinquantième année*, de ptosis paralytique bilatéral.

M. B..., âgé de 57 ans, est atteint, depuis l'âge de 45 ans, de ptosis paralytique double et à peu près symétrique. Les paupières supérieures recouvrent presque complètement les globes oculaires. Les sourcils sont maintenus élevés. Le front est plissé transversalement. Le malade a l'habitude de relever une de ses paupières au moyen d'une petite pince. La paralysie des paupières s'est effectuée en quatorze mois; la paupière de l'œil droit a été atteinte la première. Il n'existe actuellement et il ne s'est produit antérieurement chez M. B... aucun trouble de la vision proprement dit; il n'y a jamais eu trace de diplopie. La santé générale du malade a toujours été parfaite. Il n'a jamais éprouvé de douleurs fulgurantes ni de troubles vésicaux; ses réflexes rotuliens sont normaux. Il n'a pas eu la syphilis.

Le père et le grand-père ont été, comme lui, atteints de la paralysie des paupières.

Un *oncle* maternel fut affecté, encore vers *l'âge de* 50 *ans*, de ptosis d'abord unilatéral, puis double et qui alla s'accentuant avec le progrès de l'âge. Il mourut à 74 ans. Comme chez sa sœur, ce fut la paupière de l'œil gauche qui s'abaissa la première.

Un deuxième *oncle* présenta, toujours au même âge (50 ans) la même infirmité.

(*Progrès médical* de Bourneville, 1892.)

Contribution à la symptomatologie de la maladie de Basedow, par M. Homen. — (*Neurologisches Centralblatt*, 15 juillet 1892, p. 427-434). — Description de deux nouveaux symptômes de cette affection : douleurs articulaires, tremblement des paupières. 1° Les douleurs articulaires ont été vues, pour la première fois, par

Digitized by Google

l
I
d
K
k
te
di
tio
no
d'a
(au
à c
ges
le
ou
invi
mid
méd

D
men
L'as
a été
Ball
32
celle-
qui a
appar
fluen
des fa
seul q
b, par
nature
filiation
éclate la

Digitized by Google

commença à tituber comme un ivrogne, peut-être parce que la tête était rejetée à gauche et en arrière et empêchait de voir le sol ; la vision baissa vite. En septembre, la surdité s'établit peu à peu ; en octobre, la parole se trouble de plus en plus, si bien qu'elle devient inintelligible, et il éprouve les premiers accès tétaniques, avec perte de connaissance, répétés jusqu'à la fin plusieurs fois par jour. En novembre il était aveugle et devait définitivement s'aliter. En décembre ou janvier, contracture du membre supérieur gauche. En février, gêne de la déglutition pendant quelques semaines. En mars, Zenner note, outre les faits précédents : immobilité presque complète, défaut d'intelligence et d'attention, contracture des pieds, absence de toute paralysie ou anesthésie, pupilles larges et immobiles, double névrite optique ; réflexes tendineux variables d'un moment à l'autre. Mort le 29 avril. A l'autopsie, circonvolutions aplaties par une grande accumulation de liquide dans les ventricules latéraux. Tumeur du volume d'une noisette (gliosarcome) occupant la glande pinéale, sans autres adhérences que quelques travées l'unissant à l'épendyme.

Hyperesthésie optique liée à des troubles cérébraux, par M. Freund (*Neurologisches Centralblatt*, 1er septembre 1892, p. 530-535). — Dans trois cas d'hystérie traumatique, l'auteur a pu constater un symptôme non décrit. Il s'agit d'un *élargissement notable du champ visuel* pour le blanc et les couleurs ; les limites normales (90° environ) sont portées à 110° ou 115° dans les conditions ordinaires d'éclairage. Quand l'expérience se prolonge, cependant, les couleurs sont mal distinguées et les contours de leur champ se resserre. *Si l'éclairage est trop faible, les limites du champ visuel sont en deça de la normale.* Il n'y a pas de nyctalopie. Ce phénomène coïncide avec une exaltation de tous les autres sens, des névralgies, zones hystérogènes, etc. Il a persisté intact chez un malade jusqu'au moment de la publication (c'est-à-dire pendant cinq mois) ; chez deux autres, il a fait place à un léger rétrécissement. Et c'est probablement ce qui a empêché de connaître ce symptôme jusqu'ici, car le champ visuel est d'ordinaire exploré assez tard dans l'hystérie. (*Revue internat. de bibliographie*, H. Bidon, de Marseille.)

De la perception quantitative des couleurs dans les névroses traumatiques, par M. Wolffberg. — Dans ce travail, l'auteur rappelle que la perception quantitative de la macula pour les couleurs est normale quand elle s'étend jusqu'aux limites ordinaires du champ visuel, et par conséquent si elle occupe une partie relativement trop considérable de ce champ rétréci. Elle

Digitized by Google

est diminuée d'autant plus que le champ visuel des couleurs est plus rétréci. Dans le cas de Freund, au contraire, elle est accrue, c'est-à-dire que le contour du champ de chaque couleur dépasse les limites qui le bornent ordinairement. Suivent des détails intéressants sur la mesure et la valeur de cette importante donnée ophtalmologique. (*Revue internat. de bibliographie*, H. Bidon, de Marseille.)

Traitement du goitre exophtalmique par la faradisation, par le Dr Vigouroux. — Le traitement du goitre exophtalmique par l'électricité n'est pas nouveau. Certains médecins, les Allemands en particulier, emploient la galvanisation du cou. Au contraire, M. Vigouroux se sert du courant faradique pour l'électrisation du nerf sympathique cervical. Différents électrothérapeutes sont, du reste, du même avis. Erb, par exemple, disant que les effets de l'excitation galvanique du nerf sympathique cervical sont moins nets et plus faibles que ceux produits par l'excitation faradique. On constate l'ischémie de la face du côté électrisé, sans qu'on sache exactement si cet état est dû à l'excitation du nerf sympathique ou à celle de la carotide. Selon M. Vigouroux, ce traitement doit être employé seul, à l'exclusion de tout autre, l'expérience ayant démontré qu'une autre médication, ou tonique, ou calmante, ne pouvait s'y associer et qu'elle déterminerait un retard de la guérison, loin de la favoriser. Ce procédé consiste à faradiser négativement les carotides, le goitre et les yeux, positivement la région précordiale. Toutefois, depuis 1886, M. Vigouroux a substitué la faradisation positive du globe oculaire à sa faradisation négative. La séance doit durer environ cinq minutes.

Traitement du symblépharon ; nouveau procédé opératoire, par M. Rogman. — Le procédé opératoire dont il s'agit se recommande par la simplicité et la facilité de son exécution et par la sûreté des résultats auxquels il conduit. L'opération se fait en deux séances. Après avoir coupé les adhérences du symblépharon et avoir créé un cul-de-sac artificiel suffisamment profond, on taille sur la joue un lambeau de peau quadrangulaire de la largeur de la paupière, ayant son sommet en bas et sa base adhérente à la peau de la paupière, au niveau du fond du fornix. On soulève le lambeau, et au moyen d'une incision pratiquée dans les parties profondes de la paupière on pénètre dans le fornix. A travers cette ouverture on glisse le lambeau, dont le sommet est fixé par suture le long du bord palpébral interne. La paupière entièrement libre dans son milieu est couverte à ses faces antérieures et postérieures d'un revêtement cutané. Trois ou quatre semaines

Digitized by Google

plus tard on termine l'opération de la façon suivante : avivement de la surface oculaire du cul-de-sac artificiel créé dans la première séance; dissection sur la face antérieure de la paupière d'un lambeau quadrilatère, qui est passé à travers la boutonnière palpébrale, et que l'on vient suturer à la surface antérieure du globe. (*Archives d'ophtalm.*, 1892.)

Observation de tubercule solitaire primitif du vermis avec méningite basilaire, par M. H. D'Alloco (*Bollettino delle scienze mediche,* août 1892, 473-487). — Il s'agit d'une femme de 51 ans, sans antécédents personnels ni héréditaires, qui eu le 24 mars une insolation : la céphalalgie commença de suite pour ne plus cesser; la malade éprouve bientôt de l'amblyopie, de la diplopie homonyme, vertiges, vomissements, constipation, hyperesthésie douloureuse du cou et des bras; puis parésie généralisée, diminution de l'ouïe, titubation, ptose, enfin coma et mort le 4 mai. On diagnostiqua une tumeur du cervelet (atroce céphalée occipitale, papille étranglée, troubles visuels et auditifs, titubation, parésie généralisée, vomissements, dysphagie, dysarthrie par glossoplégie, oscillations du pouls, intégrité de l'intelligence, sauf dans les derniers jours), et l'on pensa qu'il y avait complication de méningite (fièvre, hyperesthésie douloureuse et légères contractures, ophtalmoplégie externe et interne binoculaire, et surtout la marche irrégulière coupée d'aggravations et de régressions rapides). Les résultats de l'autopsie peuvent se résumer ainsi : tubercule solitaire primitif du vermis supérieur, compression de la grande veine de Galien par la tumeur, hydrocéphalie interne subaiguë, œdème et macération partielle de la substance cérébrale, méningite basilaire. Il faut remarquer l'apparition de ce tubercule à un âge aussi avancé, sans qu'il y ait d'hérédité ni d'autres lésions tuberculeuses. L'insolation survenue au milieu d'une santé parfaite et suivie immédiatement de l'explosion de tous ces symptômes semble avoir joué un rôle étiologique très important. Enfin la mort est due à l'œdème cérébral dû à la compression du tronc de Galien, laquelle est exceptionnelle dans les tumeurs cérébelleuses isolées.

Étude sur la conjonctivite granuleuse en Algérie, particulièrement au point de vue chirurgical, par M. Viger. — La population arabe est atteinte le plus fréquemment par l'ophtalmie granuleuse, qui y fait le plus de ravages. Les Israélites, qui ont avec les indigènes des relations commerciales très fréquentes payent aussi un large tribut à la maladie. Chez les uns comme chez les autres le développement de l'ophtalmie doit être attribué

Digitized by Google

au manque absolu d'hygiène et à l'insouciance que professent les familles pour ce qui concerne les moyens de prévenir la contagion ou de combattre le mal. D'autres causes que la contagion doivent être invoquées pour expliquer la généralisation de la conjonctivite granuleuse. Parmi ces causes il faut citer les longues périodes de sécheresse, les violents coups de vent qui soulèvent une poussière fine, impalpable, l'ardeur du soleil. La conjonctive, irritée par ces agents divers, se trouve placée dans des conditions essentiellement favorables au développement du germe spécifique qui se trouve partout disséminé. Il n'est pas exact de dire avec les auteurs qui observent en Europe que la granulation ne s'observe guère que sur des sujets scrofuleux ou simplement lymphatiques. L'Arabe nomade n'est pas lymphatique. Il est d'ordinaire bien portant et vigoureux, et pourtant on le trouve atteint de trachome, Au point de vue du traitement, l'auteur, devant l'insuffisance manifeste des moyens médicaux, s'est adressé aux méthodes chirurgicales, qui seules, dans la majorité des cas, peuvent donner des résultats satisfaisants. Il donne actuellement la préférence à l'opération d'Abadie, qui lui a donné dans cinq cas, dont les observations sont rapportées dans son travail, des résultats excellents. Trois de ses malades ont été complètement guéris dans l'espace de quinze jours; chez les deux autres, il s'est produit une amélioration si sensible qu'on peut les considérer comme étant dans un stade avancé de guérison. Pour l'auteur, la partie essentielle de l'opération réside dans le brossage bien plus que dans la profondeur des scarifications. L'accrochement complet du cul-de-sac est la condition essentielle du succès de l'opération. Le chloroforme est de rigueur. Quant à la canthoplastie, elle n'est point nécessaire dans la plupart des cas. Il faut la réserver pour les malades chez lesquels la conjonctive et la cornée présenteraient une réaction inflammatoire accusée. (*Ann. d'oculistique*, 1892.)

Nature microbienne des ophtalmies profondes, par M. Gillet de Grandmont. — Les complications qui se produisent dans les membranes profondes de l'œil à la suite de maladies générales telles que la dothiénentérie, l'érésipèle, la septicémie puerpérale, etc., sont dues à l'infection microbienne. Nous trouvons rapporté dans ce travail des faits probants. Un malade convalescent d'une fièvre typhoïde présente à l'œil gauche une iritis avec synéchies postérieures et hypopyon. L'ensemencement sur agar-agar du liquide obtenu par la paracentèse, produit au bout de deux jours une culture pure de bacille d'Eberth. Cette culture injectée dans le corps vitré d'un lapin amène, après une huitaine de jours, une infection générale, et le bacille peut être retrouvé dans l'intes-

Digitized by Google

tin et le foie. Une expérience semblable faite sur un œil profondément atteint à la suite d'un érésipèle conduisit à une belle culture de streptocoques présentant les caractères morphologiques de celui de l'érésipèle. L'auteur conclut de ses recherches bactériologiques sur ce sujet que, dans les ophtalmies profondes de l'œil, il y a lieu de rechercher l'origine de l'affection dans les maladies infectieuses antérieures et que, dans les cas de diagnostic difficile, il faut, pour s'éclairer, recourir à la paracentèse de l'œil et à la culture bactériologique. (*Archives d'ophtalmologie*, octobre 1892, p. 623.)

De la menstruation en pathologie oculaire, par le Dr Pargoire[1]. — De nombreuses observations relatant des troubles oculaires d'origine utérine étaient disséminées dans les revues et journaux médicaux, lorsque Cohn les réunit dans son livre et publia le premier travail d'ensemble sur ce sujet. Depuis de nouveaux faits ont été publiés en France par Trousseau, de Wecker, Granclément, Truc, etc.

Dans beaucoup d'observations, l'origine utérine est, il est vrai, loin d'être démontrée, et l'existence d'une diathèse, cause de l'affection oculaire, a été souvent méconnue. Mais il en reste encore un nombre suffisant pour démontrer que l'utérus, ou plutôt que l'appareil génital interne de la femme, peut être le point de départ d'affections oculaires soit par son fonctionnement normal (menstruation), soit par les affections dont il peut être le siège.

M. Pargoire a borné son intéressante étude aux troubles oculaires causés par la menstruation, normale ou anormale.

Il passe successivement en revue les troubles qui apparaissent à la puberté, au moment de l'établissement de la fonction : kératites, iritis, irido-choroïdites. Puis, ceux qui peuvent survenir au cours de la menstruation normale. Ces troubles sont très variés et « d'après toutes les observations que nous connaissons sur ce point, il ne nous semble pas exagéré de dire que toutes les membranes et les milieux de l'œil en ont été, plus ou moins souvent chacun, le théâtre ». On a signalé l'herpès de la conjonctive (Landesberg), la kérato-conjonctivite (Tillais), des poussées de blépharite (Thaon), de l'iritis cataméniale avec hypopyon (Trousseau), de l'iritis sans hypopyon (Despagnet), de l'épisclérite (Duboys de Lavigerie), des hémorragies de la rétine (Leber).

Quand une affection oculaire existe déjà antérieurement, elle subit à chaque époque menstruelle une poussée plus ou moins intense durant à peu près aussi longtemps que le flux lui-même.

1. Thèse de Paris, 1892.

Digitized by Google

Après quoi tout rentre dans l'ordre, jusqu'à ce qu'une nouvelle époque amène de nouveaux désordres. C'est ce qu'ont observé Mooren pour la conjonctivite scrofuleuse, Danion pour la dacryocystite, Danion et Galezowski pour l'orgelet, Lerat pour l'herpès cornéen.

L'époque de la ménopause s'accompagne peut-être encore plus fréquemment de troubles oculaires, et c'est sur le tractus uvéal qu'ils se portent ordinairement. L'irido-choroïdite est l'affection la plus commune, et elle se montre souvent fort grave, car, comme l'a signalé M. Galezowski, ainsi du reste que M. de Wecker, les irido-choroïdites de la ménopause ont une tendance au glaucome.

Dans la seconde partie de son travail, M. Pargoire étudie les troubles oculaires dont l'origine se trouve dans une menstruation anormale et pathologique. Les uns sont amenés par des troubles menstruels chroniques : aménorrhée, dysménorrhée; les autres par des accidents aigus de la menstruation : suppression brusque des règles, ou, au contraire, ménorragies.

Il s'agit le plus souvent dans les trois premiers cas, de ces hémorragies oculaires que M. le professeur Panas a heureusement caractérisées, les assimilant aux hémorragies supplémentaires de la muqueuse nasale, par le terme d'*epistaxis oculaires*. Elles occupent soit la chambre antérieure, soit le corps vitré, soit la rétine.

Les ménorragies abondantes peuvent amener une amblyopie très marquée. Samelsohn (de Cologne) admet, pour l'expliquer, qu'à la suite de pertes sanguines considérables, il peut se produire rapidement une anémie cérébrale, les vaisseaux tendant à se vider. Il y a alors appel de liquide céphalo-rachidien dans la cavité cranienne, et ce liquide pénètre entre les deux gaines du nerf optique, s'y accumule et détermine la cécité par compression du tronc nerveux.

Cohn divise en trois catégories les troubles oculaires qui peuvent se rencontrer après les ménorragies. C'est d'abord de l'anémie rétinienne : le fond de l'œil est pâle, artères et veines peu apparentes. La fluidité du liquide sanguin appauvri, l'hydrémie, peut donner lieu à une névro-rétinite et même à une névro-rétinite hémorragique, avec hémorragies rétiniennes. Enfin, dans d'autres cas, il se produit des amblyopies et des amauroses d'origine nerveuse.

Ajoutons que M. Chevallereau a publié deux cas d'hémianopsie consécutive à des hémorragies utérines.

Tous ces troubles oculaires causés par les ménorragies semblent d'ailleurs être plus rares que ceux précédemment décrits.

Quant au traitement, il doit être local et général ; il doit surtout,

Digitized by Google

sous peine d'échec, s'appliquer à améliorer l'état de la menstruation.

CH. SAUVINEAU.

Contribution à l'étude des rapports morbides de l'œil et de l'utérus, par le Dr JANOT[1]. — Comme M. Pargoire, l'auteur passe en revue les affections oculaires liées à la menstruation normale ou pathologique. Mais il ne s'en tient pas là, et son travail contient deux intéressants chapitres consacrés l'un aux lésions de l'œil occasionnées par la grossesse, l'accouchement et l'état puerpéral, l'autre aux lésions oculaires liées aux affections utérines proprement dites.

Les troubles oculaires liés à la grossesse sont ceux qui ont donné lieu au plus grand nombre de travaux, mais on a surtout insisté sur les affections qui avaient pour point de départ l'albumine, et certains ont regardé ce point de départ comme une règle à peu près générale. C'est ce que soutient Cazeaux dans son traité d'accouchement.

Laissant de côté ces lésions qui, par leur origine, sortent en effet du cadre qu'il s'est tracé, l'auteur s'occupe de celles qui ont un rapport direct avec la grossesse, sans trace d'albumine dans les urines.

Disons de suite que ces cas sont peu fréquents. D'après une statistique de Winckel, on rencontra 5 fois des maladies d'yeux parmi 319 femmes enceintes, ce qui donne une moyenne de 1,57 p. 100.

L'asthénopie accommodative et musculaire a été observée pendant la grossesse. Le strabisme fut observé par Bloding. Il se produisait chez sa malade avec une telle régularité que cette femme le considérait comme un signe certain de grossesse.

L'héméralopie a été signalée. On en compte une quinzaine de cas.

D'après M. Galezowski, la grossesse serait une cause prédisposant au glaucome hémorragique.

Power, Cooper ont vu survenir au cours de la grossesse une double atrophie de papilles, qui s'améliora spontanément après l'accouchement.

Des troubles analogues peuvent survenir pendant l'accouchement et après la délivrance.

Quant aux affections utérines proprement dites, qu'il s'agisse de lésions inflammatoires ou de simples déviations et changements de position de la matrice, elles peuvent occasionner des troubles

1. Th. de Montpellier, 1892. Alcan, éditeur.

Digitized by Google

oculaires, qui intéressent soit le tractus uvéal, soit le nerf optique ou la rétine.

M. Janot rapporte ici un certain nombre d'intéressantes observations.

Dans un cas dû à M. Mooren, une épisclérite se produisit chez une dame de 45 ans atteinte de métrite violente avec rétroflexion de l'utérus.

Une poussée aiguë se produisait chaque fois que l'on introduisait un pessaire.

Le même auteur observa une névrite optique double en rapport avec une endométrite hémorragique, qui s'améliora par un traitement dirigé du côté de l'utérus.

Hue a décrit un cas qui avait pour cause une chute de l'utérus. L'état de la vision s'améliorait lorsqu'on plaçait un pessaire, et lorsqu'on faisait de fréquentes irrigations dans les organes génitaux.

On connaît les observations analogues qu'ont publiées, dans ces dernières années, MM. Abadie, Trousseau, de Wecker.

Quelle est la pathogénie de ces troubles oculaires liés aux lésions internes ? Diverses théories ont été émises.

Jusqu'à ces dernières années les auteurs qui se sont occupés de cette question mettaient ces lésions oculaires sur le compte de troubles réflexes dans l'innervation vaso-motrice de l'œil.

M. Trousseau est le premier qui, pour expliquer ces phénomènes, songea à une infection. Il publia une observation d'iritis avec hypopyon se reproduisant à chaque apparition des règles, tandis que, au cours d'une grossesse, et après l'accouchement, alors que les voies génitales étaient soigneusement désinfectées par des injections antiseptiques, l'œil resta indemne.

Peu après, son élève Gendron reprit les idées de Trousseau. Dans la menstruation, il y a une plaie de l'utérus par où les germes provenant de l'utérus et du vagin peuvent pénétrer dans l'organisme, et ces germes amènent les lèsions de l'œil, devenu souvent par suite d'une diathèse un *locus minoris resistentiæ*.

Puis viennent les importants articles de Grandclément et de de Wecker. Grandclément admet la possibilité d'une auto-intoxication par insuffisance du filtre rénal.

De Wecker admet au contraire que les germes infectieux viennent des organes génito-urinaires de la femme et est d'avis de remplacer le terme d'iritis cataméniale, proposé par Trousseau, par celui d'iritis métritique.

Une intéressante observation d'irido-choroïdite consécutive à un avortement que M. le professeur Truc a communiquée à M. Janot vient encore à l'appui de l'origine infectieuse de ces affections du tractus uvéal.

Digitized by Google

Il est donc du plus haut intérêt, dans les cas douteux, de pratiquer l'examen direct des organes génitaux. Tout au moins devra-t-on pousser très loin l'interrogatoire, qui pourra amener sur la voie de renseignements que la malade avait intérêt à tenir secrets.

Le diagnostic est important surtout au point de vue du traitement. Lorsqu'on a affaire à une lésion oculaire d'origine utérine, on n'arrive en effet à une amélioration qu'en attaquant simultanément les deux affections.

Le pronostic est plus favorable si l'inflammation s'est portée seulement sur le tractus uvéal et la rétine, quoique les récidives soient souvent très tenaces et qu'il persiste de nombreuses synéchies qui réclament une intervention active.

Le pronostic est plus grave quand l'inflammation porte sur le nerf optique. Elle aboutit le plus souvent à l'atrophie optique, et rien ne peut plus alors améliorer l'état de la vision.

CH. SAUVINEAU.

Phénomènes oculaires dans les névroses. — Partant de cette idée que la prétendue névrose traumatique est ou bien de l'hystérie, ou bien de la neurasthénie, MM. FRANKL-HOCHWART et TOPSLANSKI ont, dans la séance d'hier de la Société império-royale des médecins de Vienne, examiné les yeux d'un certain nombre d'hystériques et de neurasthéniques. Dans la neurasthénie, ils n'ont jamais trouvé un rétrécissement permanent du champ visuel; l'acuité visuelle était normale, mais la perception des couleurs était parfois un peu diminuée. Dans l'hystérie non accompagnée de troubles de la sensibilité, on trouve ordinairement le champ visuel normal; il en est de même de l'acuité visuelle et de la perception des couleurs; cependant celle-ci est quelquefois un peu diminuée. Le rétrécissement concentrique du champ visuel s'observe surtout chez les hystériques qui présentent des troubles de la sensibilité; il s'accompagne d'une diminution parallèle de la perception de la lumière et des couleurs. L'intensité des troubles oculaires est en rapport avec celle des troubles de la sensibilité. Dans la névrose traumatique, on constate les mêmes phénomènes. Lorsque le tableau clinique affecte la forme neurasthénique, le champ visuel est normal, la perception de la lumière est intacte et celle des couleurs seule est un peu affaiblie. Il en est de même dans les cas d'hystérie traumatique sans troubles de la sensibilité. Mais, en général, ceux-ci existent dans l'hystérie traumatique et, dans ces cas, il y a un rétrécissement concentrique du champ visuel et une diminution de la perception de la lumière et des couleurs. On conçoit facilement qu'il est impossible de simuler un rétrécissement du champ visuel et une diminution corrélative de la

Digitized by Google

perception des couleurs et de la lumière. L'examen de la perception des couleurs et de la lumière peut donc servir à déceler la simulation dans les cas de névrose traumatique.

INDEX BIBLIOGRAPHIQUE

REDLICH. — Caractères de la contracture pupillaire réflexe dans la paralysie générale (Zur Charakteristick der...). (*Neurolog. Centralbl.*, n° 10).

CHABERT (L.). — Cas de tabes caractérisé par des lésions des 2e, 3e, 4e, 5e et 6e paires craniennes (*Écho méd.*, 24 et 25.)

M. BELLOUARD. — Étude sur l'apparition précoce de l'ophtalmie purulente chez les nouveau-nés (Thèse de doctorat de Paris, 1892).

L. PANSIER. — Les manifestations oculaires de l'hystérie. Œil hystérique. 1 brochure in-8, 3 fr. 50 (Librairie F. Alcan, boulevard Saint-Germain, Paris).

ALBRAND (W.). Des troubles moteurs de l'œil dans la grippe (*Berl. Klin. Woch.*, 1892, n° 31, p. 892).

A. E. DAVIS. — A study of one hundred and thirty-one cases of enucleation (Reprinted from *Medical Record*, oct. 1892, New-York).

O. PARISOTTI. — Studio comparativo del campo visivo di neuropatici e psicopatici. Roma, 1892.

M. NOGUÉ. — Traitement chirurgical de la conjonctivite granuleuse (Thèse de Bordeaux).

M. BURAIN. — Phthiriase des paupières (Thèse de doctorat de Bordeaux.)

M. HERRNHEISER. — Beilage zur Kenntniss der metastatischen Entzündoungen in Auge und der Retinitis septica (*Klin. Monatsblatter für Augenheilkunde*, septembre 1892).

M. MADDOX. — A new test fort heterophoria (*Ophtalmic Review.*, vol. IX, 1890).

M. RICHARD GREEFF. — Zur Kenntniss der intraocularen Cyste (*Arch. f. Augenheilkunde* v. Knapp und Schweigger).

Le Gérant : FÉLIX ALCAN.

4569. — L. Imprimeries réunies, B, rue Mignon, 2. — MAY et MOTTEROZ, directeurs.

Digitized by Google

PARALLÈLE

DES TROUBLES OCULAIRES DANS LE TABES

L'ALCOOLISME ET L'HYSTÉRIE

PAR

M. le Professeur CHARCOT

LEÇON DU 13 DÉCEMBRE

RECUEILLIE PAR LE Dr KŒNIG, Assistant du service d'ophtalmologie.

Messieurs,

Je n'ai pas besoin de vous rappeler combien les symptômes oculaires sont importants à considérer en pathologie nerveuse, où constamment nous nous appuyons sur les renseignements fournis par l'examen de l'œil.

Presque, à chaque affection du système nerveux correspond un ensemble de signes révélés par l'examen des troubles fonctionnels de l'œil, qui, sans être toujours pathognomoniques, présentent des données qui permettent d'établir une différenciation suffisamment précise.

Je me bornerai aujourd'hui à passer en revue parallèlement les symptômes oculaires de l'ataxie, de l'alcoolisme et de l'hystérie.

A chacune de ces affections correspond un ensemble symptomatique particulier de l'appareil visuel, mais il arrive souvent que deux de ces maladies peuvent se combiner ensemble et il importe de ne pas méconnaître ces modes d'association.

Chez le malade que je vous présenterai tout à l'heure, et qui est atteint de paralysie alcoolique, les manifestations de cette intoxication se sont accompagnées d'un revêtement hystérique, et l'examen du malade a permis de constater avec les signes moteurs et sensitifs relevant nettement de l'alcoolisme l'existence de stigmates oculaires qui dépendent, eux, de l'hystérie.

Digitized by Google

Examinons si les trois affections que je vous signalais tout à l'heure offrent, au point de vue de leurs signes oculaires, des différences qu'on puisse utiliser pour établir le diagnostic différentiel.

Dans le système moteur de l'œil, on observe des troubles dans l'une et l'autre catégorie. Une chute de la paupière et l'incoordination des mouvements doivent faire songer au tabes. La paralysie des muscles innervés par le moteur oculaire commun est la plus fréquente. Ce n'est pas qu'on ne puisse rencontrer ailleurs cette paralysie, mais elle est plus spéciale au tabes.

Dans l'alcoolisme, il est rare de trouver une paralysie isolée; on peut voir survenir des ophtalmoplégies, mais pas dans les mêmes conditions que dans le tabes. La maladie est grave, et se termine par la mort; on a affaire à la poliencéphalite alcoolique décrite par Wernicke et Thomsen.

Existe-t-il quelque chose d'analogue dans l'hystérie? Le strabisme spasmodisque, la chute de la paupière supérieure ont été observés dans quelques cas, mais ce ptosis auquel Parinaud a donné le nom de *pseudo-paralytique* est dû non à une paralysie du releveur, mais à un spasme de l'orbiculaire.

La diplopie existe également avec des caractères particuliers : l'écartement des deux images est peu considérable et ne subit pas de modifications dans les différents champs du regard. De plus, la diplopie et la polyopie monoculaire se rencontrent fréquemment dans l'hystérie.

Ces différents symptômes peuvent neanmoins prêter à la confusion, et ils seraient insuffisants si l'on n'avait pas recours à d'autres signes fonctionnels fournis par l'examen des pupilles, du champ visuel et du sens chromatique.

L'examen des pupilles est fort important. Chez l'ataxique, elles sont étroites, inégales; toutes deux très petites, ou bien l'une moyennement dilatée, l'autre de dimension moindre. Un autre signe est celui que l'on désigne à tort sous le nom de *signe d'Argyll Robertson :* Coing et Vincent l'avaient signalé bien avant cet auteur.

Digitized by Google

Si je vous rappelle, messieurs, que le signe d'Argyll Robertson ne se rencontre généralement que dans le tabes et la paralysie générale, vous comprendrez qu'il y a là en faveur du tabes un élément de diagnostic capital en la circonstance.

Certains auteurs ont signalé toutefois que ce signe pouvait intervenir dans l'amblyopie alcoolique. Mais ce doit être là une éventualité tout à fait exceptionnelle. Dans ce cas, le diagnostic se heurte à de réelles difficultés, mais on peut dire que, en général, le signe d'Argyll dans l'alcoolisme n'existe pour ainsi dire qu'à l'état rudimentaire et que le réflexe lumineux n'est jamais complétement aboli.

Ce ne sont pas encore là les seuls symptômes oculaires. Il y en a d'autres. Leur ensemble constitue les caractères fondamentaux sur lesquels on s'appuie en nosographie et en clinique; je fais allusion à une série de symptômes fonctionnels ayant trait aux altérations du champ visuel et aux lésions du fond de l'œil, qui sont si différentes dans chacune des trois maladies que nous étudions.

A mesure que l'atrophie du nerf optique se développe dans le tabes, le champ visuel se rétrécit irrégulièrement à sa périphérie. Il présente des encaisses et des dentelures. La dyschromatopsie a aussi des caractères particuliers. C'est le rouge et le vert qui se perdent tout d'abord, tandis que la vision reste intacte pour le bleu et le jaune. A une période plus avancée ces deux couleurs disparaissent à leur tour à mesure que le champ visuel se rétrécit de plus en plus et d'une façon irrémédiable.

Chez l'hystérique le champ visuel est rétréci périphériquement, mais il est régulièrement concentrique. De plus la dyschromatopsie surtout chez l'homme n'est pas la règle, et quand elle existe elle est plus fréquente chez la femme. Les couleurs disparaissent dans un ordre tout différent et leur champ est presque toujours interverti; c'est d'abord le violet, puis le bleu et le jaune qui cessent d'être perçus. Le rouge persiste le plus longtemps; parfois son étendue est plus grande que celle du blanc.

Dans l'alcoolisme, quand il existe des troubles oculaires,

Digitized by Google

ceux-ci consistent dans la présence d'un *scotome central* relatif ou absolu. A ce niveau le sens lumineux est diminué et la perception des couleurs est nulle.

Le scotome central embrasse le point de fixation et s'étend vers le punctum cœcum, qu'il peut envahir ; il affecte généralement une forme ovalaire.

La recherche de ce scotome se fait de différentes manières, mais en clinique il faut toujours s'en rapporter aux moyens d'exploration les plus simples; ce sont eux qui nous permettent de saisir les phénomènes importants qu'une analyse trop détaillée peut dénaturer. Le papier coloré doit être placé sur le point de fixation et caché par un écran que l'on enlève dès que l'on veut faire l'expérience. En amenant une couleur de la périphérie au centre, la rétine s'impressionne de cette couleur et l'épreuve n'a plus la même rigueur. Je ne m'étendrai pas autrement sur ce signe d'une réelle valeur.

Qu'il nous suffise de vous faire remarquer que dans l'amblyopie alcoolique la suppression des couleurs se fait dans le centre, au lieu de se faire à la périphérie comme dans les autres affections.

La périphérie du champ visuel restant intacte, les malades ne sont pas gênés par la vue des objets extérieurs ; ils se servent de la fixation excentrique. L'intoxication a déjà fait des ravages quand ils s'aperçoivent qu'ils ne peuvent plus lire ou qu'ils confondent la monnaie d'or et d'argent.

Vous le savez, messieurs, il y a en clinique des cas où la combinaison d'éléments disparates qui sont empruntés à différentes affections peut faire commettre des erreurs. S'il est vrai que chez certains alcooliques on rencontre les signes pupillaires du tabes, l'abolition du réflexe patellaire, le signe de Romberg, la seule constatation du scotome central lèvera toute difficulté. On présentait, il y a quelques années, un malade chez lequel on avait constaté l'abolition des réflexes rotuliens, le signe d'Argyll à un certain degré, de l'amblyopie et la décoloration des papilles. Il n'y avait pas d'incoordination motrice; on n'hésita pas à porter le diagnostic d'ataxie. Quelque temps après l'amélioration survint, l'acuité

Digitized by Google

visuelle qui était très altérée remonta. Le malade était atteint d'alcoolisme, il est clair qu'on ne l'eût pas pris pour un ataxique, si l'on eût recherché le scotome central.

Passons aux lésions du fond de l'œil. Dans le tabes, la papille est d'un blanc nacré. Les contours sont réguliers, les vaisseaux centraux sont intacts, du moins au début. L'individu atteint de ces lésions est voué à la cécité qui peut survenir plus ou moins tard mais qui se fait attendre rarement plus de six ans. En général, elle est fatale et rien ne peut enrayer sa marche. De plus, il est rare que les deux yeux soient atteints au même degré ; un seul œil est pris tout d'abord et l'affection évolue inégalement dans les deux yeux.

Au contraire, dans l'amblyopie toxique, les troubles visuels se montrent simultanément dans les deux yeux et marchent de pair. Le scotome central est, à peu d'exceptions près, bilatéral. Il semble qu'il y ait là une loi de symétrie qui est propre à l'amblyopie alcoolique. L'affection existe longtemps sans lésion apparente à l'ophtalmoscope. Elle se montre des deux côtés sous la forme d'une décoloration des papilles qui occupe la partie temporale. Plus tard la lésion peut empiéter sur la totalité du disque et constitue une atrophie caractérisée. Mais c'est un fait assez rare.

En ce qui concerne le pronostic de l'amblyopie ataxique et de l'amblyopie alcoolique, la différence est nettement tranchée.

Dès le début — avant toutefois que l'atrophie ait envahi toute la papille — l'amblyopie alcoolique peut guérir, tandis que l'atrophie tabétique suit une marche fatalement progressive.

Que voyons-nous dans l'hystérie à ce point de vue? On peut avoir de l'amblyopie et même de l'amaurose absolue, mais jamais l'on ne constate de modifications du côté de la papille, pas même de décoloration. Les troubles fonctionnels peuvent être très accusés, mais ils sont mobiles et peuvent disparaître complètement.

A ne considérer que les schémas du champ visuel que vous avez sous les yeux, les différences capitales dont j'ai parlé

Digitized by Google

s'accentuent devant les phases d'évolution de la maladie. Dans l'atrophie progressive, la ligne de démarcation se rapproche du centre et le champ visuel diminue; dans l'amblyopie alcoolique si le scotome a une tendance à disparaître, il s'efface de la périphérie au centre, et le champ visuel de la vision s'élargit.

J'en viens maintenant, messieurs, à l'examen du malade que je voulais vous montrer. Il présente, il est vrai, des signes de l'alcoolisme en même temps que des troubles oculaires, mais, comme j'espère vous le démontrer, ces derniers ne sont que la conséquence d'une affection surajoutée qu'il n'est pas rare, au reste, de voir se développer dans les conditions de l'alcoolisme.

L... s'est intoxiqué d'une façon spéciale; il est fils et petit-fils d'alcoolique. Il est atteint d'un tremblement qui date de l'enfance. Il a commencé à boire depuis deux ans. Le début de la maladie remonte à six mois. Un matin il s'aperçoit que ses jambes se dérobent sous lui. Il n'a pas eu de douleurs fulgurantes, mais il se plaint de douleurs musculaires qui s'exagèrent à la pression. Il marche difficilement en traînant un peu les pieds mais sans les projeter en avant. Il ne *steppe pas*. Le signe de Romberg existe. Il y a une zone d'anesthésie mal délimitée qui remonte au-dessus des genoux, et de l'hyperesthésie dans les muscles du ventre et de la masse sacro-lombaire. Dans certains muscles on note une réaction partielle de dégénérescence, ce qui ne se trouve jamais chez le tabétique. Les extenseurs des jambes n'offrent qu'une faible résistance.

Au début, il avait un ptosis double assez prononcé. Quand on lui commandait d'ouvrir les paupières, celles-ci n'exécutaient ancun mouvement. Cependant on remarquait que, lorsque l'attention du malade n'était pas sollicitée, les mouvements synergiques en haut des yeux et des paupières s'exécutaient assez bien. Il y avait un nystagmus latéral à oscillations rapides comme dans le nystagmus véritable. L'examen avec le verre coloré révélait une diplopie aux images homonymes persistant également dans toutes les directions du regard sans

Digitized by Google

modification dans leur écartement. Le champ visuel était rétréci concentriquement à un degré inégal dans les deux yeux.

Aujourd'hui nous pouvons constater que le ptosis n'existe plus; la diplopie a disparu et le nystagmus est peu apparent.

Il serait impossible d'interpréter ces derniers phénomènes autrement que par l'intervention de l'hystérie. Peut-on être surpris qu'elle se soit manifestée chez un alcoolique? Chacun sait que ces deux affections se combinent, l'alcoolisme faisant naître l'hystérie.

Nul doute que la névropathie se serait développée si la suppression des habitudes alcooliques n'y avait mis bon ordre.

Dr CHARCOT.

DE L'EXTRACTION DE LA CATARACTE

A LAMBEAU SEMI-ELLIPTIQUE SANS IRIDECTOMIE

DÉTAILS DU PROCÉDÉ OPÉRATOIRE DE L'AUTEUR

PAR

Le Dr GALEZOWSKI

L'opération de la cataracte, qui a passionné de tout temps les chirurgiens, est entrée aujourd'hui dans une voie de progrès réel. Depuis que j'ai démontré dans mon travail à la Société de chirurgie, en 1885, que l'excision de l'iris dans l'extraction de la cataracte n'était pas nécessaire, et qu'on devait revenir à la méthode française de l'extraction simple, mais en modifiant la forme ancienne du lambeau en semi-elliptique, ma méthode s'est vulgarisée de tous côtés et constitue aujourd'hui la principale à laquelle on a recours en France et en Amérique.

Mon expérience à ce sujet est considérable, car j'ai pratiqué depuis cette époque 1,365 cataractes dans ma clinique de la rue Dauphine aussi bien que dans ma clientèle particulière,

Digitized by Google

et, sur ce nombre, j'ai fait l'extraction simple 1,173 fois, l'extraction avec iridectomie 179 fois et l'extraction avec sphinctérotomie 13 fois.

Les résultats de mes opérations faites sans iridectomie ont été, en général, bien supérieurs à ceux que j'ai obtenus par le procédé à iridectomie, comme on pourra du reste en juger par les chiffres qui se trouvent contenus dans le tableau statistique que je rapporte à la fin de ce travail.

En présence de pareils résultats, nul ne pourra hésiter à donner la préférence à mon procédé d'extraction de cataracte à *lambeau simple semi-elliptique* et de l'accepter comme une méthode principale, usuelle, et ne conserver l'extraction avec excision de l'iris que comme une méthode exceptionnelle, qui doit être réservée pour des cataractes compliquées, cataractes anormales dans leur forme et leur évolution, etc.

Je tiens à examiner ici différentes particularités qui se rapportent à mon procédé et mon mode opératoire, pour démontrer que la méthode elle-même ne présente point de difficulté si l'on se conforme à des particularités spéciales, propres au procédé lui-même, et qui résultent de mon expérience de plusieurs années.

Plusieurs points doivent être étudiés en détail si l'on ne veut s'exposer à des mécomptes et à des accidents : les uns sont inhérents au procédé lui-même, d'autres à la nature et au volume de la cataracte.

En ce qui concerne la méthode de l'opération, elle se trouve déjà développée dans plusieurs de mes publications. Après avoir exposé pour la première fois ma méthode en 1885 à la Société de chirurgie, et sur laquelle M. le professeur Terrier a fait un si intéressant et si favorable rapport, j'ai fait ultérieurement plusieurs publications sur cet important sujet, et entre autres dans le Congrès français d'ophtalmologie de Paris de 1892, au mois de mai dernier. Dans ce dernier travail, j'ai voulu démontrer que, dans des cas spéciaux, il y a avantage de fendre le sphincter de l'iris, ce qui permettra de prévenir les accidents inflammatoires post-opératoires.

Aujourd'hui, je pense qu'il y aura utilité d'analyser succes-

Digitized by Google

sivement différents points importants du Manuel opératoire, qui, joints à la méthode elle-même, rendront son exécution plus facile, les accidents consécutifs moins fréquents et moins dangereux, et les résultats plus complets.

Je vais examiner trois points principaux dans l'opération : A. la forme et l'étendue du lambeau ; B. l'incision de la capsule et C. l'expulsion de la cataracte.

A. *Forme et étendue du lambeau.* Comme j'ai eu l'honneur de l'exposer dans mon premier travail, la forme du lambeau doit être semi-elliptique, la ponction et la contre-ponction se trouvant placées dans le bord sclérotical, juste à la limite de la partie opaque de la cornée, pour que ces ponctions soient placées bien régulièrement et à une hauteur fixe et bien définie.

C'est pourquoi j'ai pris pour base les points de repère suivants :

En faisant passer une ligne horizontale dans la direction de la base du lambeau de Daviel, et une autre à travers la plaie du lambeau de de Graefe, je place ma ponction et ma contre-ponction juste à égale distance de ces deux lignes. Après avoir fait la ponction dans le bord sclérotical, dans le point désigné, je fais la section de la capsule avec la pointe du couteau, je passe rapidement vers le bord opposé de la cornée pour faire la contre-ponction et je taille ensuite mon lambeau à forme semi-elliptique, lambeau dont le sommet doit se trouver, comme celui de Daviel, à 2 millimètres du bord supérieur de la cornée.

Ici, je crois devoir mettre en lumière les points principaux de l'opération :

Il faut désigner d'avance les limites du lambeau, indiquer exactement l'endroit où devront être faites la ponction et la contre-ponction et marquer la place du sommet du lambeau. Car ne l'oublions pas, c'est là la base de toute l'opération, et toute contravention à cette règle, peut en faire échouer le résultat, amener des complications dans son exécution, et rendre son exécution difficile, si on ne veut pas se conformer à certaines règles posées par moi dès le début de mes recherches à ce sujet.

Digitized by Google

J'ai eu la satisfaction de recevoir une lettre du professeur Knapp, de New-York, datée du 22 juin 1890, et par laquelle mon éminent confrère américain me disait que « le but principal de son voyage à Paris, était d'assister à mes opérations de la cataracte sans iridectomie, et de se rendre compte des moyens que j'employais pour éviter l'enclavement de l'iris, qu'il regardait comme le seul écueil de cette opération. » M. le professeur Knapp me fit, en effet, l'honneur d'assister à mes opérations, et c'est depuis, qu'avec son esprit impartial et tout à fait supérieur, il a adopté ma méthode, et en a répandu l'usage dans toute l'Amérique.

1° L'incision de la capsule avec le couteau n'est point obligatoire, on la fait facilement, si la chambre antérieure est grande et si la cataracte n'est pas molle; autrement on la pratiquera dans le second temps de l'opération.

2° Il est indispensable de donner une inclinaison oblique d'arrière en avant au couteau dès qu'on aura fait la contre-ponction, et terminer l'incision du lambeau le tranchant du couteau étant porté en avant. En procédant de cette façon, on évitera de blesser l'iris qui pourrait, à ce moment de l'opération, se porter sur le couteau.

3° Ce premier temps de l'opération terminé, il est indispensable de retirer le blépharostat, et ne faire l'expulsion de la cataracte qu'en abaissant la paupière inférieure avec le pouce de la main gauche, et en relevant la paupière supérieure avec l'annulaire de la main droite.

En accentuant la pression à travers la paupière inférieure sur le globe de l'œil, on poussera le cristallin vers la plaie, pendant que les lèvres de cette dernière seront écartées à l'aide d'une curette, qui sera appuyée sur le globe de l'œil au-dessus de la plaie.

4° Dans l'expulsion du cristallin, qui se fait sans blépharostat, il faut n'arrêter la pression sur le globe, que lorsque toutes les couches corticales seront sorties; ce n'est qu'alors qu'on fera rentrer l'iris dans la chambre antérieure à l'aide d'un *stylet en or mousse*. Dans cette manœuvre on cherchera à dégager l'iris des deux angles de la plaie, autrement on

Digitized by Google

s'exposerait à avoir un enclavement de cette membrane et une iritis consécutive.

5° Si le cristallin est très volumineux et s'il s'engage difficilement dans la pupille pour sortir au dehors, il faut alors, sans hésiter, exciser le sphincter irien, ou bien pratiquer seulement une sphinctérotomie. On saisira alors l'iris à l'aide d'une pince fine et on fendra le sphincter pupillaire. Une fois le cristallin sorti, on refoulera les deux lambeaux de la plaie irienne dans la chambre antérieure et on fera ensuite le pansement. L'œil se guérit dans ces cas très facilement et les accidents d'iritis sont moins à redouter que dans d'autres circonstances.

6° L'opération de la cataracte sans iridectomie ne doit être réservée qu'aux cataractes dures, complètes ou incomplètes, et qui ne présentent aucune complication ni dans la constitution de l'individu, ni dans l'état des membranes internes des yeux.

7° Dans les cataractes choroïdiennes et traumatiques et dans toutes celles qui se développent chez les individus diabétiques, albuminuriques ou nerveux dans les cataractes des enfants, l'extraction devra être de préférence pratiquée avec iridectomie, soit que l'on veuille placer le lambeau cornéen de de Graefe sur la ligne périphérique, et pratiquer son opération, soit que l'on se contente de tailler mon lambeau semi-elliptique.

8° L'opération terminée, il est indispensable d'instiller dans l'œil opéré quelques gouttes du colllyre d'ésérine pour contracter fortement la pupille. Cela empêche la projection de l'iris dans la plaie et sa hernie consécutive.

9° Les résultats de mes opérations d'extraction de la cataracte sans iridectomie ont été on ne peut plus satisfaisants; je n'ai presque jamais eu de prolapsus du corps vitré, accident qui se rencontre encore assez souvent dans le procédé de de Graefe, justement à cause de sa plaie trop périphérique.

10° Ce qu'il y a à redouter dans ce procédé, c'est la cataracte secondaire, l'iritis et les difficultés dans la réunion par première intention.

Digitized by Google

Pour éviter les cataractes secondaires, je recommande beaucoup le nettoyage aussi complet que possible de la chambre postérieure et de la pupille à l'aide d'une curette.

Mais si, malgré ces précautions, la cataracte secondaire tend à se former et obstrue la pupille, il faut chercher à faciliter sa résorption par un traitement antiphlogistique et les préparations belladonées, mais ne pas intervenir trop tôt par une seconde opération. L'expérience, en effet, m'a démontré qu'il faut attendre six mois, un an et même plus avant qu'on intervienne dans l'œil opéré de la cataracte pour la seconde fois, par le procédé de discision ou d'extraction de la capsule.

11° La plaie cornéenne peut tarder longtemps à se cicatriser, et si, en général, nous voyons au bout de dix ou douze jours survenir une guérison presque complète, il y a des cas où, malgré une coaptation complète des bords de l'incision cornéenne, cette dernière laisse filtrer l'humeur aqueuse, et la cicatrisation ne se produit pas pendant quinze, vingt et vingt-cinq jours. Cela tient évidemment à une cause constitutionnelle ou à une imprudence du malade. Trois cas pareils se sont présentés parmi mes opérés :

Le premier d'entre eux était un syphilitique, qui portait des plaques muqueuses à la langue, pendant que je l'avais opéré et soigné de la cataracte. Il est resté dix-huit jours dans son lit avec le bandeau sur les yeux sans que la chambre antérieure se soit rétablie ; je l'ai soumis au traitement par les frictions mercurielles et l'œil guérit. Voici son histoire :

Observation I. — M. S..., âgé de 42 ans, est atteint d'une cataracte complète à l'œil droit depuis cinq mois, au point qu'il ne peut plus compter les doigts. Son œil gauche présente des opacités corticales très nombreuses, qui s'avancent vers le centre et permettent à peine d'apercevoir la papille optique avec l'ophtalmoscope. Il consent à se faire opérer de sa cataracte de l'œil droit ; je pratique cette opération le 7 juin 1891 par mon procédé d'extraction à lambeau semi-elliptique sans iridectomie. L'opération est exécutée sans la moindre difficulté, le cristallin sort tout d'une pièce, la pupille appa-

Digitized by Google

raît noire et le malade peut compter les doigts immédiatement après l'opération.

Les suites de l'opération sont, au premier abord, très simples, le malade ne souffre pas, il n'y a pas d'inflammation ni de gonflement des paupières, et pourtant la plaie, quoique se trouvant en coaptation, ne se cicatrise point. Le treizième jour, je constate que la chambre antérieure ne se trouve point rétablie.

N'ayant trouvé aucune cause pausible à cet accident, j'ai cherché s'il n'y avait pas chez le malade d'accidents syphilitiques. Quelle fut ma surprise quand je trouvai chez mon malade une plaque muqueuse sur la langue, qui datait, dit-il, depuis plus de six mois et qu'il attribuait à une dent carriée. C'était la syphilis. Je l'ai soumis au traitement par les frictions mercurielles générales à la dose de 2 grammes par jour, et sous l'influence de ce traitement j'ai obtenu une cicatrisation complète de la plaie vers le 9 août suivant. Le 10 novembre de la même année j'ai pu choisir les lunettes N + 15 D. sph. et + 3 cyl. horiz. avec lesquelles le malade a pu lire les caractères n° 0,50 de l'échelle.

Observation II. — La deuxième malade était une femme, âgée de 52 ans, qui ne voulait pas rester avec les yeux couverts d'un bandeau pendant les cinq premiers jours. Constamment elle levait son pansement prétendant que cela lui occasionnait des douleurs de tête intolérables. La guérison n'a eu lieu que le quinzième jour après une surveillance minutieuse et un bandage mieux et plus régulièrement appliqué.

Observation III. — Le troisième cas est une de mes opérées toute récente, soignée en ville dans une maison de santé, et chez laquelle la plaie ne pouvait pas se cicatriser pendant dix-neuf jours, et, si je ne me trompe, le retard de sa guérison était dû à un eczéma de la face, du front et des oreilles. La guérison néanmoins a eu lieu.

12° Des accidents plus sérieux que le précédent peuvent se produire dans le courant du traitement que nous faisons

Digitized by Google

subir à nos opérés de la cataracte; ce sont des symptômes d'une *iritis ou d'irido-kératite*.

Il faut toujours se méfier des symptômes inflammatoires, qui surgissent dans les cinq ou six premiers jours après l'opération, car ils peuvent annoncer le début d'une iritis et peut-être même d'une nécrose partielle des bords de la plaie. Si de pareils phénomènes apparaissaient, il faudrait appliquer des sangsues coup sur coup, des compresses et des douches antiseptiques, l'occlusion de l'œil et le repos avec une immobilité la plus complète au lit. En agissant dès le début des accidents avec énergie, on pourra conjurer le mal et sauver la vue, surtout si on a recours à l'antisepsie la plus rigoureuse, comme nous l'indiquons plus loin.

13° Les inflammations post-opératoires, qui se prolongent très longtemps après l'extraction de la cataracte, peuvent donner lieu à des nécroses cornéennes : des coups, des contusions prédisposent à ces accidents.

En présence de pareille altération purulente et nécrosique de la plaie cornéenne, aucun traitement ne peut réussir, si ce n'est une cautérisation de la plaie suppurante avec le galvano-cautère. Par ce moyen nous détruisons toute la portion rongée par les microbes et nous sauvons au moins une partie de l'œil. Dans d'autres cas, j'ai réussi à sauver l'œil opéré, dont la cornée était en suppuration, en suturant la plaie à l'aide d'un fil de catgut comme on pourra du reste bien juger par deux observations que je rapporte en détails dans la suite de ce travail.

(*A suivre.*) Dr GALEZOWSKI.

SOCIÉTÉ D'OPHTALMOLOGIE DE PARIS

Séance du 6 décembre 1892

PRÉSIDENCE DE M. PARENT

M. VIGNES, secrétaire annuel, lit le procès-verbal de la précédente séance qui est adopté.

A propos du procès-verbal, M. Vignes demande la parole.

Digitized by Google

M. Vignes. — Je désire compléter, en quelques mots, l'observation du malade que j'ai présenté dans l'avant-dernière séance de la Société. Vous vous souvenez qu'il s'agissait d'un jeune enfant qui avait été atteint d'une affection ulcéreuse de la conjonctive bulbaire ; cette ulcération, limitée d'abord, s'était ensuite phagédénisée et avait déterminé l'infection des voies lymphatiques correspondantes. Au cours de l'exposé de son histoire clinique, j'ai mentionné que du laboratoire on m'avait répondu qu'il n'existait pas de bacilles tuberculeux dans le magma recueilli sur sa surface ulcérée.

Pour faire la lumière sur ce point, j'ai introduit dans la chambre intérieure gauche d'un lapin un fragment de tissu conjonctival pris sur le bourrelet cicatriciel qui recouvrait la place occupée antérieurement par l'ulcération ; concurremment j'ai injecté du pus dans la chambre antérieure droite du même animal, environ la valeur du quart d'une seringue de Pravaz — à piston d'amiante et stérilisée. — Ce pus a été aspiré dans une collection sous-cutanée, située sur le trajet des voies lymphatiques qui, de l'œil, se rendent au ganglion *préauriculaire*.

Après cette double inoculation, le lapin a continué à se bien porter durant environ cinq semaines. Les iritis causées par mes inoculations expérimentales ont été légères ; le fragment de tissu et le pus déposés dans les chambres antérieures ont été résorbés en totalité dans l'espace de huit à dix jours. Mais vers la fin de la cinquième semaine et surtout au cours de la sixième, des traînées vasculaires sont apparues çà et là sur l'iris des deux yeux. Ces traînées de vascularisation affectaient la forme de triangles à sommet pupillaire ; leur coloration allait décroissant de la périphérie au centre.

Cette poussée a été s'accentuant, et dans la huitième semaine, on pouvait distinguer dans l'aire des portions vascularisées — principalement dans la région de l'angle iridien — un semis de nodules tuberculeux types.

Les chambres antérieures de ce lapin restent transparentes et — comme j'ai pu le constater dans d'autres expériences — on ne perçoit aucun dépôt sur la membrane de Descemet, contrairement à ce que l'on observe dans les formes à évolution lente de la tuberculose de l'iris — tuberculose atténuée.

En ce moment même, en effet, je suis un enfant porteur de granulomes tuberculeux de l'iris, dont quelques-uns, à insertion très périphérique, semblent se prolonger dans les espaces du tissu trabéculaire : il existe chez lui une descemetite très intense et, en outre, quelques infiltrats blanc jaunâtre, arrondis, limités, situés dans les couches postérieures de la cornée.

Digitized by Google

On a voulu faire de cette descemetite un signe diagnostique essentiel des syphilomes iriens. Tel n'est pas mon avis. Pour ma part, je crois qu'elle accompagne plus habituellement les nodules tuberculeux de l'iris, bien souvent confondus, jusqu'en ces dernières années, avec les gommes syphilitiques.

Je m'excuse de cette digression et reviens à mon sujet : pendant que je cherchais à éclairer mon diagnostic par mes recherches expérimentales, un follicule tuberculeux, gros comme une tête d'épingle, blanc-jaune, d'aspect caséeux, a pris naissance dans le cul-de-sac conjonctival inférieur du malade. Je l'ai excisé et la pièce envoyée à M. Latteux, a été examinée à son laboratoire. Les préparations qu'il a bien voulu m'en remettre ne laissent aucun doute sur la nature tuberculeuse du contenu folliculaire.

Aujourd'hui je puis donc conclure que l'ulcération dont a souffert mon petit malade, les accidents infectieux qui l'ont accompagné, ont été, vraisemblablement, précédés de la formation d'un amas tuberculeux analogue.

Je ne veux pas insister plus longuement sur ce fait clinique, et pour terminer, je me bornerai à faire ressortir : 1° qu'il est rare d'avoir à observer une ulcération de même siège, les culs-de-sac, surtout l'inférieur, étant avec la muqueuse tarsale, bien plus que la conjonctive bulbaire, le siège de l'éclosion tuberculeuse; 2° au point de vue diagnostic, il me semble recommandable de ne pas s'en tenir à l'examen bactériologique du magma qui recouvre une ulcération d'aspect douteux. Il faut exciser un lambeau des tissus attenant, où l'on est plus certain de rencontrer le corps du délit. L'inoculation animale peut demander un temps trop long pour être utilisée avantageusement dans la pratique, surtout si l'on est en droit de supposer que le foyer local peut être une cause d'infection pour l'organisme entier. Or, les traités d'ophtalmologie les plus récents, tel, entre autres, celui de Michel de Wurzbourg, admettent que la tuberculose conjonctivale peut être primitive; 3° au point de vue curatif, il faut donc agir aussi radicalement que possible, en détruisant le foyer soit avec l'anse galvanique, la curette tranchante ou tout autre moyen approprié et en complétant, au besoin, l'intervention par l'ablation des ganglions lymphatiques suspects.

Si l'on admet, avec d'autres auteurs, que les tuberculoses locales sont des manifestations de l'infection générale de l'économie, il reste encore tout indiqué de les attaquer vigoureusement. Ce sera vouloir éviter la série d'accidents locaux qui, chez mon malade, a suivi son ulcération première, et d'autres accidents de rétraction cicatricielle, ectropions, etc., qui ont été signalés.

Digitized by Google

Chez mon malade, l'excision du follicule apparu postérieurement a guéri sans encombre.

4° Au point de vue pathogénique, il me semble de quelque intérêt de faire observer que l'inclusion dans l'œil du lapin d'un morceau du tissu cicatriciel a donné lieu aux mêmes accidents que le pus tuberculeux. D'où cette dernière conclusion que les tuberculoses locales, même cicatrisées, restent un point menaçant.

M. Despagnet, secrétaire général, dépouille la correspondance, qui comprend :

1° Une lettre d'excuses et regrets de M. Meyer qui ne peut assister à la séance.

2° Une lettre du comité de l'Académie des sciences formé pour fêter le jubilé de M. Pasteur, invitant la Société à participer à l'hommage qu'on désire adresser au maître.

M. le président laisse à chacun des membres le soin d'agir à sa convenance.

3° Une lettre de candidature du Dr Isambert, de Dunkerque, au titre de membre correspondant national. A l'appui il envoie un mémoire original : *Drainage du cul-de-sac conjonctival supérieur*.

Ce mémoire est renvoyé à une commission composée de MM. Gillet de Grandmont, Valude et Despagnet, rapporteur.

4° Une lettre de candidature du docteur Hegg, de Berne, au titre de membre correspondant étranger. A l'appui il adresse deux brochures, l'une : *Sur la périmétrie des couleurs*, l'autre : *Sur la microphtalmie avec coloboma de la gaine du nerf optique et persistance du canal de Cloquet*.

5° Deux brochures offertes à la Société par le docteur Bourgeois, membre correspondant national : *Compte rendu de chirurgie oculaire* (année 1881), et *Petit Précis de thérapeutique oculaire usuelle*.

Le Président déclare vacantes :

1° Deux places de membre correspondant national.

2° Deux places de membre correspondant étranger.

M. Vignes, au nom de M. Laforest, présente un malade atteint d'un **synchisis étincelant à forme rare** et donne lecture du travail suivant :

Le nommé B..., âgé de 33 ans, cordonnier, est albuminurique depuis trois ans environ ; depuis deux mois il se plaint de troubles de la vue : celle-ci s'est affaiblie progressivement et ne lui permet plus de travailler ; en même temps sont apparues des douleurs sourdes dans les globes oculaires et dans le fond des cavités orbi-

Digitized by Google

taires. Il existe outre cela une céphalée assez intense, qui est vraisemblablement sous la dépendance de l'urémie.

L'acuité visuelle, examinée le 5 novembre est de 0,5 pour chaque œil, après correction de la réfraction, qui est la suivante :

OD (— 1 axe horizontal) + 2 D ; OG Hm 0,50 D.

L'examen ophtalmoscopique est pratiqué suivant le procédé de Hirschberg : les milieux transparents sont d'abord explorés à l'aide d'un miroir incliné et plan, derrière lequel est placé un verre convexe de 15 ou 20 D : la cornée et le cristallin sont absolument transparents ; le corps vitré, examiné avec le même miroir et un verre convexe de 10 D, se montre, dans l'œil droit, criblé de petites particules réfléchissant vivement la lumière dans les parties bien éclairées, se détachant en noir sur le fond rouge de l'œil dans les parties mal éclairées.

Ces particules innombrables sont extrêmement ténues, de forme allongée, semblables à de très fins cristaux en aiguilles, à reflets dorés ; leur direction est fort variable et elles s'entrecroisent en tous sens, de façon à former une sorte de réseau analogue à une gaze très légère ; on les rencontre dans toute l'étendue du corps vitré, depuis ses parties les plus antérieures jusqu'aux plus profondes.

Ces corps se déplacent en sens inverse des mouvements du globe oculaire (comme tout ce qui se trouve situé en arrière du cristallin), mais contrairement à ce qu'on observe dans les formes ordinaires de synchisis étincelant, ils ne subissent aucun déplacement lorsque l'œil reste immobile après avoir exécuté des mouvements alternatifs d'élévation et d'abaissement, en sorte que ce serait, si l'on peut s'exprimer ainsi, un synchisis étincelant dans lequel le synchisis ferait défaut.

L'œil gauche présente également des particules de même nature et de même aspect, mais en quantité beaucoup moins considérable.

Outre les particularités que je viens de décrire, les deux yeux sont le siège d'une névro-rétinite, et l'on trouve quelques plaques exsudatives rétiniennes, périmaculaires, ainsi que de petits foyers hémorragiques. La tension intra-oculaire est normale.

Le 3 décembre, la névrite est en régression, les papilles sont moins saillantes : l'acuité visuelle est de 0,7 pour l'œil gauche et de 0,6 pour l'œil droit, après correction. Pas de modification dans l'état du corps vitré.

Cette variété de synchisis étincelant n'est pas fréquente ; elle semble avoir été signalée pour la première fois par Coccius, qui dit avoir rencontré dans le corps vitré des cristaux fixés sur des

Digitized by Google

sortes de membranes comme les paillettes d'un voile; cependant, malgré quelques points de ressemblance, sa description ne répond pas absolument au cas présent, tant par le volume des cristaux que par l'état du corps vitré.

Une question devait naturellement se poser : Y a-t-il un rapport probable entre la présence des corps brillants qu'on constate dans le vitréum et l'affection rénale de ce malade ?

Nous avons recherché si la présence de ces cristaux ne donnait lieu à aucun symptôme subjectif : or, le malade, depuis fort longtemps, voyait des points lumineux, surtout de l'œil droit; « il voyait des étoiles en plein jour », suivant son expression, et cela à une époque où sa santé générale était parfaite et son acuité visuelle excellente, pendant son service militaire (et il était classé comme un des meilleurs tireurs). Ce fait, pour nous, rendrait peu acceptable l'hypothèse qui nous a été faite d'une hémorragie abondante du corps vitré ayant laissé ces cristaux comme trace de son existence; aussi serions-nous tenté de faire de ce synchisis une affection antérieure et tout à fait indépendante du mal de Bright.

Nous insisterons en terminant sur le procédé d'exploration employé, parce que c'est le seul qui permette de constater les particularités que nous avons décrites; l'examen des milieux pratiqué avec le miroir plan seul, ainsi qu'on le fait le plus habituellement, ne laisse rien apercevoir d'anormal dans le corps vitré, non plus que l'examen à l'image renversée.

A. Chevallereau. **Blépharoplastie** (*Présentation du malade*). — Cet homme âgé de 32 ans, a eu l'œil droit brûlé par de la crasse de fer en 1883; il s'est produit à la suite de cette brûlure un symblépharon pour lequel M. Abadie dut pratiquer une énucléation peu après l'accident. Ce malade a pu porter pendant près de neuf ans un œil artificiel et c'est depuis quelques semaines seulement que la prothèse n'était plus possible.

Quand cet homme est venu me voir aux Quinze-Vingts, la cavité était fortement rétrécie par des brides cicatricielles et du bord libre de la paupière inférieure, la muqueuse s'élevait presque verticalement sans laisser de cul-de-sac. C'était peu après le congrès d'Heidelberg et je songeai à utiliser le procédé que Samelsohn venait de décrire pour le traitement du symblépharon.

Après avoir chloroformé mon malade, le 8 octobre, je dédoublai la paupière inférieure en séparant la muqueuse des autres feuillets; je fis ainsi un cul-de-sac qui avait 5 ou 6 millimètres de profondeur.

Sur la paupière supérieure, je fis deux incisions verticales partant du bord libre, séparées l'une de l'autre par un inter-

Digitized by Google

vallé d'environ 22 millimètres et comprenant simplement la peau sur une hauteur d'environ 12 millimètres. Une incision transversale réunissant les extrémités supérieures des deux premières, j'eus ainsi un lambeau quadrilatère que je disséqui, et ne prenant que la peau pour la rabattre de telle sorte que le bord supérieur de ce lambeau correspondait à la partie la plus profonde du cul-de-sac inférieur, sa surface cruentée correspondant à la surface cruentée de la paupière inférieure. Ce lambeau fut ainsi fixé par quatre sutures : deux faites d'avance avec un fil muni de deux aiguilles maintenaient le bord transversal du lambeau à la partie la plus profonde du cul-de-sac; deux autres sutures maintenaient les bords latéraux de ce lambeau au niveau du bord libre de la paupière inférieure. Un pansement simple fut appliqué et laissé six jours.

Le 14 octobre, je coupai le lambeau au niveau du bord libre de la paupière inférieure pour rabattre sur la paupière supérieure le fragment de peau qui restait. En même temps je retirai les fils.

Ce fragment de peau n'a pas été suffisant pour combler le déficit de la paupière supérieure, et j'ai dû compléter par des greffes épidermiques qui ont donné un très bon résultat.

Quant au cul-de-sac de la paupière inférieure, il s'est assez bien maintenu; il n'a assurément pas la profondeur que je lui avais donnée lors de mon opération, mais il est très suffisant pour le port de l'œil artificiel.

L'opération ne date que de deux mois, et il faudra revoir ce malade dans quelque temps pour bien juger de la valeur de cette opération; mais lorsqu'on songe aux difficultés généralement insurmontables que nous éprouvons pour agrandir une cavité orbitaire rétrécie, on ne peut nier que le résultat actuel ne soit très satisfaisant.

M. Parent. — J'ai de mon côté opéré le mois dernier un homme de 62 ans atteint de symblépharon complet à gauche. Après avoir libéré de l'œil la paupière supérieure, j'ai, suivant le procédé indiqué par Samelsohn, disséqué un large lambeau quadrilatère pris à la paupière inférieure et à la partie de la joue attenante. Je l'ai ensuite abattu en haut et fixé avec quatre sutures placées au niveau du cul-de-sac supérieur et sur des petits rouleaux de ouate antiseptique, la surface cutanée du lambeau étant ainsi en contact avec la cornée. Sept jours après, ayant constaté que ce lambeau adhérait bien à la face profonde de la paupière supérieure, je coupai la partie du lambeau qui dépassait la paupière. J'ai revu il y a cinq jours le malade; le résultat actuel est excellent, mais quel sera le résultat définitif, je ne puis le dire. L'expérience nous a en effet appris que dans la plupart des opérations de blépharo-

Digitized by Google

plastie le résultat définitif, après deux ou trois ans, laisse beaucoup à désirer.

M. Valude. — Dans sa communication au congrès de Heidelberg, M. Samelshon nous a cité des opérations déjà anciennes, et par conséquent probantes, qui dataient de plus d'une année.

M. Jocqs (*présentation d'un malade*). **Opération de ptosis complet unilatéral.** — Je vous prierai, Messieurs, de jeter un coup d'œil sur une enfant de 11 ans qui me paraît présenter un double intérêt, d'abord en raison de l'affection dont elle est atteinte, et ensuite à cause du traitement qui a été appliqué. Je me bornerai aujourd'hui à vous montrer le résultat de l'opération, me réservant de vous en communiquer l'observation détaillée dans la prochaine séance.

M. Valude. **Cancroïde palpébral; restauration secondaire.** — On se souvient que lors d'une discussion passée il fut mis sur le tapis, ici même, la question de savoir si, après l'ablation d'un cancroïde de la paupière, il convenait de pratiquer ou non l'autoplastie, la réparation immédiate.

Nous avions, à cette occasion, défendu avec énergie la pratique qui consiste à laisser la nature faire les premiers frais de la réparation, pour des raisons que nous ne faisons que rappeler aujourd'hui :

1° Parce que l'absence de réparation autoplastique primitive permet de surveiller les récidives et de les combattre dès leur apparition ;

2° Parce que la restauration secondaire, qui n'est pas toujours, même pas souvent, nécessaire, est en tout cas bien moins importante que n'aurait été la restauration primitive.

Ainsi on peut éviter une opération supplémentaire.

Voici un malade qui fournit un appui solide à cette thèse.

Il s'agit d'un homme âgé de 70 ans environ auquel j'ai, il y a plus d'un an, pratiqué l'ablation d'un cancroïde très étendu de l'angle interne de l'œil gauche. L'ablation du néoplasme avait compris tout l'angle interne de l'œil et les parties avoisinantes du nez et de la joue sur l'étendue d'une pièce de cinq francs ; les deux tiers internes des deux paupières avaient dû être complètement excisés. De plus l'exérèse s'était prolongée profondément, jusqu'aux os, en raison de l'extension du mal en profondeur. Après une pareille opération, il ne pouvait être question d'emprunter ni au voisinage ni à une région éloignée un lambeau cutané assez grand pour combler une telle perte de substance, et celle-ci fut abandonnée à elle-même, sous un pansement à plat.

Digitized by Google

Toute la région s'est cicatrisée, et si bien que nulle opération secondaire n'a été nécessaire, et qu'après un débridement en dedans et en dehors de la fente palpébrale nouvelle, le malade peut être considéré comme doté du meilleur aspect qu'il ait été possible de lui procurer.

M. Gorecki. **Lymphadénome de la conjonctive bulbaire.** — Mme R..., âgée de 60 ans, habitant la grande banlieue de Paris, vient me consulter pour une tumeur qui s'est developpée depuis quatre ans dans son œil gauche; elle ne lui cause aucune douleur, mais une gêne bien compréhensible. En outre, cette tumeur s'est beaucoup accrue dans ces derniers temps.

Le 24 mars 1892, au moment où je vois Mme R..., la tumeur, de la grosseur d'une petite noisette, a l'aspect d'un ptérygion intense extrêmement épaissi; elle occupe l'espace compris entre la caroncule lacrymale et le lien interne de la cornée. Son aspect est lisse, rosé; elle est évidemment très vasculaire, peu adhérente aux parties sous-jacentes.

L'état général est bon, il n'y a aucun engorgement ganglionnaire.

Diagnostic provisoire : ptérygion charnu.

L'opération est pratiquée par excision et suture de la conjonctive. Comme dans toutes les opérations de ptérygion, je fais au préalable une injection sous-conjonctivale de cocaïne à 1/20 mélangée de sublimé à 1/1000 et additionnée de quelques gouttes de glycérine. Cette injection a pour but non seulement d'anesthésier la partie à opérer mais aussi d'assurer l'antisepsie et peut-être de prévenir les recidives. La guérison se fit sans aucune complication et la malade fut enchantée du résultat, ce qui n'est pas toujours le cas après les opérations de ptérygion ordinaire.

L'examen histologique de la pièce devait nous réserver une surprise. Ainsi que vous pouvez le voir sur ces deux photographies, qui de même que les suivantes ont été faites au laboratoire de mon excellent ami le Dr Latteux, la tumeur est un *lymphadénome* quelque peu mélangé d'éléments sarcomateux.

En examinant avec un grossissement de 150 D. on voit qu'elle se compose de dehors en dedans :

1° Couche d'épithélium pavimenteux, stratifié, conjonctival;

2° Couche conjonctive avec capillaires à parois lâches et exsudats fibrineux;

3° Ilots formés par une trame lâche formant des mailles dans lesquelles sont enfermées d'innombrables cellules lymphatiques, arrondies, quelques-unes volumineuses et possédant plusieurs noyaux.

Digitized by Google

Les filaments réticulaires qui constituent ces mailles partent de la périphérie des capillaires. La faiblesse des parois vasculaires est telle qu'il existe de nombreuses hémorragies interstitielles dues à leur rupture.

Le diagnostic est donc évident; il s'agit d'un lymphadénome avec quelques éléments sarcomateux.

Le pronostic des lympadénomes est généralement mauvais à brève échéance. Chez mon opérée, aucune récidive ne s'est produite depuis huit mois, et je ne crois pas qu'il doive s'en produire fatalement. Je fonde cette opinion 1° sur le siège bien limité de la tumeur; 2° sur la guérison franche de la plaie; 3° sur la durée antérieure de la maladie sans que le ganglion préauriculaire fût pris; 4° enfin sur un fait de lymphadénome parfaitement diagnostiqué cliniquement et histologiquement (professeur Verneuil et Dr Malassez) que j'ai eu l'occasion d'opérer il y a quinze ans et qui n'a pas récidivé, le malade, âgé de plus de 60 ans, se portant encore très bien.

M. Gorecki. **Sarcome de la conjonctive** (œil énucléé).— Mme G..., âgée de 39 ans, a dû subir il y a cinq ans l'énucléation de l'œil gauche pour un staphylome volumineux empêchant l'occlusion des paupières et consécutif à un traumatisme datant de l'enfance.

Depuis six mois (10 octobre 1892) la pièce artificielle dont elle se sert est mal supportée; il y a une sécrétion muco-purulente. Depuis six semaines un ganglion préauriculaire s'est développé; enfin, dans ces derniers jours, la malade est obligée de renoncer à porter la coque oculaire, qui se trouve chassée par une tumeur qui s'est developpée de plus en plus. En même temps, une tuméfaction considérable a envahi la région parotidienne. Malgré les lotions antiseptiques et la cessation du port de la pièce, la situation ne s'étant pas améliorée, la malade vint me consulter.

État général très bon, cavité oculaire atteinte d'un catarrhe léger muco-purulent. Une tumeur de la grosseur d'une noisette siège à l'angle interne, sous la conjonctive; elle est mobile, sans adhérence aux parties profondes, de consistance ferme; elle paraît vascularisée.

Diagnostic : Sarcome de la conjonctive, avec retentissement probablement inflammatoire sur les ganglions.

Pendant l'opération, la plaie saigne abondamment, il paraît y avoir un pédicule profond, qui est cautérisé au galvano-cautère. — Guérison rapide de la plaie, persistance de la tuméfaction ganglionnaire préauriculaire, mais diminution de l'empâtement parotidien.

Dès le 1er novembre (trois semaines après l'opération), le gan-

Digitized by Google

glion préauriculaire commence à diminuer à son tour. Le 20 novembre il a complètement disparu, ainsi que l'engorgement voisin.

L'examen microscopique de la tumeur nous montre sur une coupe perpendiculaire à la surface :

1° Une couche cornée assez épaisse;

2° Un corps de Malpighi hypertrophié en certains endroits;

3° Un derme sous-jacent épaissi et présentant des foyers inflammatoires s'irradiant sous la forme de traînées dans toute l'étendue de la région;

4° Des cornes compactes de cellules embryonnaires avec vaisseaux nombreux et considérablement détaillés.

M. Mutermilch. **De la nature du trachome.** (La lecture de ce mémoire a été faite par M. Valude.) — Les oculistes sont loin d'être d'accord sur la signification du terme « trachome », qui leur sert à déterminer des formes de conjonctivites chroniques souvent très différentes, au point de vue microscopique du moins.

Pour les uns, la présence ne serait-ce que d'un seul follicule suffit à porter le diagnostic de trachome; pour les autres, cette affection commence lorsque les follicules se développent sur la conjonctive du tarse (*Adamiouk*) ; aux autres encore c'est la cicatrice caractéristique seule qui permet de diagnostiquer le trachome, etc. Quant à l'étiologie de cette affection, il existe un désaccord complet entre les auteurs, qui se divisent sous ce rapport en deux groupes. Les uns, *dualistes*, considèrent le trachome comme une maladie essentielle, se développant sous l'influence d'un parasite spécifique et n'ayant rien à voir avec la conjonctivite folliculaire (*Saemisch*); pour les autres, le trachome ne serait qu'un stade consécutif de la conjonctivite folliculaire (*unitaristes*). Il existe encore un groupe d'oculistes qui voient le trachome dans chaque inflammation chronique de la conjonctive et ne différencient point la blennorrhée chronique, la conjonctivite chronique contagieuse, etc. Dans ce chaos d'opinions diverses on peut pourtant trouver quelques points sur lesquels tous les auteurs s'entendent complètement : c'est la chronicité de la maladie en question, son origine infectieuse, la facilité avec laquelle elle se communique et prend surtout le caractère endémique, et enfin la gravité de l'affection, car elle provoque fréquemment des complications très sérieuses du côté de la cornée.

Si pourtant nous rapprochons les observations cliniques exactes des données anatomiques, nous arrivons à des conclusions essentiellement contraires aux idées généralement admises par les au-

Digitized by Google

teurs au sujet du trachome, nous voyons facilement qu'aucune définition du trachone n'est satisfaisante et que la contagiosité de cette maladie acceptée généralement est fausse, n'étant *pas basée sur des faits réels*.

Les recherches histologiques faites dans beaucoup de cas différents de conjonctivites chroniques m'ont démontré que, au point de vue anatomique, il n'existe guère de formes diverses d'inflammations chroniques. Dans toutes les inflammations conjonctivales, si dissemblables à l'œil nu, depuis les plus simples jusqu'aux plus graves, je trouvais constamment les mêmes altérations anatomiques, ne différant qu'en plus ou en moins[1]. Les observations cliniques ne sont point en désaccord avec les tableaux anatomiques, mais confirment, au contraire, d'une manière encore plus évidente le passage graduel d'une forme de la maladie dans l'autre. Les cliniciens qui considèrent le trachome comme une affection indépendante et en distinguent la conjonctivite folliculaire se basent sur le fait suivant : la conjonctivite folliculaire guérit généralement sans laisser aucune trace (cicatrice) et ne provoque pas de complications du côté de la cornée. Ce diagnostic *a posteriori* prouve déjà combien sont faibles les données scientifiques dont disposent les dualistes.

En général, les classifications basées sur l'aspect et la grandeur différente des follicules, leur localisation et leurs caractères, n'ont pas de raison d'être et sont cause de la confusion existant au sujet du trachome. Le follicule, comme je m'en suis convaincu, n'est que le résultat de l'infiltration lymphoïde exagérée dans le tissu adénoïde sous-épithélial. Comme la migration abondante des éléments lymphoïdes des vaisseaux est provoquée par des agents divers — et ce phénomène s'observe dans des processus morbides variés — le follicule peut accompagner toutes les affections inflammatoires de la conjonctive, quelle qu'en soit l'origine et l'intensité. Déjà l'élévation de l'hypérémie de la conjonctive peut donner l'impulsion à la production des follicules, surtout chez les individus mal nourris. Il suffit parfois d'instiller pendant un certain temps de l'atropine ou de l'ésérine dans le sac conjonctival pour voir se produire des follicules nombreux. La poussière, la fumée, les vapeurs irritantes, pourvu qu'elles agissent plus longtemps sur la conjonctive, déterminent souvent le développement actif des follicules.

Les individus qui présentent des défauts de la réfraction, surtout lorsque ceux-ci ne sont pas corrigés par des verres, sont sujets à

1. Mutermilch, *Anatomie des inflam. chron. de la conjonctive* (*Annal. d'oculist.*, octobre 1891 et mai 1892.

Digitized by Google

des hypérémies oculaires, par suite d'efforts constants de l'accommodation. Or, chez ces individus on observe souvent dans la conjonctive des follicules en quantité plus ou moins abondante (suivant l'état général de l'organisme). Par conséquent, on ne doit pas s'étonner de trouver souvent des altérations minimes de l'épithélium là où la conjonctive est, pour ainsi dire, farcie de follicules, et de voir ces productions disparaître rien qu'après une amélioration des conditions hygiéniques. Ainsi donc, ce que certains oculistes appellent conjonctivite folliculaire, n'est souvent même pas une inflammation. On devrait déterminer cet état singulier de la conjonctivite par le nom de *folliculosis*, employé pour la première fois par Adamiouk (il faut remarquer que cet auteur a donné à cette expression une signification plus étendue).

Donc, si dans le folliculosis les altérations de la conjonctivite ne progressent pas et si cet état ne se transforme pas en trachome typique (*ophthalmie granuleuse* des auteurs), ce n'est pas parce que le folliculosis et le trachome présentent deux formes inflammatoires distinctes, produites par des parasites différents, mais par cette simple raison, que le folliculosis n'est pas un processus inflammatoire.

La production des follicules s'explique facilement, comme nous le savons déjà, dans tous les cas de nature par excellence inflammatoire, car il y existe beaucoup de conditions favorables à leur développement. L'inflammation de la conjonctive peut durer plus ou moins longtemps, suivant l'espèce des parasites, les conditions hygiéniques du sujet malade et l'état général de son organisme. Chaque oculiste a l'occasion d'observer fréquemment des conjonctivites caractérisées par la présence de follicules abondants, guérissant relativement vite, sans aucune trace (cicatrice), ni complication du côté de la cornée.

Or, ces formes inflammatoires, qui ont été à tort comprises dans un même groupe avec le folliculosis, se terminent souvent favorablement, non pas parce que la quantité de follicules a été plus ou moins abondante, ou qu'ils se sont développés dans le cul-de-sac conjonctival et non sur le tarse, et non plus enfin en raison de la nature des parasites qui leur ont donné lieu. Il s'agit ici d'agents d'une tout autre nature, qu'il faut chercher dans les conditions hygiéniques du malade et, ce qui est plus important, peut-être, l'état général de son organisme.

Les oculistes qui ont eu l'occasion d'observer des endémies de trachome soit dans les écoles avec internat, dans les prisons, dans les casernes, soit des endémies frappant toute une localité, rapportent des faits très intéressants qui nous éclairent d'une lumière tout à fait nouvelle la question si embrouillée de l'origine du tra-

Digitized by Google

chome, au point de vue clinique du moins. Ils constatent tous le passage des formes légères, dites conjonctivites folliculaires, en trachome.

Nuel et Leplat[1], adeptes ardents de la théorie de Saemisch, ont observé une endémie de trachome au Luxembourg, et avouent que leurs convictions ont été ébranlées, car ils ont vu le passage successif d'une forme morbide dans l'autre.

Kallerstem[2], qui avait également affaire à une endémie de conjonctivite folliculaire, affirme d'une façon catégorique que cette inflammation se tranforme souvent en trachome typique, grave. Les observations inverses sont très intéressantes, caractéristiques : les formes graves de trachome, se propageant par contagion, provoquent des conjonctivites légères.

J'observe depuis quelques années une famille dont le père est atteint depuis longtemps d'une forme maligne de trachome. Il y a quatre ans, on m'amena deux fils de ce malade ; les enfants accusaient une suppuration insignifiante, un larmoiement et une ptose, surtout lorsqu'ils travaillaient le soir. J'ai trouvé les conjonctives hypérémiées, légèrement gonflées et contenant des follicules. Après quelques semaines de traitement (les follicules furent exprimés), les garçons ont été guéris complètement, et il n'y a pas eu de récidive jusqu'à ce moment. Dans ce cas, je n'avais aucun doute que la conjonctivite folliculaire des enfants a eu pour source la maladie du père, qui, n'ayant aucune idée de la contagiosité de son mal, couchait souvent avec l'un ou l'autre de ses enfants.

Gerken[3], qui a publié récemment la statistique d'une endémie de trachome très grave ayant frappé les habitants d'un grand village du gouvernement de Kasan, rapporte des chiffres très détaillés qui prouvent que parmi ses malades les plus jeunes étaient presque exclusivement atteints de formes légères de conjonctivites folliculaires.

Joelson[4], décrivant une endémie de conjonctivite folliculaire dans un pensionnat, nous communique également que les pensionnaires plus âgés, qui restaient depuis plus de temps dans l'établissement, souffraient principalement de conjonctivites trachomateuses ; il observait aussi le passage des inflammations légères en plus graves et conseille de ne pas être trop optimiste lorsqu'on a affaire à des conjonctivites même très peu prononcées.

Schilling[5] observa une endémie semblable à Wartenberg et a

1. *Annal. d'oculistique*, 1879, mars-avril.
2. Berlin, *Klin. Wochenschrift*, 1887, n° 20.
3. *Wiestnik Ophtalmologii*, 1892.
4. *Wiestnik Ophtalmologii*, 1889, juillet-octobre.
5. Berlin, *Klinische Wochenschrift*, 1888, n° 2.

Digitized by Google

remarqué que les parents et les enfants aînés étaient atteints de trachome, les enfants en âge scolaire de la même famille, de conjonctivite folliculaire et que ceux de 1 à 6 ans ne présentaient qu'un catarrhe simple ou à follicules disséminés. Cet auteur considère le catarrhe folliculaire et le trachome comme des différentes phases d'un seul et même processus.

Nous voyons donc que les signes cliniques seuls ne nous permettent pas de nous prononcer sur la nature d'une conjonctivite folliculaire; se terminera-t-elle d'une façon favorable, ou bien est-ce la première phase du véritable trachome?

Si le trachome et la conjonctivite folliculaire présentaient deux maladies différentes, chacune d'entre elles devrait, en raison de son caractère infectieux, être provoquée par un microbe spécial. Pourtant, les recherches bactériologiques multiples qui ont été entreprises depuis une dizaine d'années pour découvrir le parasite spécifique du trachome n'ont donné, comme nous le savons, aucun résultat positif. Nous ne croyons pas commettre d'exagération en disant qu'on a trouvé autant de microbes qu'il y a eu d'investigateurs. Les inoculations nombreuses faites aux animaux n'ont donné de bons résultats qu'à leurs auteurs. Les inoculations vérifiantes exécutées par d'autres expérimentateurs sont restées négatives. Même *le coccus de Michel*, le plus populaire, n'a pas justifié la foi qu'on avait en lui; ainsi Schmidt-Rimpler[1] affirme ne l'avoir jamais trouvé dans les cas de trachome. Pour ce qui concerne cette question, l'observation de Staderini[2] est des plus remarquables. Cet auteur avoue que le diplococcus trouvé par lui donnait toujours un résultat négatif lorsqu'il était inoculé à des animaux bien portants, bien nourris et logés. Au contraire, lorsque les animaux soumis aux inoculations restaiênt dans de mauvaises conditions d'hygiène, celles-ci réussissaient constamment. L'inoculation de différents autres parasites ne serait-elle pas également positive dans ce cas?

En acceptant la théorie infectieuse du trachome, nous serions très embarrassés d'expliquer beaucoup de faits, qui se présentent presque tous les jours à notre observation; les personnes qui sont en relations très intimes avec les sujets trachomateux pendant des années entières, ne sont pas contagionnées. La conjonctive de leurs yeux reste absolument saine. Ainsi nous voyons souvent que le mari n'est pas infecté par la femme, les enfants par les parents et *vice versa*. Pendant les sept dernières années que j'observe des malades à l'hôpital, je n'ai pas vu la contagion s'opérer entre les

1. 10e Congrès internat. de médecine.
2. *Annali di ottalmologia*, anno XVI, fasc. 5 e 6 (1888).

Digitized by Google

individus à conjonctive indemne et les trachomateux; l'occasion n'y manquerait pas pourtant, puisque tous les malades restent dans une petite chambre mal aérée, ne prennent point de précautions, ne soupçonnant pas la possibilité d'être contagionnés. Les garde-malades, qui font le service pendant de longues années, n'ont jamais été atteints de conjonctivites, quoiqu'ils fassent presque tous les jours des pansements aux trachomateux et oublient de se désinfecter les mains.

Des faits pareils n'ont pas pu échapper à l'observation des oculistes et plusieurs d'entre eux, en ce qui concerne le caractère contagieux du trachome, attribuent un rôle très important à une disposition particulière de l'organisme (Vanneman[1], Raehlman[2]) ou aux scrofules (Truc[3], Malgat[4]). La majorité des auteurs, la presque totalité, signalent les mauvaises conditions hygiéniques, la misère, comme les raisons principales de la propagation du trachome, et au contraire le bien-être serait le meilleur moyen antitrachomateux.

Ainsi donc l'association des recherches bactériologiques aux faits cliniques, qui démentent souvent le caractère contagieux du trachome, nous permet de conclure qu'on n'est pas arrivé à découvrir le microbe du trachome, pour la simple raison que celui-ci n'existe pas.

Du reste, le cours même du trachome prouve déjà que son origine ne peut pas être due à l'action plus ou moins prédominante des microbes.

Cette affection dure parfois, comme nous le savons des dizaines d'années et cela chez des individus qui ne se trouvent pas dans des conditions défavorables à l'arrêt de l'inflammation. Les exacerbations, séparées par des intervalles plus ou moins longs, se répètent à l'infini et éclatent, pour ainsi dire, à la moindre occasion. Le moindre excès (une soirée passée au théâtre, quelques heures de lecture, la reprise du travail habituel) suffit à rallumer le processus inflammatoire qui semblait être déjà éteint. J'ai vu souvent des malades sortir de l'hôpital en très bon état et y rentrer le lendemain pour une exacerbation très grave. Si nous voulons donc envisager la question d'une façon plus critique, nous ne pouvons pas nous contenter de l'étiologie du trachome généralement acceptée, et sommes obligés d'en chercher des raisons plus en accord avec les faits connus. Et en effet, la facilité avec laquelle

1. *Annal. d'oculistique*, 1889, janvier-février, De la contagion de l'ophtalmie trachomateuse en Belgique.
2. 10e congrès internat. de médecine.
3. *Annal. d'oculistique*, Lymphatisme et trachome, août 1891.
4. *Recueil d'ophtalmologie*, 1889, octobre, Observations cliniques, etc.

Digitized by Google

se produit chaque nouvelle exacerbation, sous forme très sérieuse parfois, la cause insignifiante qui les provoque, tout cela nous fait croire que le tissu même, sa structure anatomique a dû subir des transformations très importantes, qui ont affaibli la résistance de ses éléments à l'action défavorable des agents extérieurs.

Les partisans de la théorie infectieuse du trachome sont disposés à attribuer ces exacerbations soudaines à l'action des parasites; voici comment ils comprennent le rôle de ces derniers : au moment où les manifestations inflammatoires disparaissent, le tissu malade ne se débarrasse pas des microbes qui les ont provoquées; ceux-ci continuent à y vivre, quoique inactifs, pendant toute la phase de la guérison apparente. Sous l'influence de certaines irritations extérieures, leur énergie vitale, temporairement apaisée, s'éveille; ils se multiplient rapidement et recommencent le processus destructif dans le tissu qui leur a servi de terrain. Je ne puis accepter cette manière de voir. Il est difficile à admettre que les parasites restent inactifs même pendant peu de temps, dans un tissu qui leur offre un bon terrain de culture. Ces armistices nous paraissent d'autant moins acceptables qu'ils devraient durer parfois un temps assez long, un an par exemple, les intervalles aussi grands entre les exacerbations trachomateuses n'étant point rares. Il n'est pas facile, d'autre part, d'admettre que chaque nouvel accès soit produit par une nouvelle infection; ceux-ci se produisent souvent dans des conditions qui excluent complètement la possibilité d'une réinfection. Les agents extérieurs, comme la fumée, la poussière, etc., qui ne causeront qu'une hypérémie simple ou tout au plus un catarrhe léger chez un homme bien portant jusque-là, produiront chez le trachomateux guéri en apparence une exacerbation grave, et aucun oculiste ne s'en étonnera.

Si nous admettons donc comme signe principal et des plus caractéristiques du trachome l'affaiblissement singulier de la résistance du tissu où se passe le processus morbide (épithélium), nous pourrons facilement nous expliquer pourquoi le trachome ne constitue pas une maladie indépendante, pourquoi il se produit à la suite d'autres inflammations chroniques légères de la conjonctive, pourquoi enfin il dure pendant une longue série d'années.

Afin de comprendre quelles sont les propriétés du tissu qui déterminent sa plus ou moins grande résistance aux agents extérieurs, nous devons avant tout étudier les caractères physiologiques des cellules épithéliales qui leur facilitent la lutte pour l'existence dans les conditions normales, et ensuite nous examinerons les altérations qui se produisent dans l'épithélium au bout de longues années de maladie et arrêtent le progrès de celle-ci.

Digitized by Google

L'épithélium normal de la conjonctive présente, comme nous le savons, les caractères de l'épithélium muqueux et repose sur un tissu adénoïde lâche, succulent. Il existe partout dans l'organisme une relation constante entre l'épithélium et le tissu sous-épithélial. Nous ne trouvons jamais d'épithélium épidermoïdal sur du tissu adénoïde et inversement le tissu conjonctif compact ne sert jamais de base à l'épithélium muqueux ou cylindrique. Cette dépendance est facile à comprendre au point de vue physiologique. Les cellules épithéliales muqueuses, constituant pour ainsi dire un organe secréteur indépendant, demandent en vue de leur formation un afflux abondant de sucs nutritifs, qu'elles puisent dans le tissu sous-épithélial lâche et richement vascularisé. Grâce à ce tissu adénoïde la régénération des éléments épithéliaux s'opère très rapidement, et *c'est cette facile reproduction qui est cause de la résistance de l'épithélium conjonctival normal aux agents pernicieux.*

Lorsque pour des raisons quelconques, sous l'influence d'une irritation trop forte par exemple, l'activité des éléments muqueux vient à s'exagérer et que ceux-ci se détruisent rapidement, la production d'éléments nouveaux ne tarde pas à s'opérer. Dans les conjonctivites légères chroniques, catarrhales, qui se produisent à la suite de l'irritation constante de la conjonctive, soit par la fumée, la poussière, soit par des gaz irritants (dans les usines, laboratoires chimiques mal ventilés, etc.), soit enfin sous l'influence de certains parasites de nature moins maligne, les cellules épithéliales jeunes, situées immédiatement sur le tissu adénoïde, ne se contentent pas seulement de réparer les pertes dans les rangées superficielles, mais augmentent à tel point leur énergie reproductrice que la couche épithéliale s'en épaissit notablement.

Il est probable que la lame mince de mucus, ce produit épithélial recouvrant toute la surface de la conjonctive, défend à un certain point les couches superficielles.

Si nous examinons au microscope la conjonctive qui a subi le trachome avec toutes ses exacerbations multiples, nous verrons que son épithélium a changé de type, a pris les caractères épidermoïdes et repose sur du tissu conjonctif compact, n'ayant plus rien à voir au point de vue anatomique avec l'ancien tissu adénoïde. Nous disons alors que le processus inflammatoire s'est éteint. *Mais cela veut dire seulement que l'équilibre anatomique entre l'épithélium et sa base est de nouveau atteint, que le tissu est devenu aussi résistant qu'il l'était avant la maladie.*

Qu'est-ce qui constitue maintenant cette résistance de la conjonctive? Pourquoi les mêmes causes insignifiantes, qui autrefois suffisaient à provoquer une inflammation parfois très grave, sont-

Digitized by Google

elles devenues maintenant inoffensives pour le même individu?

Il n'est pas difficile de répondre à ces questions. Les éléments épithéliaux, auxquels nous avons affaire à présent, régénèrent bien moins énergiquement que ne le font les cellules muqueuses, mais en revanche les couches superficielles formées par des éléments dégénérés, presque cornés, présentent une barrière excellente au passage des microorganismes dans la profondeur du tissu et réagissent bien plus faiblement aux agents extérieurs. Dans cette phase du trachome nous avons affaire à une espèce d'épithélium très rapprochée de celui du tégument externe. *Si la résistance de l'épithélium conjonctival normal est due à la vitalité de ses éléments anatomiques, c'est-à-dire à la capacité de se reproduire très rapidement, si sa raison est purement physiologique, après la terminaison du trachome, cette résistance est devenue passive, se rattachant à des causes de nature complètement mécaniques.*

L'épithélium muqueux a dû parcourir une longue et pénible route avant d'avoir changé son type en épidermoïdal. Il nous sera facile de comprendre comment et pourquoi s'est opérée cette transformation, si nous nous rappelons la connexion intime existant entre l'épithélium et le tissu sous-épithélial, si nous rattachons la marche clinique de la maladie aux tableaux anatomiques des phases successives.

Chaque attaque inflammatoire de l'épithélium provoque dans le tissu adénoïde une infiltration cellulaire qui atteint parfois des dimensions considérables.

Cette infiltration, comme nous le savons, forme souvent des follicules plus ou moins abondants. Si la conjonctivite a été de peu de durée et présentait en outre un caractère léger, elle ne laisse habituellement pas de traces manifestes. Une partie des cellules lymphoïdes s'élimine à travers l'épithélium dans le sac conjonctival; une partie est reprise par les vaisseaux lymphatiques et retourne ainsi dans la circulation générale; celles enfin qui ont subi la nécrose, se résorbent, ainsi que les follicules; en définitive le tissu adénoïde et l'épithélium, par conséquent, retournent au *statu quo ante*. C'est ce qui se passe après chaque catarrhe aigu de la conjonctive et après la conjonctivite contagieuse. Supposons maintenant que l'individu qui a eu une conjonctivite aiguë en est atteint pour la deuxième, troisième fois, etc., ou bien que le processus inflammatoire est entretenu pendant plus longtemps, grâce à de mauvaises conditions d'hygiène, que l'infiltration inflammatoire ou la quantité de follicules augmente de plus en plus; il est évident qu'alors la résorption demandera bien plus de temps, et les éléments lymphoïdes dégénérés, les follicules et vaisseaux sanguins qui se sont développés durant l'inflammation et

Digitized by Google

disparaissent après sa terminaison, sont remplacés par du tissu conjonctif de nouvelle formation.

Plus l'accumulation d'éléments lymphoïdes dans le tissu adénoïde a été prolongée, plus les follicules ont été abondants, plus il se produira de faisceaux conjonctivaux nouveaux dans le tissu sous-épithélial. Il en résultera naturellement une transformation importante du tissu adénoïde, qui perdra une grande partie de ses sucs nutritifs. Cette modification du tissu sous-épithélial doit forcément influencer les éléments épithéliaux; ceux-ci, recevant moins de sucs nutritifs, ne peuvent pas se former selon le type normal et prennent un aspect un peu différent. Les modifications peu prononcées du tissu sous-épithélial n'ont pas d'effet bien marqué sur les cellules épithéliales, qui ne perdent point après l'extinction du processus inflammatoire leur capacité de se reproduire rapidement, ni leur propriété sécrétante. Il n'en sera pas de même lorsque les faisceaux conjonctivaux se développeront en grande quantité et prendront le dessus sur le tissu adénoïde; dans ces conditions l'épithélium régénéré prend un aspect très original.

Les cellules situées dans les couches plus profondes présentent des figures diverses : ovales ou fusiformes, le plus souvent triangulaires, à angle aigu dirigé vers le tissu sous-épithélial. Parmi les éléments superficiels nous en trouvons beaucoup de forme aplatie, dans lesquels il est souvent difficile de démontrer la présence du noyau. Nous avons donc ici une forme intermédiaire entre l'ancien épithélium muqueux et le futur épidermoïdal; cet épithélium a perdu en partie la résistance de l'épithélium muqueux par suite des modifications importantes subies par le tissu adénoïde; il n'est plus en mesure de se reproduire énergiquement; d'autre part ses cellules superficielles ne le protègent pas suffisamment du dehors, car elles n'ont pas encore atteint les caractères des cellules cornées.

Du moment que l'épithélium conjonctival a subi cette modification essentielle, la conjonctivite passe à cette seconde phase caractéristique, qui a été différenciée, comme maladie indépendante dite trachome, ou, comme le veulent certains auteurs, ophtalmie granuleuse. L'épithélium, se détruisant facilement sous l'influence d'agents extérieurs nuisibles, auxquels on est exposé presque à tout moment, provoque certaines altérations réflexes dans le tissu adénoïde (hypérémie sanguine, infiltration cellulaire), l'ulcération de la cornée (pannus), et c'est ainsi qu'apparaît le tableau typique de l'exacerbation trachomateuse.

Après chacune de ces exacerbations le tissu adénoïde devient de plus en plus riche en fibres conjonctives, l'épithélium régénéré se rapproche de plus en plus de l'épithélium épidermoïdal, les

Digitized by Google

cellules superficielles reçoivent de moins en moins de sucs nutritifs, elles se dessèchent de plus en plus et enfin nous obtenons à la surface de la conjonctive un autre type d'épithélium — le type épidermoïdal. C'est ainsi que se termine le trachome.

Nous voyons donc que la guérison ne s'est effectuée que lorsque le tissu a reconquis sa résistance parfaite, quoique sous forme anatomique complètement changée, et *chaque exacerbation dans la marche de cette affection nous approchait du but désiré.* Comme les modifications du tissu adénoïde seront toujours les mêmes, quelle que soit la cause qui a provoqué l'inflammation, quelle que soit la forme de l'infiltration cellulaire — diffuse ou sous forme de follicules, — nous pouvons conclure sans hésitation que *chaque inflammation de la conjonctive, n'importe de quelle origine, peut passer au trachome typique,* aussi bien la conjonctivite catarrhale chronique, la conjonctivite folliculaire, que la blennorrhée chronique, etc. Il reste encore à expliquer la propagation épidémique du trachome et les circonstances qui ont contribué à ce que cette maladie ait été rangée parmi les infectieuses. La première question trouve sa solution dans tout ce que nous venons de dire jusqu'ici. Si une inflammation aiguë frappe des individus restant en relations intimes et dans les mêmes conditions hygiéniques (casernes, internats, prisons, etc.), si cette inflammation est entretenue chez tous les malades par l'air vicié des habitations communes (cas de Joelson), rien d'étonnant, que tous ces individus seront plus tard atteints de trachome. Quant à la possibilité d'être infecté de trachome typique, à la suite de relations avec des trachomateux, je considère cela comme un préjugé scientifique. *Un homme bien portant ne prendra du malade trachomateux qu'une inflammation passagère, très légère.*

Sur la conjonctive normale on trouve habituellement une quantité énorme de toutes sortes de microorganismes. C'est simplement le résultat de notre séjour fréquent dans une atmosphère remplie de germes pathogènes différents, par exemple, dans les hôpitaux. et de la mauvaise habitude, que l'on a souvent de se frotter les yeux avec les doigts non désinfectés.

Il suffit parfois de mettre pour quelques jours un bandage sur des yeux complètement sains et d'empêcher ainsi aux larmes, excellent et précieux antiseptique naturel, de laver la surface oculaire, pour voir les parasites se multiplier rapidement et donner lieu à tous les phénomènes de l'inflammation conjonctivale. Sur la conjonctive pathologique des trachomateux le nombre des parasites et de leurs variétés est bien plus considérable.

Pétresco communiqua à la Société française d'ophtalmologie (1888) ses recherches sur ce point et cita des parasites, tels que le

Digitized by Google

staphylococcus albus, *aureus*, *citreus* et même le *streptococcus*. Faut-il s'étonner de voir le produit de sécrétion d'une conjonctive semblable, transporté sur une conjonctive normale, provoquer un catarrhe ou même une affection aiguë plus grave ? Le produit de sécrétion de toute autre plaie suppurée, tombé dans les yeux du médecin qui la soigne, aura le même effet, et les cas pareils ne sont point rares. Il est vrai que l'inflammation bénigne se produisant de cette façon peut dans des conditions que nous connaissons donner lieu au vrai trachome ; mais la source de l'infection (trachome) n'a pas l'importance d'un véritable moment étiologique, n'étant qu'un agent accidentel.

Les processus pathologiques se développent et marchent de la même façon dans le même tissu, n'importe où il serait situé dans l'organisme, pourvu que leurs causes soient les mêmes dans tous les cas. Il faut donc s'attendre à ce que l'examen soigneux de l'urétrite chronique, par exemple, donne des résultats analogues à ceux que nous venons d'obtenir en étudiant le trachome. La situation de l'oculiste est d'autant plus avantageuse qu'elle lui permet de suivre pas à pas le processus inflammatoire, d'étudier successivement les tableaux anatomiques, et, ce qui est plus important, en connexion très intime avec la marche clinique. Au contraire une étude semblable de la blennorrhagie chronique de l'urètre est impossible, et c'est, il me semble, la seule raison pour laquelle il n'y a pas de travail sur cette question dont l'auteur serait arrivé à des résultats analogues aux miens.

Pourtant, dans la littérature récente concernant l'urétrite blennorrhagique chronique, nous trouvons quelques faits qui justifient ma supposition. C'est Baraban[1] qui le premier, en 1890, publia une observation très intéressante sur la modification de l'épithélium urétral chez un homme atteint d'une blennorrhagie chronique ; l'auteur observa le passage de l'épithélium cylindrique en épithélium plat, stratifié et l'attribue à l'irritation prolongée des cellules par les gonocoques et à un vice de nutrition, qui dure alors même que le dernier parasite a disparu du tissu.

Dans son traité sur l'anatomie de la blennorrhagie chronique de l'homme, Finger[2] constate également le passage de l'épithélium cylindrique en épithélium pavimenteux et affirme catégoriquement que cette transformation est en relation avec des altérations du tissu sous-épithélial.

Je suis convaincu que ces auteurs n'ont pas obtenu des résultats

1. Baraban, agrégé à la Faculté de médecine de Nancy, *Sur les modifications épithéliales de l'urètre après la blennorrhagie chez l'homme* (*Revue médicale de l'Est*, 15 juin 1890).
2. *Archiv. für Dermat. und Syphilis*, 1891.

Digitized by Google

absolument identiques aux miens, pour cette simple raison que leurs recherches microscopiques n'ont pas été faites parallèlement à des observations cliniques.

(*A suivre.*)

BIBLIOGRAPHIE

ET REVUE DES JOURNAUX

Traitement de la syphilis par les injections hypodermiques de succinide de mercure, par M. Arnaud. — De ce travail, l'auteur conclut :

La solution à employer doit contenir 20 centigrammes de succinide pour 100 grammes d'eau distillée ; on injecte 1 gramme par jour de la solution. Il faut employer exclusivement la succinide obtenue en faisant réagir le gaz ammoniac pur et sec sur l'anhydride succinique : la succinide préparée par la distillation seule du succinate d'ammoniaque est mal supportée et donne des accidents ; la succinide ne donne ni abcès, ni inflammation, ni douleur. Elle est remarquable en ce qu'elle ne détermine pas de stomatite, contrairement aux autres sels mercuriques. La succinide surpasse les sels solubles par la fixité de sa solution. Comme il a été constaté qu'après l'injection sous-cutanée, l'absorption s'opère très rapidement et avec abondance, comme il est prouvé d'autre part qu'elle est plus lente et relativement faible après l'administration de pilules mercurielles quelconques, on devra, s'il s'agit de provoquer un effet rapide et puissant du mercure, avoir recours, non pas aux pilules, mais aux injections sous-cutanées. Toutes les fois que, le principe de l'injection étant adopté, on aura des raisons de rejeter les sels insolubles, soit qu'on en craigne les dangers possibles, soit que les reins du malade soit défectueux, on aura à choisir parmi les sels insolubles. Le plus actif, le moins douloureux, le meilleur est, à notre avis, la succinide. L'auteur de cette thèse cite aussi un curieux procédé de recherche du mercure dans l'urine, imaginé en Suède et qui permet d'apercevoir ce métal au microscope sous formes de globules noirs. La grandeur et la quantité plus ou moins considérables des globules indiquent l'état de l'élimination. La méthode est douée d'une telle sensibilité qu'on a pu découvrir du mercure dans une solution de sublimé de 1/10,000,000. « J'ai, dit le docteur Arnaud, cherché chez plusieurs

Digitized by Google

malades, après leur avoir fait prendre de la succinide, combien il fallait de temps pour que le mercure s'éliminât dans les urines, et je suis arrivé à ce résultat curieux : le mercure se retrouve dans l'urine deux ou trois jours après que le sujet a avalé la première pilule, tandis qu'après les injections sous-cutanées, il est déjà décelé au bout de cinq ou six heures. Welander dit l'avoir souvent trouvé une heure après la première injection de formamide de mercure. En tout cas, l'absorption est infiniment plus rapide quand on administre le mercure sous la peau que quand on le fait prendre par la bouche. »

Anthrax de la paupière. — M. A. Rouxau fait une communication orale sur un cas d'*anthrax de la paupière*. L'anthrax de la paupière est extrêmement rare, ce qui motive cette communication. Il s'agit d'un jeune garçon de 14 ans environ. La paupière atteinte était la paupière supérieure de l'œil gauche. La tuméfaction et l'induration se limitèrent exactement à cette région. La conjonctive resta indemne et le globe oculaire sain. L'affection fut des plus bénignes; pas de symptômes généraux. Les orifices se formèrent rapidement, assez larges et déchiquetés, au nombre de six à sept, disposés en bordure régulière à 2 millimètres environ au-dessus du rebord ciliaire ; quelques gouttes de pus et de petits lambeaux de tissu cellulaire sphacélé s'éliminèrent facilement, à l'aide de quelques tractions légères exercées avec des pinces. Le traitement consista en des lotions antiseptiques et l'application d'un tampon d'ouate. Au bout d'une quinzaine de jours, les orifices étaient cicatrisés, la tuméfaction complètement disparue et il ne restait plus qu'une légère coloration violacée de la paupière. Les urines, examinées dès le début, ne présentèrent pas de traces d'albumine ni de sucre.

(*Gazette des hôpitaux de Toulouse.*)

Recherches sur l'ophtalmie migratrice, par Richard Greeff (de Berlin). — Après les nombreuses objections qui avaient été faites dans le passé et en dernier lieu à la réunion d'Heidelberg de l'année dernière, à la théorie de Deutschmann, il valait assurément la peine d'examiner encore une fois à fond cette question. J'y ai été encouragé aussi par la promesse de MM. les docteurs Pfeiffer et Frosch de l'Institut de Koch où j'étais occupé à ce moment, de m'assister de leurs avis et de leur contrôle dans ce travail.

Après la résection on fit des séries de coupes par les procédés de tinction de Gram, Weiggert et Lœffler; il ne se trouva pas de microorganismes, comme il fallait s'y attendre.

Digitized by Google

Deutschmann trouva dans tous les yeux énucléés par crainte d'ophtalmie sympathique des coques. D'autres auteurs n'en trouvèrent pas souvent dans des yeux pareils. Lors même que souvent — mais sûrement pas toujours suivant des recherches non douteuses — il se trouve des microorganismes dans ces yeux, je peux affirmer qu'au moins dans les 19 cas que j'ai examinés ils sont restés enfermés dans l'intérieur du bulbe et n'ont pas émigré dans le nerf optique.

Mes recherches confirment ce que Ohlemann a trouvé dans 30 nerfs optiques provenant de la même clinique examinés en coupes seulement (Voyez *Archiv. für Augenheilk.*, t. XXII, page 112).

Je dois particulièrement faire remarquer que si dans les 19 cas je n'ai pas trouvé de microbes dans le nerf optique, cela ne veut pas dire qu'il ne se soit pas développé de colonies dans aucune des nombreuses plaques. Aucun bactériologue n'est à l'abri d'impuretés mêlées aux cultures, mais elles sont faciles à reconnaître par une étude critique. Pour cette raison on est obligé de se prononcer contre Deutschmann qui répond toujours à ses adversaires : « Un cas positif prouve plus que beaucoup de cas négatifs. » Le contraire est seul vrai : un cas positif ne prouve rien dans un travail bactériologique, *si le même résultat ne se retrouve pas toujours et toujours il ne doit pas être considéré comme un fait avéré.*

Je ne puis formuler de conclusions après mes expériences qu'ainsi : *La théorie migratrice de Deutschmann ne doit pas être considérée comme démontrée avant que ces expériences d'ailleurs assez simples n'aient réussi et même souvent à d'autres auteurs, et avant qu'on ait démontré la présence de microorganismes dans le second œil après injections dans le premier sans infection générale.*

Comment nous devons expliquer aujourd'hui la nature de l'ophtalmie sympathique. Si ce ne sont pas les microorganismes eux-mêmes, ce sont peut-être leurs produits, les toxalbumines, qui émigrent à travers le courant lymphatique.

Selon Limbourg et Levi, l'ophtalmie peut être considérée comme une lymphangite qui ne se distingue des inflammations lymphatiques ordinaires, comme nous les voyons par exemple aux extrémités, que par des rapports anatomiques et physiologiques compliqués.

L'absence de tout symptôme de fièvre dans l'observation clinique de l'ophtalmie sympathique ne nous permet pas d'admettre que l'ophtalmie sympathique soit causée par le transport direct des produits bacillaires d'un œil dans l'autre par les vaisseaux lymphatiques ou sanguins, à moins qu'un tel transport n'ait lieu gra-

Digitized by Google

duellement mais continuellement, de façon que l'absence d'une élévation de température perceptible puisse être expliquée ainsi.

Il faut abandonner la théorie de migration de Deutschmann, car ses expériences ne se confirment pas, et il n'est pas permis de baser sur cette théorie aucune méthode d'opération. Les expériences avec les toxalbumines doivent encore être continuées.

Provisoirement, au point de nos connaissances actuelles, la théorie des nerfs ciliaires est peut-être encore la plus vraisemblable.

Recherches sur le développement du tubercule expérimental, par le Dr Kostenitsch. — Ce travail a été fait par l'auteur dans l'Institut Pasteur. Déjà Ziégler et Haensell avaient exprimé l'opinion que les cellules du tubercule provenaient des leucocytes émigrés. Baumgarten[1] a demontré que les cellules épithélioïdes du tubercule se forment aux dépens des différentes cellules fixes des tissus; l'apparition des éléments leucocytaires dans ces tubercules ne produirait qu'en seconde ligne, à la suite d'une influence pathologique des bacilles sur les parois des vaisseaux.

Dans les expériences qu'ont entrepris Kostenitsch et d'autres élèves à l'Institut Pasteur et au laboratoire de Straus, ils suivirent le développement de la tuberculose oculaire.

L'œil présente des conditions très favorables pour les expériences d'inoculation tuberculeuse; on peut facilement suivre le développement macroscopique du tubercule dans la cornée, l'iris, le corps vitré et la rétine des lapins et des cobayes.

Un peu de culture prélevée à la surface du bouillon ou de la gélose glycérinée était broyée soigneusement dans un morceau de verre stérilisé et délayée dans un peu de bouillon; la faible émulsion obtenue de cette façon présentait au microscope un petit nombre de bacilles isolés; on y trouvait aussi de petits amas de culture. L'inoculation se faisait après avoir anesthésié l'œil avec la cocaïne. Après avoir fait quelques piqûres assez profondes au centre ou quelquefois à la périphérie de la cornée au moyen de la seringue de Straus-Collin, on arrosait les endroits blessés avec l'émulsion bactérienne. La même émulsion était introduite dans la chambre antérieure, dont on avait préalablement retiré une certaine quantité d'humeur aqueuse par la piqûre de la cornée; l'injection se pratiquait de même dans le corps vitré.

Les observations ayant été faites dans un intervalle de temps variant entre dix minutes et cinquante-sept jours après l'infection,

1. Baumgarten, *Ueber Tuberkel u. Tuberkulon*, Berlin, 1885.

Digitized by Google

on ne peut juger de ce qui se passe dans les cellules géantes à des époques plus avancées. Leur apparition a été constatée du dixième au trente-troisième jour après l'opération; le maximum de leur abondance coïncide (chez les cobayes) à l'intervalle de dix à seize jours après l'opération. Ainsi, sur 14 cobayes et 10 lapins infectés par la même culture, on a observé les cellules géantes chez 6 cobayes et 2 lapins. Chez les cobayes les cellules géantes ont été trouvées dans la conjonctive bulbaire, ainsi que dans la cornée. Chez l'un des deux lapins les cellules géantes ont été trouvées dans l'iris, chez l'autre dans le corps vitré.

Dans l'évolution ultérieure du processus tuberculeux dans la cornée des lapins, le nombre de cellules épithélioïdes augmente, tandis que les leucocytes polynucléaires et leur détritus disparaissent; on observe la formation de nouveaux vaisseaux (kératite vasculaire) dans toute l'épaisseur de la membrane.

Au *commencement du deuxième mois* après l'infection, on voit beaucoup de cellules épithélioïdes dans la cornée, elles se distribuent en groupe plus ou moins considérables, n'ayant pas la forme de foyers ronds circonscrits. Les grands groupes se trouvent aux endroits de l'infection primitive.

L'étude des lésions tuberculeuses de l'iris constitue la partie la plus détaillée des recherches de Baumgarten. Il a démontré que les cellules épithélioïdes du tubercule iridien se forment aux dépens des cellules fixes de cette membrane; quelques leucocytes, qui se trouvent dans le tubercule naissant, ne présentent ni division des noyaux, ni augmentation du protoplasma; au contraire, ils se rétractent et se détruisent. Dans les cellules fixes en voie de division par karyokinèse, Baumgarten découvrait souvent un ou deux bacilles; les bacilles se trouvaient aussi dans le tissu connectif du voisinage. Les cellules géantes ne s'observaient pas dans le tubercule iridien produit par l'introduction des masses tuberculeuses dans la chambre intérieure des lapins.

Ainsi chez un lapin (inoculé avec une autre culture) sacrifié *quinze jours* après l'opération, on voyait dans l'iris des tubercules déjà formés; au milieu d'un de ces derniers, se trouvait une grande cellule géante à 7 noyaux contenant 6 bacilles dans son protoplasma; le tubercule est entouré d'un grand nombre de leucocytes mononucléaires. Dans les couches postérieures de cette membrane, près du stratum pigmentosum, siège un petit groupement de cellules épithélioïdes, et autour d'elles les cellules fixes de l'iris prêtes à se transformer en cellules épithélioïdes. On voit quelques leucocytes autour de ce petit tubercule secondaire. L'épithélium du stratum pigmentosum prolifère çà et là, et ses cellules se transforment en cellules épithélioïdes contenant

Digitized by Google

des grains de pigment. Ainsi se forme un tubercule pigmenté.

La réaction à l'infection tuberculeuse manifestée par le corps vitré présente quelques particularités. La leucocytose polynucléaire débute dans la partie du corps vitré qui correspond à la plaie des membranes de l'œil. Au bout d'*un jour*, les leucocytes polynucléaires sont déjà dispersés dans toute l'étendue du corps vitré; on les voit même derrière le cristallin. Dès ce moment, on voit aussi un nombre considérable de grands éléments, nettement ronds ou d'une forme régulièrement ovale, avec un grand noyau rond, quelquefois légèrement recourbé. Ces éléments se distribuent près des amas de culture adhérents à la surface antérieure de la rétine, de même que, çà et là, sur la membrane hyaloïde, même dans les stades avancés; les lymphocytes se distribuent surtout au voisinage des vaisseaux de la partie postérieure de l'œil.

Une particularité a été observée dans le corps vitré : c'est l'existence de grands éléments ronds.

La forme typique arrondie du tubercule ne s'observe pas dans le corps vitré. Le foyer tuberculeux présente une agglomération de cellules épithélioïdes et de détritus polynucléaires entourés par de la fibrine.

Dans la *rétine*, chez le cobaye, après une infection accidentelle du corps vitré à travers la chambre antérieure, on a trouvé des petits tubercules dans la couche des grains internes; dans les noyaux des fibres de Müller, apposées aux tubercules, on voyait des figures karyokinétiques.

Dans tous les yeux des lapins inoculés dans le corps vitré, la rétine est décollée dans toute son étendue, et dans le stade le plus avancé que nous avons étudié (quarante-six jours), elle était très mince et consistait dans des amas granuleux de grandeur variable, parmi lesquels on voyait çà et là des noyaux pâles et des cellules fusiformes à noyaux faiblement colorés.

Dans le nerf optique, nous avons observé à cette époque des tubercules caséifiés avec un nombre considérable de bacilles; autour des vaisseaux, et parmi les faisceaux atrophiés des fibres nerveuses, on voyait par endroits des cellules épithélioïdes; on y trouve rarement des bacilles. L'infiltration leucocytaire est très peu prononcée.

Dans l'espace sous-rétinien, près de la membrane choroïde, siègent par endroits (dans les stades avancés) des tubercules pigmentés formés aux dépens de l'épithélium pigmenté de la rétine et des tubercules qui viennent des deux membranes voisines s'implanter dans cet espace.

Dans la membrane *choroïde*, à l'endroit de la plaie, s'observent des tubercules entourés, aux stades avancés, par un grand

Digitized by Google

nombre de leucocytes mononucléaires. A d'autres endroits de cette membrane siègent de petits groupes de cellules épithélioïdes. Ces groupes, ayant la forme d'une lentille bi-convexe, sont entourés par des leucocytes mononucléaires et ne consistent pour la plupart que dans des cellules épithélioïdes pigmentées.

Le processus de formation des cellules géantes n'est pas un processus de dégénération; ces éléments apparaissent à un stade relativement précoce; ils présentent le phénomène de prolifération des noyaux.

Les figures qui accompagnent le travail sont très bien faites; elles représentent un amas de masse plasmique et des masses finement granuleuses, la masse centrale est plutôt homogène. Les masses sont séparées par des intervalles contenant des débris de leucocytes polynucléaires et se réunissent ensemble par des traînées d'une structure homogène, provenant probablement des fibres du tissu. Les masses contiennent des bacilles avec des cellules épithélioïdes.

Sur une des figures on voit la masse granuleuse réunie au protoplasma de deux cellules géantes dont elle se distingue très peu; elle contient un noyau. La cellule épithélioïde est réunie avec la cellule géante; son protoplasma a un aspect identique au protoplasma de la cellule géante.

Dr Galezowski.

INDEX BIBLIOGRAPHIQUE

M. Le Taro. — De la polyopie monoculaire (Thèse du doctorat de Bordeaux, 1891-1892).

Picraccini (A.). — Un fenomeno non ancora descritto nelle allucinazzioni visive. Brochure in-8° de 7 pages, 1892.

Bitzos (G.). — La Skiascopie (Kératoscopie). Volume de 97 pages avec 30 figures.

M. Corny. — Traitement sur la dacryocystite chronique par le curettage, suivi du pansement à ciel ouvert (Thèse de doctorat de Paris, 1892).

M. Borno. — Contribution au traitement de la blépharite ciliaire. Essai d'un traitement par la glycérine au sublimé (Thèse de Paris, 1892).

Digitized by Google

TABLE DES MATIÈRES

PAR ORDRE ALPHABÉTIQUE

A

Abcès des sinus frontaux..... 631
— orbitaire par lésion osseuse..... 631
Ablation de la glande lacrymale..... 574
— de la glande lacrymale palpébrale suivie de conjonctivite catarrhale chronique..... 158, 226
— des tumeurs du nerf optique et conservation du globe oculaire 333
Accidents des opérations secondaires..... 296
Accommodation..... 676
Affections oculaires dans l'influenza..... 384
Agathine (L'); nouvel analgésique..... 680
Agraphie avec cécité et surdité verbales..... 127, 316
Aimant (Emploi de l') dans l'extraction des corps étrangers..... 27
Albuminurie guérie par la cantharide..... 615
Albuminurique (Traitement de la rétinite)..... 634
Alcoolisme (l') et les maladies des yeux..... 705
Aliénation mentale (Rapports de l') et du goitre exophtalmique..... 692
Allaitement (L') produisant la cécité..... 548
Amblyopie hystérique avec pseudo-méningite..... 689
— hystérique sympathique..... 122
— nerveuse avec hémianopsie..... 576
— nicotinique..... 591
— quinique..... 126
— toxique..... 557
— toxique par la fougère mâle..... 567
Analgésie par l'agathine..... 680
Anatomie descriptive..... 618
— normale et pathologique de l'œil..... 616
Anémie pernicieuse accompagnée de lésions oculaires..... 562
Anesthésie de la cornée dans certaines kératites..... 178
— locale par le chlorure d'éthyle..... 677
— par la cocaïne dans l'énucléation..... 379

Digitized by Google

Anévrisme artérioso-veineux de l'orbite..... 688
Angle interne (Epithélioma de l') des paupières..... 427
— iridien (Incision de l') dans le glaucome..... 61
Anomalie congénitale de l'ouverture palpébrale..... 120
— d'une veine rétinienne..... 610
Antagonisme de la morphine et de l'atropine..... 610
— des champs visuels; théorie..... 57
Anthrax des paupières..... 741
Antipyrine (L') dans le traitement du pannus cornéen..... 469
Antisepsie (L') de l'œil par le cyanure d'hydrargyre..... 507
— (L') en ophtalmologie..... 129
— oculaire par le trichloride d'iode..... 300
Aortite avec vertiges suivie de troubles oculaires..... 678
Aphasie et hémiplégie droite avec déviation conjuguée spasmodique des yeux..... 563
Apoplexie du corps vitré consécutive à une détonation de canon..... 182
Artère (Embolie de l') centrale de la rétine..... 611
Artérite (L') syphilitique..... 436
Association Valentin Haüy..... 448
Asthénopie des astigmates..... 419
— motrice dans les névroses traumatiques..... 560
Astigmatisme cornéen; traitement..... 420
— et asthénopie..... 419
— irrégulier corrigé par les verres de contact..... 301
Ataxie (Atrophie de papille dans l')..... 513
— syphilitique..... 513
Atrophie ataxique des papilles. Signes prodromiques..... 513
— de l'œil..... 30
— de l'œil; bactériologie..... 65
— de l'œil consécutive à l'opération d'un cysticerque..... 126
— (L') de papille traitée par le lactate de zinc..... 436
— optique durant la grossesse..... 556
Atropine (Antagonisme de l') et de la morphine..... 610
Avancement (Nouvelle méthode d') des muscles droits de l'œil..... 438
Avortement et troubles oculaires..... 383

B

Bacille (Un) capsulé de la kérato-malacie..... 442
Bactériologie de moignons oculaires..... 65
Blennorragie de la conjonctive et sublimé..... 211
— de l'œil..... 439
Blépharite..... 449
— ciliaire; traitement par le sublimé à haute dose..... 641
— vaccinale..... 439
Blépharoplastie par greffe cutanée..... 569
Blépharospasme droit et paralysie faciale gauche..... 182
— (Traitement du)..... 677
Bowmann (Nécrologie de)..... 318
Brossage (Le) dans le traitement des granulations..... 504

Digitized by Google

C

Canal de Cloquet (Persistance du)..... 142
Canalisation des larmes..... 502
Cancer à forme parasitaire..... 552
Cancroïde palpébral; restauration secondaire..... 725
Cantharide (La) guérissant l'albuminurie..... 615
Cataracte congénitale; traitement..... 289
— (Extraction de la) avec suture de la cornée..... 297, 410
— (Extraction de la) chez les malades ambulants..... 509
— (Extraction de la) sans iridectomie..... 711
— (Extraction de la) suivie de troubles cornéens..... 294
— (Extraction des) incomplètes..... 262
— pyramidale..... 553
— traumatique par commotion..... 1
— traumatique; opportunité de l'intervention..... 296
Cécité à marche rapide..... 533
— et surdité verbales avec agraphie..... 127
— pendant l'allaitement..... 548
— unilatérale par traumatisme de l'orbite..... 63
— verbale avec agraphie..... 316
Centres cérébro-visuels chez le chien et chez le singe..... 611
— nerveux spéciaux pour la perception des couleurs..... 682
Cercle ciliaire (Ophtalmoscopie du)..... 341
Cerveau (Tumeur du) et névrite optique..... 187
Chambre antérieure (Cils dans la)..... 437
Champs visuels (Antagonisme des); théorie..... 57
Chancre de la conjonctive..... 614
Chlorure (Le) d'éthyle comme anesthésique local..... 677
Choroïde (Sarcome de la)..... 545
— (Tubercules de la)..... 561
— (Vascularisation de la)..... 246
Choroïdite..... 424
— syphilitique..... 23
Chromatopsie..... 183
Cicatrices vicieuses (Protection des) contre l'infection..... 415
Cils (Pénétration de) dans la chambre antérieure..... 437
Circulation générale (Rapport de la) avec la myopie..... 546
Citron (Le jus de) dans l'ophtalmie diphtéritique..... 212
Clinique ophtalmologique de Nancy. Compte rendu..... 381
Cloquet (Persistance du canal de)..... 142
Cocaïne (Empoisonnement par la)..... 383
— (La) dans l'énucléation..... 379
— (La) en ophtalmologie..... 551
Cœur (L'hyperkinésie du) et les vaisseaux rétiniens..... 183
Colobome de la gaine du nerf optique..... 142
— double du cristallin..... 662
Commotion du cristallin..... 1
Compte rendu de la clinique ophtalmologique de Nancy..... 381
— des séances de la Société d'ophtalmologie de Paris. 35, 84, 157, ... 226, 302, 361, 426, 475, 602, 655, 718
— des séances de la Société française d'ophtalmologie..... 289, 352, 412
Condylome de l'iris..... 410

Digitized by Google

Conjonctive bulbaire (Epithélioma de la)..... 298
— (Chancre de la)..... 614
— (Gommes de la)..... 25
— (Injections de sublimé sous la)..... 17, 239, 302, 522
— (Kyste de la)..... 522
— (Lymphadénome de la)..... 726
— (Papillome de la)..... 447, 661
— (Sarcome de la)..... 727
— (Scarifications de la) suivies de mort par hémorragie..... 191
— (Tuberculose primitive de la)..... 232, 718
— (Ulcération tuberculeuse de la)..... 606
Conjonctivite blennorragique..... 439
— blennorragique et sublimé..... 211
— catarrhale chronique consécutive à l'ablation de la glande lacrymale palpébrale..... 159, 226
— consécutive à l'impetigo..... 616
— diphtéritique et jus de citron..... 212
— à streptocoques..... 446
— granuleuse et larmoiement, sa nature..... 178, 728
— granuleuse simulant épithélioma..... 111
— granuleuse ; traitement..... 184
— granuleuse (Traitement de la); historique..... 566
— (La) granuleuse en Algérie..... 697
— granuleuse (Le brossage dans la)..... 504
— granuleuse (Le hersage dans la)..... 647
— granuleuse (Traitement de la)..... 440
— infectieuse causée par une piqûre de mouche..... 673
— lacrymale..... 538
Conservation du globe oculaire dans l'ablation des tumeurs du nerf optique..... 269, 333
Contraction partielle du muscle ciliaire..... 650
Contraste binoculaire..... 123
Corne cutanée de la paupière..... 674
Cornée (Anesthésie de la) dans certaines kératites..... 178
— (Astigmatisme de la); traitement..... 420
— (Corps étrangers de la)..... 694
— (Herpès de la)..... 542
— (Influence de la forme de la) sur la vision..... 551
— (Mélano-sarcome de la)..... 214
— (Opacités de la)..... 579
— (Prolifération de l'endothélium de la) sur l'iris..... 602
— (Staphylome de la); opération..... 227
— (Suture de la) dans l'extraction de la cataracte..... 297, 410
— (Traumatisme grave de la)..... 77
— (Troubles de la) consécutifs à l'extraction de la cataracte..... 294
— (Ulcères de la) traités par l'occlusion..... 418
— (Ulcères graves de la); traitement..... 399
— (Ulcère infectieux de la) avec hypopyon; traitement..... 565
— (Ulcères infectieux de la); traitement..... 321
Corps étranger de la cornée..... 694
— étranger de la sclérotique extrait par un aimant..... 27
— vitré (Apoplexie du) consécutive à une détonation de canon..... 182
— vitré (Hémorragies du) chez les jeunes gens..... 221
— vitré (Nutrition du)..... 631
— vitré (Opacités du) traitées par le jaborandi..... 563

Digitized by Google

Correction optique du kératocone et de l'astigmatisme irrégulier.. 301
Couleurs (Perception des) dans les névroses traumatiques..... 695
— (Vision des)..... 183
— (Perception des) par des centres nerveux spéciaux. 682
— (Perte de la vision centrale des)..... 561
— (Vision des)..... 558
Craniectomie dans un cas de névrite optique..... 561
Cristallin (Coloboma double du)..... 662
— (Commotion du)..... 1
— (Luxation du) 26
— (Opacification du) par commotion..... 1
— transparent (Extraction du) dans la myopie forte..... 113
Curage (Le) dans la panophtalmie..... 416
Curette de Volkmann dans le hersage des granulations.. 647
Cyanure (Le) d'hydrargyre dans l'antisepsie de l'œil.. 507
Cysticerque..... 59
— de l'œil..... 446, 617
— sous-rétinien..... 126

D

Dacryoadénite aiguë..... 187, 502, 594
Dacryocystite..... 257
— du nouveau-né..... 501
— et parotidite..... 384
Déchirure de la rétine..... 666
Décollement de la rétine traité par la méthode de Schœler... 544
— de la rétine traité par les pointes de feu..... 421
— rétinien avec déchirure dans l'ora serrata..... 665
Dermoïde (*Kyste*), à parois osseuses et à contenu pierreux..... 108
Déviation conjuguée spasmodique des yeux avec aphasie et hémiplégie droite..... 563
Diabete (Le) expérimental amenant la glucose dans les milieux transparents de l'œil..... 633
Diphtérie de l'œil et jus de citron..... 212
Diplopie monoculaire d'origine cérébrale ou hystérique.... 137

E

Echelle de couleurs en carnet..... 443
Ecoles (la myopie dans les)..... 35 476
Ecriture (L') droite..... 64
Ectropion cicatriciel..... 569
Education du sens de la vue chez le soldat..... 380
Electrique (La lumière) et ses effets sur les yeux..... 559
Embolie de l'artère centrale de la rétine..... 611
Empoisonnement par la cocaïne..... 383
Endothélium cornéen (Prolifération de l') sur l'iris..... 602
Enucléation dans le phlegmon de l'œil.... 73
— et cocaïne..... 379
— suivie de mort dans la panophtalmie..... 423
Epiphora..... 257

Digitized by Google

Epithélioma de la conjonctive bulbaire..... 298
— de l'angle interne des paupières..... 427 529
— simulé par des granulations de la conjonctive..... 111
Etiologie de la paralysie des muscles de l'œil..... 300
Examens des yeux pratiqués au Val-de-Grâce de 1885 à 1890..... 248
— ophtalmoscopique de la région ciliaire..... 341
Exentération du globe oculaire..... 301, 464
Exophtalmos pulsatile..... 441, 448, 688
Extraction de cataractes incomplète par incision semi-elliptique de la cornée avec sphinctérotomie..... 262
— de la cataracte chez les malades ambulants..... 509
— de la cataracte et suture de la cornée..... 297, 410
— du cristallin transparent dans la myopie forte..... 113
— sans iridectomie..... 711

F

Face gauche (Paralysie de la) et blépharospasme droit..... 182
Faculté chromatique..... 183
Faradisation (La) dans le goitre exophtalmique..... 696
Fluxion (La) périodique est une iritis..... 472
Fièvre intermittente suivie de névrite optique..... 558
Foie (Mélano-sarcome du) et de l'œil..... 552
Formes parasitaires des tumeurs cancéreuses..... 552
Fougère (La) mâle produisant l'amblyopie toxique..... 567

G

Géographie de la myopie en France..... 84
Glande lacrymale (Ablation de la) suivie de conjonctivite catarrhale chronique..... 159, 226
— lacrymale (Inflammation de la)..... 187
— lacrymale orbitaire (Ablation de la)..... 574
— lacrymale palpébrale (Ablation de la)..... 574
— pinéale (Tumeur de la)..... 694
Glaucome hémorragique..... 613 681
— sympathique..... 367
— (Traitement du)..... 61
Glio-sarcome de la rétine..... 188
Globe oculaire (Conservation du) et ablation des tumeurs du nerf optique. 333
Glucose (la) dans les milieux de l'œil pendant le diabète expérimental.. 633
Goitre exophtalmique..... 502, 504, 693
— exophtalmique avec tachycardie..... 556
— exophtalmique (Rapport du) avec l'aliénation mentale..... 692
— exophtalmique; traitement..... 190, 635
— exophtalmique (Traitement du) par la faradisation..... 696
— exophtalmique traité par le strophantus..... 611
Gommes de la conjonctive..... 25
Grain de plomb (Pénétration d'un) dans l'œil..... 445
Granulations de la conjonctive simulant un épithélioma..... 111
— et larmoiement..... 178
— (Le brossage dans les)..... 504

Digitized by Google

Granulations (Le hersage dans les)..... 647
— (La) en Algérie..... 697
— (Traitement chirurgical des)..... 412
— (Traitement des)..... 440, 184
— (Traitement des); historique..... 566
Grippe et névrite optique..... 179
— (La) suivie de névrite optique..... 554
Grossesse (la) amenant une atrophie optique..... 556
Grossissement de l'image ophtalmoscopique dans l'examen des vaisseaux rétiniens..... 385

H

Hémianopsie chromatique dans une amblyopie nerveuse..... 576
— temporale monolatérale..... 433
Hémiplégie avec paralysie du moteur oculaire externe, du facial et de l'orbiculaire du même côté..... 318
— droite et aphasie avec déviation conjuguée spasmodique des yeux... 563
Hémophtalmie consécutive à une détonation de canon..... 182
Hémorragies du corps vitré chez les jeunes gens..... 221
— mortelle consécutive aux scarifications de la conjonctive..... 191
Hérédité (L') dans la myopie..... 37
— (L') de la névrite optique..... 387
Herpès de la cornée..... 542
Hersage (Le) des granulations..... 647
Hétéroplastie dermique des paupières..... 180
Histologie de la rétine..... 674
Historique du traitement des granulations..... 566
Hyperesthésie optique liée à des troubles cérébraux..... 695
Hyperkinésie du cœur et les vaisseaux rétiniens..... 183
Hypopyon (Traitement de l') dans l'ulcère infectieux de la cornée..... 565
Hystérie avec pseudo-méningite suivie de troubles de la vision..... 689
— et les maladies des yeux..... 705
— mâle..... 637
— et sclérose en plaques..... 639

I

Ignipuncture (L') dans le décollement de la rétine..... 421
Image renversée (Ophtalmoscopie par)..... 372
Impaludisme (Ophtalmie par)..... 33
Impetigo suivi de kératite et conjonctivite..... 616
Index bibliographique..... 128, 192, 511, 576, 640, 704, 746
Infection de la conjonctive causée par une piqûre de mouche..... 673
— de l'œil..... 416
Inflammation de la glande lacrymale..... 187
Influence sur la vision du spasme des vaisseaux rétiniens..... 69
Influenza (L') et la névrite optique..... 344, 548
— et les maladies des yeux..... 384
— suivie de névrite optique..... 280
Injections de succinimide mercurique dans la syphilis..... 435, 740
— sous-conjonctivales de sublimé..... 17, 239, 302, 424, 522

Digitized by Google

Intoxication suivie de troubles visuels..... 557
Iridectomie (L') dans l'iritis ancienne..... 148
Irido-choroïdite..... 17
— sympathique..... 30
Iris (Condylome de l')..... 410
— (Incision de l'angle de l') dans le glaucome..... 61
— (Kyste de l')..... 361, 655
— (Tubercule de l')..... 444
Iritis ancienne et iridectomie..... 148
— blennorragique..... 439
— (L') est la lésion de la fluxion périodique..... 472
— syphilitique..... 23, 410
— tuberculeuse..... 444

J

Jaborandi (L'extrait de) dans les opacités du corps vitré..... 563
Jus (Le) de citron dans la conjonctivite diphtéritique..... 213

K

Kératite atypique chez un chauffeur..... 118
— consécutive à l'impetigo..... 616
— filamentaire..... 682
— infectieuse, forme rare..... 664
— interstitielle (La) et le mercure..... 560
— interstitielle traitée par les injections sous-conjonctivales de sublimé. 522
— phlycténulaire; causes et traitement..... 567
— syphilitique..... 22
Kératites..... 579
— (Les) avec anesthésie de la cornée..... 178
— (Les microbes des)..... 164
Kératocone corrigé par les verres de contact..... 301
Kérato-malacie (Bacille de la)..... 442
Koch (La lymphe de) dans la tuberculose oculaire..... 62
Kyste de la conjonctive..... 552
— de l'iris..... 361, 655
— dermoïde à parois osseuses et à contenu pierreux..... 108
— séreux de l'orbite avec microphtalmie..... 673

L

Lacrymale (Ablation de la glande) suivie de conjonctivite catarrhale chronique..... 159, 226
— (Inflammation de la glande)..... 187
Lactate (Le) de zinc dans les atrophies de la papille..... 436
— (Le) de zinc dans l'atrophie..... 533
Lampe ophtalmoscopique..... 652
Langue (Traction de la) dans la mort apparente..... 679
Larmes (Canalisation des)..... 502

Digitized by Google

Larmoiement..... 538
— et granulations..... 178
Lésions oculaires dans l'avortement..... 383
Lumière (La) électrique et ses effets sur les yeux..... 559
Luxation du cristallin; nouveau mode de traitement..... 495
— traumatique du cristallin..... 26
Lymphadénome de la conjonctive bulbaire..... 726
Lymphe de Koch (La) dans la tuberculose de l'œil..... 62

M

Macula (Mélano-sarcome de la)..... 671
Maladies (Les) des yeux dans la menstruation..... 699
— des yeux dans l'anémie pernicieuse..... 562
— des yeux dans l'avortement..... 383
— des yeux dans les névroses..... 703
— des yeux dans l'influenza..... 384
— des yeux dans leurs rapports avec la pathologie générale..... 595
Malaria (La) et les troubles oculaires..... 570
Massage (Le) dans les maladies des yeux..... 252
— en ophtalmologie..... 180
Matières protéiques des milieux réfringents de l'œil..... 572
Mélano-sarcome de la cornée..... 214
— de la macula..... 671
— du foie et de l'œil..... 552
Méningite basilaire..... 697
Menstruation (La) en pathologie oculaire..... 699
Mercure (Le) dans la kératite interstitielle..... 560
Microbes (Les) des kératites..... 164
Microbiologie des ophtalmies profondes..... 415, 698
Microcéphalie..... 561
Microphtalmie avec névrite optique..... 142
— avec kyste séreux de l'orbite..... 673
Milieux réfringents de l'œil (Matières protéiques des)..... 572
Miroir à foyer variable..... 234
Modèle nouveau d'ophtalmoscope à réfraction..... 369
Moignons oculaires; bactériologie..... 65
Morphine (Antagonisme de la) et de l'atropine..... 610
Mort après l'énucléation dans la panophtalmie..... 423
— par hémorragie à la suite de scarifications de la conjonctive..... 191
— (Traitement de la) apparente par la traction de la langue. Procédé de Laborde..... 679
Mouvements apparents des yeux..... 630
Muscles (Avancement des) droits par une méthode nouvelle..... 438
— ciliaire (Contraction partielle du)..... 650
— de l'œil (Paralysie des) d'origine corticale..... 374
Myopie forte traitée par l'extraction du cristallin transparent..... 113
— héréditaire..... 37
— (La) dans les écoles..... 35
— scolaire (Rapport sur la)..... 476
— (La) en France; répartition géographique..... 84

Digitized by Google

N

Naphtol (Le) en ophtalmologie..... 179
Naso-pharyngiennes (Ablation de tumeurs) suivie de guérison d'un strabisme externe..... 180
Nécrologie de Bowmann..... 318
Nerf optique (Ablation des tumeurs du) et conservation du globe oculaire..... 269, 333
— optique (Atrophie du); signes prodromiques..... 513
— optique (Colobome de la gaine du)..... 142
— optique (Inflammation héréditaire du)..... 387
— optique (L'atrophie du) traitée par le lactate de zinc..... 436
— optique (Sarcome du)..... 676
— optique (Tumeur du)..... 299
— craniens (Altération des) dans la paralysie générale..... 692
Névralgie du trijumeau; traitement..... 185
Névrite optique consécutive à la fièvre intermittente..... 558
— optique consécutive à la rougeole..... 558
— optique dans la grippe..... 179
— optique dans la microcéphalie..... 561
— optique dans la microcéphalie traitée par la craniectomie..... 561
— optique dans la tuberculose des pédoncules cérébraux..... 691
— optique d'origine grippale..... 554
— optique double après l'influenza..... 548
— optique à la suite d'influenza..... 280
— optique et influenza..... 344
— optique héréditaire..... 387
— optique par tumeur cérébrale..... 187
Névroses (Les) et les maladies des yeux..... 690, 703
— (Les) traumatiques et la perception des couleurs..... 695
— traumatiques suivies d'asthénopie motrice..... 560
Nez (Les maladies du) et les maladies des yeux..... 555
Nicotinisme..... 591
Nystagmus des houilleurs..... 418
Nutrition de la rétine..... 246
— du corps vitré..... 631

O

Occlusion (L') dans les ulcères de la cornée..... 418
Œil (Atrophie de l')..... 30
— et utérus..... 701
— (Les vaso-moteurs de l')..... 553
— (Mélano-sarcome de l') et du foie..... 552
— (Phlegmon de l') et énucléation..... 73
Opacités de la cornée..... 579
— du corps vitré traitées par le jaborandi..... 563
Opérations secondaires (Accidents des)..... 296
Ophtalmie blennorragique..... 439
— blennorragique et sublimé..... 211
— diphtéritique et jus de citron..... 212
— migratrice..... 632, 741

Digitized by Google

Ophtalmie paludéenne..... 33
— phlycténulaire, causes et traitement..... 567
— profondes; leur nature microbienne..... 698
— profondes (Microbiologie des)..... 415
— sympathique..... 675
Ophtalmoplégie..... 437
— (Les)..... 352
— nucléaire..... 503
— nucléaire au cours du tabès..... 619
— pathogénie et diagnostic..... 193
— subaiguë..... 633
— tabétique..... 190
Ophtalmoscope à réfraction..... 631
— à réfraction avec verres cylindriques..... 234
— à réfraction; nouveau modèle..... 369
— optomètre au moyen de l'image renversée..... 372
Ophtalmoscopie de la région ciliaire..... 341
Optomètre portatif..... 234
Optométrie..... 372
Orbite (Abcès de l') par lésion osseuse..... 631
— (Kyste séreux de l') avec microphtalmie..... 673
— (Traumatisme de l') suivi de cécité unilatérale immédiate..... 63
Oulédialyse (L')..... 175

P

Pannus (Traitement du) cornéen par l'antipyrine..... 469
Panophtalmie à marche aiguë (Thérapeutique de la)..... 401
— traitée par le curage..... 416
— traitée par l'énucléation et suivie de mort..... 423
Pansement occlusif dans les ulcères de la cornée..... 418
— oculaire..... 426
— oculaire inamovible..... 158
Papille (Verrucosités hyalines de la)..... 567
— (Atrophie des); signes prodromiques..... 513
Papillome de la conjonctive..... 447, 661
Paralysie des muscles de l'œil à la suite du zona..... 615
— des muscles de l'œil; étiologie..... 300
— du droit externe, du facial et de l'orbiculaire avec hémiplégie du même côté..... 318
— faciale congénitale..... 681
— faciale gauche et blépharospasme droit..... 182
— (La) générale et les altérations des nerfs craniens..... 692
— des mouvements oculaires d'origine corticale..... 374
Parotidite et dacryadénite..... 384
Pathologie (La) générale et les maladies des yeux..... 575
Paupières (Anomalie congénitale de l'ouverture des)..... 120
— (Anthrax des)..... 741
— (Cancroïde des); opération; restauration secondaire..... 725
— (Corne cutanée de la)..... 674
— inférieure (Restauration de la) aux dépens de la paupière supérieure. 658
— (Epithélioma des)..... 427
— (Epithélioma de l'angle interne des)..... 527
— (Hétéroplastie dermique des)..... 180

Digitized by Google

Paupières (Phtyriase des)..... 435
Pédoncules cérébraux (Tuberculose des) suivie de névrite optique..... 691
Perception des couleurs dans les névroses traumatiques..... 695
Périoptométrie pratique..... 154
Persistance du canal de Cloquet..... 142
Phlegmon de l'œil et énucléation..... 73
— de l'œil traité par l'énucléation et suivi de mort..... 423
Phlyctènes; causes et traitement..... 567
Phtyriase des paupières..... 435
Plaie scléroticale..... 437
— infectantes de l'œil; traitement..... 416
Poux des paupières..... 435
Prolifération de l'endothélium de la cornée sur l'iris et la pupille après l'extraction de la cataracte..... 602
Ptérygion quadruple des deux yeux..... 407
Ptosis non congénital et héréditaire..... 693
— (Opération du) 726
Pyoctianine (La) dans l'herpès de la cornée..... 542

Q

Quinine (Amblyopie par la)..... 128

R

Rapports de la myopie avec la circulation générale..... 546
— de l'avortement et des affections oculaires..... 383
— entre les maladies des yeux et les maladies du nez..... 555
Restauration de la paupière inférieure aux dépens de la paupière supérieure..... 658
Rétine (Anomalie d'une veine de la)..... 610
— (Déchirure de la) dans le décollement..... 666
— (Décollement de la) traité par la méthode de Schœler..... 544
— (Décollement de la) traité par les pointes de feu..... 420
— (Embolie de l'artère centrale de la)..... 611
— (Examen des vaisseaux de la)..... 385
— (Gliosarcome de la)..... 188
— (Histologie de la)..... 674
— (Les vaisseaux de la) dans l'hyperkinésie du cœur..... 183
— (Nutrition de la)..... 246
— (Spasme des vaisseaux de la)..... 69
Rétinite albuminurique; traitement..... 634
— albuminurique avec synchisis étincelant..... 721
Rétinites..... 631
Rougeole suivie de névrite optique..... 558

S

Sarcome de la choroïde; pronostic..... 545
— de la conjonctive..... 727
— de la rétine..... 168

Digitized by Google

Sarcome du nerf optique..... 676
— du tractus uvéal..... 547
— mélanique de la cornée..... 214
— mélanique de la macula..... 671
Scarifications de la conjonctive suivie de mort par hémorragies..... 191
Sclérose en plaques et hystérie..... 639
Sclérotique (Corps étranger de la) extrait par un aimant..... 27
— (Plaie de la)..... 437
Scotome scintillant..... 379
Scotomètre..... 237
Sinus frontaux (Abcès des)..... 631
Société française d'ophtalmologie; compte rendu de ses séances 289, ... 352, 412
— d'optalmologie de Paris; compte rendu de ses séances 35, 84, 157, ... 226, 302, 361, 426, 475, 602, 655, 718
Spasme des vaisseaux rétiniens. Son influence sur la vision..... 69
— tonique réflexe des muscles extrinsèques de l'œil..... 631
Sphynctérotomie (La) dans l'extraction des cataractes incomplètes..... 262
Staphylome de la cornée (Opération du)..... 227
Strabisme externe guéri par l'ablation de tumeurs adénoïdes naso-pharyngiennes..... 180
— (Rapport entre le) et l'angle K..... 633
Streptocoques (Les) dans certaines conjonctivites..... 446
— (Les) de la conjonctivite lacrymale..... 538
Strophantus (Le) dans le traitement du goitre exophtalmique..... 611
Sublimé (Le) en injections sous-conjonctivales..... 424
— (Injections de) sous la conjonctive..... 17, 239, 302, 522
— (Le) à haute dose dans la blépharite ciliaire..... 641
— (Le) dans l'ophtalmie blennorragique..... 211
Succinimide (Le) mercurique en injections dans les syphilis..... 435, 740
Surdité et cécité verbales avec agraphie..... 127, 316
Suture de la cornée dans l'extraction de la cataracte..... 297, 410
Symblépharon (Opération du)..... 696, 723
Sympathique (Irido-choroïdite)..... 30
Symptomes oculaires dans les maladies nerveuses..... 690
Synchisis étincelant..... 208, 721
Syphilis de la cornée..... 22
— de l'iris..... 410
— du système nerveux..... 549
— infantile..... 571
— (La) dans l'ataxie..... 513
— (La) dans le tabès..... 614
— (La) et les injections de succinimide mercurique..... 435, 740
— (Pronostic de la)..... 617
Système nerveux (Syphilis du)..... 549

T

Tabac (Influence du) sur la vue..... 591
Tabès amenant une ophtalmoplégie nucléaire..... 619
— et les maladies des yeux..... 705
— et ophtalmoplégie..... 190
— syphilitique..... 614

Digitized by Google

Tableau de l'action physiologique des muscles et de la diplopie paralytique 501
Tachycardie avec goitre exophtalmique 556
Teinture d'iode (Les injections de) dans le décollement de la rétine 544
Trachome (Le); sa nature 728
Tractus uvéal (Sarcome du) 547
Traitement chirurgical des granulations 412
— de la cataracte congénitale 289
— de l'astigmatisme cornéen 420
— des ulcères graves de la cornée 399
— des ulcères infectieux graves de la cornée 321
— du glaucome 61
Traumatisme grave de la cornée 77
— de l'orbite suivi de cécité unilatérale immédiate 63
— du cristallin 1
— oculaire 445
Tremblement hystérique 188
Trichloride (Le) d'iode dans l'antisepsie oculaire 300
Trijumeau (Névralgie du); traitement 185
Tropacocaïne (La) 626
Troubles cornéens consécutifs à l'extraction de la cataracte 294
— oculaires dans l'influenza 384
— oculaires dans l'alcoolisme 705
— oculaires dans l'hystérie 705
— oculaires dans le tabès 705
— oculaires de la malaria 570
Tubercule (Développement du) expérimental 743
Tubercules de la choroïde 561
Tuberculose de la conjonctive 606, 718
— de l'iris 444
— des pédoncules cérébraux suivie de névrite optique 691
— oculaire traitée par la tuberculine 62
— primitive de la conjonctive 232
Tumeur de la glande pinéale 694
— du nerf optique 299
— (Ablation des) du nerf optique et conservation du globe oculaire 269
— adénoïdes (Ablation de) suivie de la guérison d'un strabisme externe. 180
— du nerf optique (Ablation des) et conservation du globe oculaire 333
— épibulbaires 501

U

Ulcération tuberculeuse de la conjonctive 606
Ulcère infectieux de la cornée avec hypopyon 565
— de la cornée traités par occlusion 418
— graves de la cornée; traitement 399
— infectieux graves de la cornée; traitement 321
Utérus et œil 701

Digitized by Google

V

Vaisseaux rétiniens (Examen des)..... 385
— rétiniens (Les) dans l'hyperkinésie du cœur..... 183
— (Spasme des) de la rétine..... 69
Vascularisation de la choroïde..... 246
Vaso-moteurs de l'œil..... 553
Veine de la rétine (Anomalie d'une)..... 610
Verres de contact..... 301
Verrucosités hyalines de la papille..... 567
Vision centrale (Perte de la) des couleurs..... 561
— colorée..... 183
— des couleurs..... 558
— (La)..... 630
— (La) influencée par le spasme des vaisseaux rétiniens..... 69
— (Rapports de la) et de la forme de la cornée..... 551
Voies lacrymales (Altération des) dans les granulations..... 178
Vue (Éducation du sens de la) chez le soldat..... 380
— (Influence du tabac sur la)..... 591

Y

Yeux atrophiés; bactériologie..... 65
— (Les maladies des) et les maladies du nez..... 555

Z

Zona suivi de paralysie des muscles de l'œil..... 615

FIN DE LA TABLE DES MATIÈRES

Digitized by Google

TABLE ALPHABÉTIQUE

PAR NOMS D'AUTEURS

Abadie, p. 107, 114, 173, 312, 412, 495.
Antonelli, p. 63, 280, 344, 51.
Argyll Robertson, p. 437, 438.
Armaignac, p. 352, 379.
Arnaud, p. 740.
Astengo, p. 632.
Baduel, p. 631.
Baquis, p. 632.
Barraquer, p. 551.
Barsanti, p. 1.
Batten, p. 546.
Beccaria, p. 631.
Belliard, p. 476, 545.
Berger (E.), p. 180, 555, 575, 616.
Berry, p. 673.
Billot, p. 679.
Blanquinque, p. 214.
Boé, p. 73, 401, 436, 533.
Bonnard, p. 178.
Boucheron, p. 668.
Bourgeois, p. 148, 321.
Bourgon, p. 613.
Bouveret, p. 691.
Bull, p. 419.
Capdepont, p. 384, 436.
Cavazzani, p. 633.
Chadbourne, p. 627.
Chamozzi, p. 448.
Charcot, p. 690, 705.
Chauveau. p. 57, 123, 183, 682.
Chauvel, p. 248, 257, 449, 579.
Chevallereau, p. 108, 111, 361, 369, 421, 723.
Chibret, p. 173, 175, 416, 507.
Christoff, p. 414.
Cochez, 637.
Cofler, p. 59.
Collins, p. 437, 547.
Coppez, p. 294, 418, 444.
D'Alloco, p. 697.
Darier, p. 172, 239, 302, 413, 424.
Dehenne, p. 113, 170.
Déjerine, p. 190.
Delepine, p. 564.
Despagnet, p. 44, 158, 171, 313, 366, 387, 431, 496, 603, 641, 655, 671.
Dianoux, p. 356, 416.
Dieulafoy, p. 504.
Dimissas, p. 129.
Dinkler, p. 614.
Dor, p. 289.
Doyon, p. 553.
Dowling, p. 591.
Dubief, p. 681.
Dubuisson, p. 688.
Durante, p. 187.
Dutil, p. 693.
Ehrmann, p. 677.
Elisabeth Sargent, p. 562.
Elsching, p. 502.
Elschenig, p. 226.
Essad, p. 221.
Fage, p. 188, 301, 427, 464, 527.
Faravelli, p. 630.
Fergusson, p. 190, 611.
Ferré, p. 501, 502, 630.
Fort, p. 618.
Fourrey, p. 504.
Freund, p. 695.
Fromaget, p. 569, 673.
Fuchs, p. 447.
Fumagalli, p. 611.
Gajkiewicz, p. 549.
Galezowski, p. 21, 45, 69, 137, 178, 208, 262, 341, 385, 513, 538, 576, 594, 666, 711.
Gasparini, p. 62.
Giesel, p. 626.
Gillet de Grandmont, p. 164, 231, 415, 429, 492, 604, 661, 698.
Gillivray, p. 561.

Digitized by Google

Gorecki, p. 42, 101, 230, 429, 497, 726.
Gotti, p. 445.
Goureau p. 180.
Grasset, p. 639.
Greef, p. 741.
Greschwind, p. 126.
Griffith, p. 545.
Guaita, p. 602.
Guinon, p. 318.
Guttierez-Ponce, p. 118, 237.
Hartridge, p. 559.
Hauser, p. 384.
Hegg, p. 142, 650.
Hilberl, p. 379.
Hirschberg, p. 446, 617.
Hochwart, p. 703.
Homen, p. 693.
Hubscher, p. 560.
Israël, p. 441.
Jaccoud, p. 635.
Jackson, p. 694.
Jacquin, p. 692.
Janot, p. 701.
Javal, p. 64, 491.
Jocqs, p. 252, 433, 725.
Jullien (*Louis*), p. 435.
Kahn, p. 113.
Kalt, p. 116, 122, 423, 658.
Katamaya, p. 567.
Knapp, p. 63.
Kœnig, p. 360, 434.
Kopff, p. 181, 252.
Kostenisch, p. 743.
Laforest, p. 721.
Lagrange (*F.*), p. 17, 269, 298, 333, 503, 522, 647.
Lancereaux, p. 556.
Lanford, p. 547.
Lapersonne (*de*), p. 187, 296.
Lassalle, p. 360.
Laveran, p. 436.
Lee, p. 548.
Leguer, p. 182.
Lehmann, p. 552.
Leroux (*Ch.*), p. 616.
Liebermann, p. 627.
Lopez, p. 33, 426, 552.
Lorentz, p. 64.
Macnamara, p. 179.
Malgat, p. 1, 62, 407.
Manolescu, p. 440.
Maréchal, p. 414.
Martin (*G.*), p. 293, 420.
Masselon, p. 668.
Mauriac, p. 617.
Mercanti, p. 62, 501, 631.
Meyer, p. 162, 173, 415, 431, 604, 662, 664.
Millée, p. 443.
Miller, p. 562.
Müller, p. 182.
Mutermilch, p. 728.
Mitvalski, p. 560.
Morat, p. 553.
Morner, p. 572.
Morton, p. 561.
Motais, p. 35, 232.
Murrell, p. 610.
Nettleship, p. 548.
Nimier, p. 49, 84.
Nuel, p. 294, 246, 357, 682.
Okamoto, p. 567.
Ovio, p. 631.
Panas, p. 180, 291, 413, 436, 566.
Parent, p. 107, 117, 234, 372, 724.
Parqoire, p. 699.
Parinaud, p. 318, 358, 374, 446, 690.
Peiper, p. 439.
Peretti, p. 184.
Pflüger, p. 300, 417.
Podwyssozki, p. 552.
Poirre, p. 567.
Poncet, p. 65.
Potain, p. 634.
Puech, p. 148.
Rampoldi, p. 631.
Raymond, p. 188.
Raynaud, p. 570.
Rendu, p. 554, 619, 678.
Reuss, p. 64.
Rogman, p. 696.
Rohmer, p. 299, 381.
Rolland, p. 472, 509, 652.
Romiée, p. 418.
Romniciano, p. 571.
Rona, p. 614.
Rose, p. 185.
Rosembaum, p. 680.
Roudié, p. 676.
Rouxau, p. 741.
Sauvineau, p. 193, 357, 504.
Savotschenko, p. 552.
Schlesinger, p. 615.
Schroeder, p. 384.
Schultze, p. 681.
Schweinitz, p. 563.
Scimemi, p. 502.
Sérégé, p. 675.
Sérieux, p. 127, 316.
Sgrosso, p. 501.
Shirley, p. 191.
Simeon Snell, p. 558.
Stedman Bull, p. 544.
Stickler, p. 610.
Stieffel, p. 676.
Suarez de Mendoza, p. 297, 410.
Sulzer, p. 301, 551.
Tailor, p. 61.
Teacher-Collins, p. 553.
Teillais, p. 300.
Terson (*Albert*), p. 567.
Tiya, p. 689.
Topslanski, p. 703.
Trifaud, p. 380.
Trousseau, p. 159, 227, 296.
Truc, p. 367, 383, 574.
Unna, p. 179.

Digitized by Google

Vacher, p. 158.
Vallas, p. 410.
Valude, p. 113, 226, 298, 427, 556, 660, 681, 725.
Vanderstraeten, p. 439.
Venneman, p. 183.
Viger, p. 697.
Vignes, p. 77, 115, 120, 174, 315, 399, 430, 469, 606, 718.
Vigouroux, p. 696.
Vincent, p. 677.
Vitzou, p. 611.
Wærlomont, p. 418.
Wecker (*de*), p. 292.
Wicherckiewicz, p. 412.
Wilde, p. 437.
Williams Richard, p. 565.
Wing, p. 448.
Wolffberg, p. 695.
Wood, p. 557.
Woods, p. 558.
Wuillomenet, p. 551.
Zenner, p. 694.
Zirm, p. 127.

Le Gérant : FÉLIX ALCAN.

4577. — L.-Imprimeries réunies, B, rue Mignon, 2. — MAY et MOTTEROZ, direct.

Digitized by Google

Digitized by Google

Digitized by Google